This is a digital copy of a book that was preserved for generations on library shelves before it was carefully scanned by Google as part of a project to make the world's books discoverable online.

It has survived long enough for the copyright to expire and the book to enter the public domain. A public domain book is one that was never subject to copyright or whose legal copyright term has expired. Whether a book is in the public domain may vary country to country. Public domain books are our gateways to the past, representing a wealth of history, culture and knowledge that's often difficult to discover.

Marks, notations and other marginalia present in the original volume will appear in this file - a reminder of this book's long journey from the publisher to a library and finally to you.

Usage guidelines

Google is proud to partner with libraries to digitize public domain materials and make them widely accessible. Public domain books belong to the public and we are merely their custodians. Nevertheless, this work is expensive, so in order to keep providing this resource, we have taken steps to prevent abuse by commercial parties, including placing technical restrictions on automated querying.

We also ask that you:

+ *Make non-commercial use of the files* We designed Google Book Search for use by individuals, and we request that you use these files for personal, non-commercial purposes.

+ *Refrain from automated querying* Do not send automated queries of any sort to Google's system: If you are conducting research on machine translation, optical character recognition or other areas where access to a large amount of text is helpful, please contact us. We encourage the use of public domain materials for these purposes and may be able to help.

+ *Maintain attribution* The Google "watermark" you see on each file is essential for informing people about this project and helping them find additional materials through Google Book Search. Please do not remove it.

+ *Keep it legal* Whatever your use, remember that you are responsible for ensuring that what you are doing is legal. Do not assume that just because we believe a book is in the public domain for users in the United States, that the work is also in the public domain for users in other countries. Whether a book is still in copyright varies from country to country, and we can't offer guidance on whether any specific use of any specific book is allowed. Please do not assume that a book's appearance in Google Book Search means it can be used in any manner anywhere in the world. Copyright infringement liability can be quite severe.

About Google Book Search

Google's mission is to organize the world's information and to make it universally accessible and useful. Google Book Search helps readers discover the world's books while helping authors and publishers reach new audiences. You can search through the full text of this book on the web at `http://books.google.com/`

BUHR B

a39015 00001635 5b

Digitized by Google



Digitized by Google

SCIENCE LIBRARY
SF
765
.E45

Digitized by Google

Digitized by Google

Digitized by Google

Digitized by Google

Topographische

Anatomie des Pferdes.

Mit besonderer Berücksichtigung der tierärztlichen Praxis

bearbeitet von

Dr. W. Ellenberger,
Professor an der kgl. tierärztlichen Hochschule in Dresden.

und

Dr. H. Baum,
Prosektor an der kgl. tierärztlichen Hochschule in Dresden.

Erster Teil

Die Gliedmassen.

Mit 82 Textabbildungen.

BERLIN.
VERLAG VON PAUL PAREY.
Verlagshandlung für Landwirtschaft, Gartenbau und Forstwesen.
SW., 10 Hedemannstrasse.
1893.

Digitized by Google

Digitized by Google

Vorrede.

Schon seit langer Zeit wird in den Kreisen der tierärztlichen Kliniker und Praktiker und auch der pathologischen Anatomen darüber lebhafte Klage geführt, dass ihnen wegen Mangels einer speciellen topographischen Anatomie der Haustiere die notwendigen Unterlagen für eine genaue anatomische Beurteilung der Krankheiten und Krankheitszustände, insbesondere der chirurgischen Leiden, und für die operative Behandlung der erkrankten Tiere fehlen. Um dem damit bekundeten Bedürfnisse der erwähnten Kreise abzuhelfen, haben wir uns zur Bearbeitung einer topographischen Anatomie des Pferdes und zwar zunächst des chirurgisch wichtigsten Teiles desselben, der Gliedmassen, entschlossen und übergeben hiermit die Ergebnisse unserer Untersuchungen der Oeffentlichkeit. Kopf, Hals und Rumpf des Pferdes sollen in späteren Teilen analog behandelt werden. Jeder Teil bildet ein abgeschlossenes Ganzes, welches für sich allein benutzbar ist. Ueber Zweck und Einrichtung des Buches, über die gebrauchte Nomenclatur und manches Andere haben wir uns in der Einleitung eingehend ausgesprochen.

Die zur Erläuterung des Textes dem Buche beigegebenen Abbildungen wurden streng nach der Natur aufgenommen und sind somit durchaus und unbedingt zuverlässig.

Dresden, im März 1893.

Dr. Ellenberger. **Dr. Baum.**

Digitized by Google

Digitized by Google

Inhalt.

Seite

Einleitung XI

Schultergliedmasse 1

Allgemeines 1

A. Schulter und Armgegend 7

a) Fascien 7

b) Rumpfgliedmassenmuskeln 8

c) Muskeln der Schulter- und Armgegend 13

I. Die Schulter 16

Aeusseres 16

Muskeln 17

Gefässe 18

Nerven 19

a) Schulterblattgegend 21

Aeusseres und Allgemeines 21

1. Regio supraspinata 22

2. „ infraspinata 25

b) Schulterblattknorpelgegend 26

c) Postscapulare Gegend 26

Aeusseres und Allgemeines 26

Topographisches 27

B. Schultergelenksgegend 30

Aeusseres 30

Bänder 30

Topographisches. Laterale Seite 30

Streckseite 32

Beugeseite 33

Mediale Seite 33

C. Oberarm 34

Allgemeines und Aeusseres 34

Haut und Fascien 35

Muskeln 35

Arterien 38

Venen 39

Lymphgefässe 40

Nerven 40

Digitized by Google

Seite

Topographisches 40
1. Orale Armgegend 40
Proximale Hälfte 41
Distale Hälfte 44
2. Aborale Armgegend 45
Proximale Hälfte 45
Distale Hälfte 47
Allgemeine Uebersicht 50
Laterale und mediale Seite 50

D. Vorarmgelenk 51
Allgemeines und Aeusseres 51
Bänder. 52
Haut und Fascien 52
Laterale Seite 52
Beugeseite 54
Mediale Seite 55
Streckseite 57

E. Vorarm 60
Allgemeines und Aeusseres 60
Haut und Fascien 62
Muskeln an der dorsalen und lateralen Seite 63
„ „ „ volaren Seite 66
Gefässe und Nerven dorsal 69
„ „ „ volar 71
Topographie 72
Proximales Drittel 72
Dorsale Seite 72
Laterale „ 74
Volare „ 74
Mediale „ 79
Mittleres Drittel 79
Dorsale und laterale Seite 79
Volare Seite 81
Mediale Seite 82
Distales Drittel 82
Dorsale und laterale Seite 82
Volare Seite 84
Mediale Seite 88
Allgemeine Uebersicht 88

F. Gegend des Vorderfusses 89
Muskeln und Sehnen 90
Fascien 94
Arterien 95
Venen. 96
Lymphgefässe und Nerven 97
a) Vorderfusswurzel 97
Allgemeines und Aeusseres 97
Haut 98
Bänder 99

Digitized by Google

Seite
Distales Ende des Radius 99
Streckseite 99
Laterale Seite 100
Mediale und Beugeseite 101
Eigentlicher Carpus 102
Streckseite 102
Laterale Seite 104
Beugeseite 104
Mediale Seite 105
Proximales Ende des Metacarpus 106
Streckseite 106
Laterale und volare Seite 107
Mediale Seite 108
Allgemeine Uebersicht 108
b) Metacarpus 109
Allgemeines und Aeusseres 109
Haut 110
Proximales Drittel 110
Mittleres Drittel 112
Distales Drittel 113
Allgemeine Uebersicht 116
c) Vorderzehe 117
Allgemeines und Aeusseres 117
α) Gegend des Fesselgelenks 118
Bänder 118
Dorsale Seite 118
Seitenflächen 120
Volarseite 120
β) Gegend des ersten Zehengliedes 121
Dorsale und Seitenflächen 121
Volare Seite 122
γ) Gegend des zweiten Vorderzehengelenkes 124
Bänder 124
Topographisches 124
δ) Gegend des zweiten Zehengliedes 125
ε) Drittes Vorderzehengelenk 125
Bänder 125
Huf 126
Allgemeines und Aeusseres 126
a) Streckseite 128
b) Seitenflächen 131
c) Volare Fläche 132
d) Sohlenfläche 134
Beckengliedmasse 136
Allgemeines 136
Muskeln, welche ausser der Beckengegend noch anderen Gegenden angehören 138
A. Beckengegend 147
Bänder des Beckens 147
Aeusseres 147

Digitized by Google

Seite
Haut und Fascien 148
Muskeln 149
Arterien 150
Venen 151
Lymphdrüsen und Nerven 153
I. Aeussere Hüftgegend 154
II. Hinterbackengegend 157
III. Innere Hüftgegend 158
IV. Innere Beckengegend 162
V. Topographie der gesamten Beckengegend 166
1. u. 2. Vor und im Bereiche der Darmbeinschaufel . . . 166
3. Im Bereiche der Darmbeinsäule 168
4. „ „ des Hüftgelenks 169
5. „ „ der Sitzbeingegend 173
B. Gegend des Hüftgelenks 175
Allgemeines 175
Bänder 176
Aeusseres 176
Muskeln 176
Topographisches 177
1. Umdrehergegend 178
2. Beugegegend 180
3. Adductionsgegend 181
4. Streckgegend 182
C. Oberschenkel 183
Allgemeines und Aeusseres 183
Haut und Fascien 184
Muskeln 185
Arterien und Venen 189
Lymphgefässe 190
Nerven 191
I. Caudale Schenkelgegend 191
II. Orale Schenkelgegend 199
Laterale Seite des Oberschenkelbeins 203
Mediale „ „ „ 204
Trigonum subinguinale und Schenkelkanal 205
D. Das Knie 206
Allgemeines und Aeusseres 206
Knochen und Bänder 206
Muskeln 208
Gefässe und Nerven 209
1. Streckseite 209
2. Laterale Seite 213
3. Mediale Seite 214
4. Beugeseite 217
E. Der Unterschenkel 222
Allgemeines und Aeusseres 222
Aeussere Haut und Fascien 223
Muskeln 225
Gefässe und Nerven 231

Digitized by Google

Seite

Topographie. Proximales Drittel 233
Mediale Seite 233
Oro-laterale Seite 234
Plantare Seite 236
Mittleres Drittel 238
Distales Drittel 243
Allgemeine Uebersicht 245

F. Fuss 248
Allgemeines 248
Fascien 248
Muskeln 250
Gefässe und Nerven 253
a) Sprunggelenksgegend 256
Allgemeines und Aeusseres 256
Bänder und Knochen 257
Topographisches 259
Beugeseite 259
Laterale Seite 262
Mediale Seite 263
Plantare Seite 265
b) Mittelfuss 267
Allgemeines und Aeusseres 267
Topographisches 268

Verzeichnis der synonymen Ausdrücke für Muskeln, Gefässe, Nerven und Knochen 273

Digitized by Google

Digitized by Google

Einleitung.

Die topographische Anatomie ist eine praktische Wissenschaft und als solche dem praktizierenden Arzte oder Tierarzte unentbehrlich. Sie allein ermöglicht die Stellung einer guten und sicheren anatomischen Diagnose, indem sie dem Untersuchenden die anatomischen Unterlagen giebt, ohne welche die Untersuchung nicht zu ihrem Ziele, der genauen Erkennung und Beurteilung des vorliegenden Leidens, führen kann. Weiterhin aber ist die Kenntnis der topographischen Anatomie für den Operateur unerlässlich. Mit Hilfe tüchtiger topographisch-anatomischer Kenntnisse kann der Arzt resp. Tierarzt an jeder beliebigen Stelle des Körpers des Kranken mit Sicherheit operieren; für ihn giebt es unter gewöhnlichen Verhältnissen nichts Unerwartetes; er weiss, welche Gefässe und Nerven jeder Schnitt treffen kann bezw. muss, wie er den Schnitt zu führen hat, um bedenkliche Verletzungen zu vermeiden, wo und wie er unterbinden muss und dergl.

Die Kenntnis der topographischen Anatomie ist also für den Praktiker von grösster Wichtigkeit. Sie ist in gleicher Weise aber auch wichtig für den pathologischen Anatomen und für die Ausübung der gerichtlichen und polizeilichen Tierheilkunde. Sache der Anatomen ist es, diese Wissenschaft derart auszubauen und dieselbe in so leicht verständlicher Form darzustellen, dass den praktischen Bedürfnissen genügt wird. Da bis heute noch kein Werk über die topographische Anatomie eines Haustieres existiert und wir aus nahe liegenden Gründen darauf verzichten mussten, uns die topographischen Anatomien des Menschen zum Vorbilde zu nehmen, so haben wir auf einem eigenen Wege etwas Neues zu schaffen gesucht. Wir wollen es sonach nicht unterlassen, dem Leser Aufklärung über manche Gesichtspunkte zu geben, die uns bei der Bearbeitung des vorliegenden Werkes geleitet haben. Wir waren bei der ganzen Darstellung natürlich bestrebt, uns bei der Schilderung der oft recht komplicierten anatomischen Verhältnisse den praktischen Bedürfnissen so viel als irgend

Digitized by Google

möglich anzupassen. Zur Beschreibung wurde jede Gliedmasse in der üblichen Weise in Regionen, z. B. Arm, Schulter, Vorarm u. s. w. abgeteilt; diese Regionen wurden dann wieder in Unterabteilungen, Subregionen (z. B. proximales, mittleres, distales Drittel, oder orale und aborale Seite und dergl.) zerlegt, um eine recht genaue Beschreibung zu ermöglichen. Durch die Zerlegung der Regionen in Subregionen leidet natürlich die Glätte der Beschreibung und werden öftere Wiederholungen unvermeidlich. Wir haben deshalb zum Schlusse der Beschreibung der Unterabteilungen einer Gegend fast immer eine allgemeine Uebersicht der Lagerungsverhältnisse der ganzen Gegend gegeben und zwar soweit es die Verhältnisse gestatteten, von anderen Gesichtspunkten aus. Erläutern wir dies an einem Beispiel: Die Verhältnisse des Vorarmes sind in drei Dritteln (einem proximalen, mittleren und distalen) ausführlich beschrieben. Daran schliesst sich eine Uebersicht des ganzen Vorarmes und zwar in der Weise, dass jetzt jede Seite des Vorarmes in ihrer ganzen Ausdehnung geschildert wird. Wir verfolgten mit dieser Art der Schilderung einen doppelten Zweck,

1. wollten wir die ausführlich beschriebenen Verhältnisse in gedrängter Uebersicht nochmals wiederholen, was nach unserer Ansicht für den besser orientierten und vor allem für den vielbeschäftigten Praktiker, dessen Zeit beschränkt ist, von Wert sein dürfte,
2. wollten wir erreichen, dass jeder Teil der Gliedmassen nach jeder Richtung hin geschildert ist.

Auf diese Weise glauben wir, alle wünschenswerten anatomischen Unterlagen gegeben zu haben. — Wir bemerken noch, dass bei der Beschreibung der Gegenden im Querdurchmesser stets das Skelet den Anhaltspunkt abgegeben hat. Die vordere Partie einer Gegend, z. B. des Arms, umfasst also alle vor dem Knochen, die hintere Partie die dahinter gelegenen Weichteile; zwischen beiden Partien befinden sich demnach noch die lateral und medial am Knochen lagernden Teile. Die Gelenkgegenden sind sehr genau beschrieben worden, während die Gelenke selbst nur insoweit genauer geschildert worden sind, als dies für tierärztliche Zwecke notwendig erschien.

Der topographischen Schilderung der einzelnen Gegenden der Gliedmassen haben wir stets im Kleindruck eine kurze Beschreibung der in den betr. Gegenden vorhandenen Muskeln, Sehnen, Bänder, Fascien, Gefässe und Nerven vorausgesandt, um dem Leser und namentlich demjenigen, welcher mit den anatomischen Verhältnissen nicht mehr vollständig vertraut ist, zunächst eine allgemeine Orientierung über die anatomischen Verhältnisse der Gegenden zu geben. Wir haben in diesen

Digitized by Google

Kapiteln die einzelnen Teile in systematischer Weise geschildert, nur bei der Beschreibung der Muskeln ist der topographische Charakter insoweit gewahrt worden, dass bei jedem Muskel seine Lagebeziehungen zu seiner Umgebung (Muskeln, Gefässen, Nerven), wie dies z. B. Günther in seiner Myologie festhält, dargelegt worden sind. Diese einleitende Deskription erschien auch schon deshalb notwendig, weil die Muskeln und Sehnen mit ihren Scheiden oft mehreren Regionen zugehören. Wir haben dabei auf eine Beschreibung der Knochen verzichtet, weil die Kenntnis dieser in jedem anatomischen Lehrbuche genügend geschilderten Verhältnisse bei dem Leser einer topographischen Anatomie vorausgesetzt werden muss.

Bei der Schilderung der topographischen Verhältnisse sind vielfach Angaben über die absoluten Grössenverhältnisse der Teile (die Dicke von Muskeln und Gefässen und dergl.) gemacht worden, welche natürlich je nach der Tierindividualität verschieden sind. Wir haben deshalb stets das Minimum und Maximum der von uns gefundenen Grösse angegeben. Das gegenseitige (relative) Grössen- und Lageverhältnis der Teile ist in den Fällen oft nicht näher angegeben worden, wenn sich dasselbe aus den Abbildungen auch ohne jede Schilderung genügend ergiebt. Wenn bei der Beschreibung einer Gegend ausnahmsweise nur die Arterie in ihrer Lage zu den anliegenden Teilen ohne Erwähnung der gleichnamigen Vene geschildert worden ist, dann hat die Vene dieselbe Lage und denselben Verlauf wie die Arterie.

Wir haben in der vorliegenden topographischen Anatomie der Gliedmassen darauf verzichtet, die Präpariertechnik oder die typischen Operationsstellen und die Technik der betreffenden Operationen, oder die häufigeren chirurgischen Vorkommnisse mitzubesprechen, wo dies hätte in Frage kommen können. Wir sind der Meinung, dass die topographische Anatomie dem Chirurgen zwar die erforderlichen Anhaltspunkte sowohl für die richtige Beurteilung chirurgischer Leiden z. B. der Gallen, der Verrenkungen, Verstauchungen, Sehnen- und Banderkrankungen u. dergl. als auch für die exakte und kunstgerechte Ausführung aller etwa notwendig werdenden Operationen geben soll, dass sie sich aber ebensowenig auf eine Schilderung chirurgischer Krankheiten wie auf eine Darstellung von Operationen einlassen soll. Wir hoffen, dass auf Grund der von uns gegebenen Beschreibungen und der beigefügten Abbildungen die anatomische Orientierung bei jedem chirurgischen Leiden und bei jeder Operation an den Gliedmassen der Pferde leicht sein wird, und die Erreichung dieses Zieles war der Zweck unseres Buches. Die chirurgischen Krankheiten werden in den Lehrbüchern der Chirurgie, z. B. von Möller, Hoffmann, Stockfleth, Bayer und die typischen Operationen in den Werken

Digitized by Google

über die Operationslehre, z. B. von Hering und Vogel, Gurlt und Hertwig, eingehend geschildert; ausserdem aber kann jede Körperstelle ohne Ausnahme Gegenstand einer Operation werden. Diese Operationen können in Lehr- und Handbüchern überhaupt nicht geschildert werden, denn sie können der verschiedenartigsten Natur sein; sie ergeben sich aus dem betreffenden Krankheitszustande und den anatomischen Verhältnissen. — Von einer Schilderung der Präpariertechnik haben wir nur deshalb abgesehen, weil in neuerer Zeit mehrere Werke erschienen oder im Erscheinen begriffen sind, welche diesen Gegenstand behandeln.

Bei der Beschreibung der Lageverhältnisse und des Verlaufs der in Betracht kommenden Teile liess es sich aus bekannten Gründen nicht umgehen von den Ausdrücken vorn, hinten, oben, aussen, innen, unten abzusehen und an deren Stelle die Worte proximal, distal, dorsal, ventral, lateral, medial, volar, plantar zu gebrauchen; nur bei der Schilderung des Aeusseren der Regionen sind die erstgenannten Ausdrücke noch beibehalten worden, weil dieselben in der Beurteilungslehre und in der Chirurgie noch allgemein gebräuchlich sind. Zu den letzt gedachten Schilderungen ist zu bemerken, dass bei sehr fetten Tieren die Furchen, Erhöhungen und Vertiefungen nur undeutlich und verschwommen auftreten oder wohl ganz fehlen, während sie bei mageren Tieren sehr deutlich sind. Viele Muskeln und Sehnengrenzen werden bei Bewegungen bedeutend deutlicher, als sie bei der Ruhehaltung der Gliedmassen sind. Zur Erklärung der im übrigen gebrauchten Ausdrücke sei noch Folgendes erwähnt:

oral heisst mundwärts (vorn, vorwärts),

aboral heisst mundabwärts (hinten, rückwärts) und ist gleichbedeutend mit caudal (schwanzwärts),

proximal heisst nach der Wirbelsäule hin (nahe, oben, aufwärts),

distal heisst von der Wirbelsäule entfernt (fern, unten, abwärts),

medial heisst nach der Medianebene hin (einwärts, nach innen),

lateral heisst von der Medianebene abgekehrt (aussen, auswärts)*),

dorsal heisst, soweit es sich auf den Rumpf, also auch auf den Schulter- und Beckengürtel bezieht „nach der Rückenlinie hin“ (rückenwärts, aufwärts, nach oben). Soweit es sich auf die eigentliche Gliedmasse bezieht, bezeichnet es die

*) Bei der Beschreibung der an der Schulter liegenden Teile setzen sich dem Gebrauche dieser Ausdrücke deshalb gewisse Schwierigkeiten entgegen, weil die Schulter des Menschen an der Rückenfläche des Rumpfes liegt und weil sonach die mediale Fläche der Schulter der Tiere die ventrale (vordere) der menschlichen Schulter ist u. s. w. Wo es angängig war, haben wir deshalb die Ausdrücke lateral und medial vermieden und dafür Oberfläche, Unterfläche (Brust-, Rippenfläche) gebraucht.

Digitized by Google

Richtung nach der Gliedmassenfläche, welche den Hand- oder Fussrücken resp. deren Verlängerung bis zum Schulter- und Beckengürtel darstellt (handrücken- und fussrückenwärts). Es ist demnach bei der eigentlichen Gliedmasse „dorsal" im allgemeinen gleichbedeutend mit „vorn, vorwärts",

ventral (bauchwärts) heisst in Bezug auf Rumpf und Gliedmassengürtel „nach der Bauchfläche (der Linea alba) hin" (abwärts, unten).

volar s. palmar drückt die Richtung nach dem Handteller resp. der Handtellerfläche der ganzen Gliedmasse aus.

plantar bezieht sich in gleicher Weise auf die Fusssohlenfläche der Gliedmasse. „Volar" und „plantar" sind im allgemeinen also gleichbedeutend mit „hinten, rückwärts".

Beim Oberarm und Oberschenkel haben wir nicht die Ausdrücke dorsal und volar bezw. plantar, sondern die Bezeichnungen oral und aboral (caudal) für die betr. Flächen gebraucht.

Die Ausdrücke lateralwärts, plantarwärts und dergl. sind zwar sprachlich unrichtig gebildet und pleonastisch; sie wurden dennoch oft gebraucht, um recht scharf die Richtung des Verlaufs der Teile und dergl. auszudrücken. Für diejenigen Leser, welchen die angegebenen Ausdrücke noch nicht geläufig sind, haben wir sehr häufig hinter dieselben die früher gebrauchten Worte in Klammern zugesetzt.

Worte wie: schulterwärts, armwärts, fusswärts, halswärts, beckenwärts, tarsuswärts (tarsal), carpuswärts (carpal), zehenwärts und dergl. dürften wohl ohne weiteres verständlich sein. Dagegen dürfte zu erklären sein, dass wir an den Muskeln eine Ober- und eine Unterfläche unterscheiden und unter der Oberfläche diejenige Muskelfläche verstehen, welche gegen die Haut (die Gliedmassenoberfläche) und unter Unterfläche diejenige, welche gegen den Knochen resp. die tiefer liegenden Teile gerichtet ist.

Wenn bei der topographischen Schilderung die Bezeichnung „unter" gebraucht wird, so bezieht sich dies nicht auf die Länge der Gliedmasse und heisst nicht zehen- resp. fusswärts; es bezieht sich vielmehr auf die Schichtung und soll bezeichnen, dass der unter einem anderen liegende Teil von letzterem bedeckt ist.

Wir haben uns weiterhin oftmals in der Weise ausgedrückt, dass ein Muskel (Gefäss etc.) zehenwärts oder rumpfwärts von irgend einem Teile bedeckt ist bezw. diesen deckt; es soll dies heissen, dass der Muskel (Gefäss etc.) in seinem unteren (distalen) oder in seinem oberen (proximalen) Abschnitte bedeckt wird, bez. bedeckt. Der Kürze

Digitized by Google

halber haben wir die Beschreibung oft in dieser Weise gewählt, um nicht fortwährend sagen zu müssen: der proximale Teil, der distale Teil u. s. w.

Das Wort längsfaserig soll ausdrücken, dass die Muskelfasern dem äusseren Anscheine nach in der Längsrichtung (mit der Achse) des Muskels verlaufen. Als fleischig aussehend bezeichnen wir diejenigen Muskeln, welche nicht von makroskopisch hervortretenden sehnigen Zügen durchsetzt sind. Die Worte zartfaserig und grobfaserig beziehen sich auf die makroskopisch sichtbaren Muskelfaserbündel.

Nomenclatur. In Anbetracht dessen, dass in der Veterinär-Anatomie über die deutschen Benennungen der anatomischen Teile (Gefässe, Muskeln, Nerven u. s. w.) noch keine Einigung erzielt ist und dass z. B. die Muskeln in Süddeutschland und der Schweiz ganz anders bezeichnet werden, als in Norddeutschland und in Anbetracht der Tatsache, dass in einigen neueren Anatomien die deutschen Benennungen deshalb vermieden worden sind, waren wir leider, um allgemein verständlich zu sein, gezwungen, die fremdsprachigen Bezeichnungen zu gebrauchen. In Bezug auf die Muskeln konnten wir fast durchgängig die von der noch tagenden anatomischen Nomenclaturkommission festgestellten Ausdrücke, die mit wenigen Ausnahmen mit den von den Veterinäranatomen gebrauchten Bezeichnungen übereinstimmen, gebrauchen. Bei den Knochen haben wir, weil dies allgemein üblich ist, oft anstatt Os femoris einfach das Wort Femur gebraucht, obgleich dies streng genommen den Oberschenkel (Knochen mit den Weichteilen) und nicht das Oberschenkelbein bedeutet. Das Wort Humerus bezeichnet sowohl das Oberarmbein, als auch den ganzen Oberarm. Für diejenigen Leser, denen die fremdsprachigen Bezeichnungen nicht ganz geläufig sind, ist dem Buche am Schlusse ein Verzeichnis der betr. Teile (Muskeln, Gefässe, Fascien, Nerven und Knochen) unter Aufführung der Synonyma und der Angabe der Seite, auf welcher der betr. Teil systematisch beschrieben worden ist, beigegeben worden, sodass jeder mit Leichtigkeit für einen fremdsprachigen Ausdruck die ihm geläufige Bezeichnung nachschlagen kann.

Das Vorderbein haben wir aus vergleichend anatomischen Gründen nicht als Brust-, sondern als Schultergliedmasse bezeichnet.

Bei denjenigen Muskeln der Haustiere, welche mehreren Muskeln des Menschen entsprechen, haben wir der Kürze halber nur einen und zwar den einfacheren und bei den Muskeln, bei denen die vergleichend anatomische Deutung noch nicht ganz feststeht, den gebräuchlicheren Namen gewählt. Wir erwähnen als derartige Muskelnamen:

M. sterno-cleido-mastoideus für den gemeinschaftlichen Kopfhalsarmmuskel, M. pectineus für den verschmolzenen Schambeinmuskel und langen Einwärtszieher (M. pectineus und adductor longus), M. adductor (fem.) für

Digitized by Google

M. adduct. magnus und brevis, M. abductor pollicis für M. abductor poll. long. et extensor pollicis brevis et longus, M. tensor fasciae antibrachii für den langen Vorarmstrecker, M. plantaris für M. plantaris et flexor digitorum pedis brevis, M. tibialis anticus für M. tibialis anticus et peroneus tertius, M. peroneus (longus) für den einzigen beim Pferde vorhandenen Wadenbeinmuskel.

Bei den Gefässen und Nerven der Hand und des Fusses haben wir in Anbetracht des Zweckes, den das Buch verfolgt, die Bezeichnungen, wie sie auf Grund der Forschungen von Sussdorf und A. eingeführt werden müssten, im allgemeinen nicht annehmen können, weil in den bis jetzt im Gebrauche befindlichen Anatomien diese Bezeichnungen nicht erwähnt werden. In ein für Praktiker bestimmtes Buch durften wir diese neuen Namen resp. Deutungen, um nicht Verwirrung anzurichten, nicht aufnehmen. Wir haben aber in Fuss-Noten und Bemerkungen auf diese Bezeichnungen aufmerksam gemacht, damit diejenigen Leser, welche die im Erscheinen begriffenen anatomischen Handbücher (von Martin und Sussdorf) studieren werden, sich mühelos orientieren können.

Abbildungen. In Bezug auf die dem Text beigegebenen Abbildungen bemerken wir Folgendes: Wir haben im wesentlichen Zeichnungen von Querschnitten durch die gefrorenen Gliedmassen aufgenommen, weil diese die topographischen Verhältnisse, die Lagerung aller Teile und deren Schichtung am besten demonstrieren. Die Sagittal- und Frontalschnitte durch die Gliedmassen sind viel weniger zur Orientierung geeignet und zeigen bedeutend weniger als die Querschnitte; diejenigen Sagittalschnitte, welche uns belehrend erschienen, haben jedoch Aufnahme gefunden. Wir haben gerade auf die Gefrierschnitte deshalb einen so grossen Wert gelegt und dieselben in so dichter Reihenfolge dem Texte beigefügt, weil wir der Meinung sind, dass die Gefrierschnitte, wenn in denselben, wie dies von uns geschehen ist, auf alles, auf Fascien, Gefässe, Nerven, Lymphdrüsen, Fett, Stärke der Haut u. s. w. Rücksicht genommen wird, die Lageverhältnisse weitaus am richtigsten veranschaulichen. Da dieselben vom Messer nicht berührt worden sind, so befindet sich Alles in natürlicher Lage, Form und Grösse, was bei anatomischen Präparaten niemals ganz der Fall sein kann. Die Abbildungen der Gefrierschnitte werden auch nach einiger Uebung leicht verständlich und orientieren den Suchenden dann augenblicklich. Wer sich in das Ablesen der Gefrier-Schnittabbildungen vertieft und sich darin einige Uebung aneignet, der wird selbst ohne Text in den meisten Fällen sich ohne weiteres über die Lageverhältnisse eines speziellen Teiles orientieren und auf Grund

Digitized by Google

desselben etwaige Operationen sicher ausführen und genaue Diagnosen stellen können.

Ausser den Zeichnungen von Gefrierschnitten haben auch noch topographische Ansichten anatomischer Präparate aus verschiedenen Gegenden Aufnahme gefunden. Wir haben dabei möglichst zu vermeiden gesucht, viele Teile abzuschneiden oder zurückzuschlagen, um tiefer gelegene Teile frei zu legen, weil derartige Abbildungen schwer verständlich sind und die Lagerung der Teile nicht so gut zeigen, wie die Querschnittzeichnungen. Auch das Durchpunktieren der in der Tiefe liegenden Teile, wie dies wohl geschieht, erschien uns nur dann praktisch, wenn es sich um wenige Teile handelte, welche nicht unter mehreren Schichten liegen. Wird viel Unsichtbares in eine Zeichnung hinein punktiert, dann werden die Abbildungen zu kompliziert und unverständlich. Die Zahl der topographisch-anatomischen Abbildungen ist deshalb eine relativ geringe geworden. Wir bemerken im übrigen noch, dass keine Zeichnung aufgenommen wurde, welche nicht an mehreren Präparaten kontrollirt worden war. Auch die Zeichnungen der Schnitte durch gefrorene Gliedmassen sind mehrfach durch Anfertigung neuer Schnitte und durch gewöhnliches Präparieren kontrolliert worden.

Die aufgenommenen Abbildungen sind nach den von uns selbst angefertigten Präparaten hergestellt worden. Eine Ausnahme machen nur einige Muskelzeichnungen, die Figuren 2, 3, 4, 10, 11, 12, 18, 19, 20, 42, 44, 63, 65, 66. Diese Figuren gehören an und für sich nicht in eine topographische Anatomie. Wir haben dieselben nur aufgenommen, weil sie uns von der Verlagshandlung zur Verfügung gestellt waren und weil mancher Leser, welchem die descriptive Anatomie nicht mehr ganz gegenwärtig ist, sich auf Grund derselben leichter orientieren wird; ihm wird das Nachschlagen in einem anatomischen Lehrbuche damit erspart. Diese Zeichnungen entstammen dem von dem bekannten Anatomen, Herrn C. Müller verfassten anatomisch-physiologischen Abschnitte des Handbuchs der Pferdezucht von C. Müller und Schwarznecker.

Wenn wir uns bei unseren Schilderungen auch durchgängig auf eigene Untersuchungen und Beobachtungen stützten, so haben wir selbstverständlich auch die Werke über Veterinäranatomie und insbesondere die vortrefflichen Arbeiten Eichbaums*) über Fascien, Schleimbeutel und Sehnenscheiden in jeder Beziehung beachtet und kontrollierend zu Rate gezogen.

---

*) Eichbaum: Die Fascien des Pferdes (Archiv für wissenschaftliche und praktische Tierheilkunde Bd. XIV und XV) und: Zur Anatomie und Histologie der Schleimbeutel und Sehnenscheiden (dasselbe Archiv Bd. IX).

Digitized by Google

Erklärung zu den Abbildungen:

In den Abbildungen der Schnitte durch die gefrorenen Gliedmassen sind die einzelnen Teile wie folgt bezeichnet worden.

1. Von den Muskeln sind nur die Contouren angegeben worden. In dem umrandeten freien Rande steht der Name des Muskels resp. eine Zahl oder ein Buchstabe, dessen Erklärung unter der Figur gegeben ist.
2. Sind Muskeln von Sehnen und sehnigen Zügen durchsetzt, dann ist dies durch unregelmässige Anhäufung kurzer Striche (s. Darstellung der sehnigen Massen unter Fig. I a) angedeutet worden.
3. Die äussere Haut wurde durch einfache Querstriche (Schraffieren) markiert.



Fig. I. a sehniges Gewebe, b Knochen, c Fett, d Gemisch von Fett und sehnigem Gewebe, e Fascie.

4. Die Fascien sind durch regelmässige, kurze, in Reihen geordnete Längsstriche - - - - - (s. Fig. I e) bezeichnet worden.
5. Das Fett wurde durch längere Striche dargestellt (s. Fig. I c).
6. Mischung von Fett und Sehnengewebe ist in derselben Weise wie Fig. I d angedeutet.
7. Die nicht scharf begrenzten, sehnigen Bandmassen sind wie in Fig. I a dargestellt worden. Da, wo die Bänder, wie z. B. an der Extremitätenspitze, sich von den sie umgebenden bindegewebigen Massen nicht scharf abheben, sind die Bänder in unseren Abbildungen deshalb nicht markiert worden, weil die topographischen Abbildungen so viel als möglich die wirklichen und nicht die durch das Messer der Anatomen geschaffenen Verhältnisse zeigen sollen.
8. Arterien sind rot, Venen schwarz, Nerven in einfacher Contour dargestellt.
9. Knochen sind gleichmässig punktiert, wie in Fig. I b.

Digitized by Google

Digitized by Google

Die Schultergliedmasse.

Allgemeines. Die Schultergliedmasse besteht aus dem Schultergürtel, der Gliedmassensäule (Ober- und Unterarm) und der Gliedmassenspitze (Vorderfusswurzel, Vordermittelfuss und Vorderzehen). Der Schultergürtel ist streng genommen nicht zur Gliedmasse zu rechnen; er gehört vielmehr dem Rumpfe an; aus praktischen Gründen soll aber trotzdem die Gürtelgegend bei der Gliedmassenschilderung abgehandelt werden.

Da Bau und Verrichtungen eines jeden Körperteiles im engsten Zusammenhange unter einander stehen, so seien hier die Funktionen der Schultergliedmasse kurz erwähnt. Sie sind folgende: 1. Beim Stehen und Ruhen dienen die Gliedmassen dem Körper als elastische Stützen. 2. Bei der durch Wirkung der Beckengliedmasse erfolgten Verlegung des Schwerpunktes nach vorn schaffen sie durch eigene Vorwärtsbewegung dem Körper neue Stützpunkte und eine neue Unterstützungsfläche. 3. Bei der Bewegung fangen sie die ihnen von den Beckengliedmassen zugeworfene Last elastisch auf. 4. Bei dem Rückwärtsgehen dienen sie als Schieber des Rumpfs und erfüllen so eine Funktion, zu welcher sie nur wenig geeignet sind. 5. Beim Galopp stellen sie elastische Unterstützungsstangen dar, welche den schon schwebenden Rumpf noch höher empor und vorwärts schnellen und den Schwung, in welchem sich der Rumpf bereits befindet, erhöhen und verstärken. 6. Bei Angriffen dienen sie den Pferden als Waffe. Ausserdem kommen sie natürlich noch beim Niederlegen und Aufstehen in Betracht. Bei allen erwähnten Bewegungen stellen die Knochen der Gliedmassen einarmige, selten zweiarmige Hebel dar, deren Drehpunkt fast stets durch das Gelenk markiert, und deren Ansatzpunkt der Kraft durch einen Muskelansatz gebildet wird.

Die Kenntnis **des Skelets der Schultergliedmasse** (Figur 6) wird vorausgesetzt. Die einzelnen Knochen desselben bilden in der Ruhestellung drei deutlich offene Winkel und zwar am Schulter-, Vorarm- und Fesselgelenk. In den anderen Gelenken liegen die an einander stossenden Knochen in gerader Linie an einander, sodass gestreckte (flache) Winkel

Digitized by Google

entstehen. Die Gelenke gehören fast durchgängig den Charniergelenken an. Nur das Gelenk zwischen der eigentlichen Gliedmasse und dem Rumpf (resp. dem Schulterblatt), das Schultergelenk, ist ein freies Gelenk. Die Art und Weise der Winkelung der Gelenke bedingt, dass sich alle Strecker, mit Ausnahme der Beweger des Vorarms, auf der oralen (dorsalen, vorderen) und alle Beuger auf der aboralen (volaren, hinteren) Seite befinden. Die Beweger des Vorarms liegen umgekehrt, also die Beuger oral, die Strecker aboral.

Form der Schultergliedmasse und Lage der Muskulatur. Die Schultergliedmasse ist mehr oder weniger platt; der sagittale Durchmesser übertrifft den Querdurchmesser. Diese Thatsache findet ihre Ursache darin, dass die Hauptmasse der Muskeln oral und aboral und nicht seitlich von den Knochen liegt. Die Muskulatur ist an den verschiedenen Teilen der Gliedmasse sehr verschieden stark. Die gewaltigsten, mächtigsten, dicksten und breitesten Muskelmassen finden sich am Schultergürtel und am Oberarm. Am Anfange des Unterarmes ist die Muskulatur schon erheblich geringer an Masse; von hier ab nimmt sie fusswärts immer mehr und mehr ab, bis sie schliesslich ganz verschwindet. An der Hand (Vorderfuss) kommen beim Pferde eigentliche Muskeln gar nicht mehr vor; hier sind nur noch Sehnen vorhanden.

Die Folge dieser verschiedenen Verteilung der Muskulatur ist, dass die Gliedmassen rückenwärts am dicksten und breitesten sind und dass sie zehenwärts immer dünner und schmaler werden. Dies wird zum kleinen Teile noch dadurch unterstützt, dass auch die Knochen zehenwärts an Dicke und Breite abnehmen. Am schärfsten tritt die Verschmälerung und Verdünnung der Gliedmasse am Vorarm hervor; dieser Abschnitt der Gliedmasse bildet eine Art stumpfer Pyramide (Kegel), deren breiterer Abschnitt rumpfwärts, deren dünnerer, aber stumpfer Teil dagegen fusswärts liegt. An dem proximalen (oberen) Abschnitt dieser Region liegen noch bedeutende und starke Muskeln; diese werden aber fusswärts immer dünner, bis sie schliesslich, und zwar noch am Vorarm, in Sehnen übergehen.

Bei dem Aufbau der Gliedmassen kommen nicht allein die eigentlichen Gliedmassenmuskeln in Betracht, sondern auch die sogenannten **Rumpfgliedmassenmuskeln** (Brustmuskeln, gemeinschaftlicher Kopf- Hals- Armmuskel, M. serratus anticus, cucullaris, rhomboideus, subcutaneus scapulae und latissimus dorsi). Sie liegen mit dem grössten Teile ihres Muskelkörpers am Rumpfe, resp. am Halse; nur ihre Endabschnitte kommen für die Topographie der Gliedmassen in Betracht. Diese Muskeln sind in ihrer Gesamtheit stark entwickelt, weil der Rumpf und die Brustgliedmassen nur und allein durch Muskeln mit einander verbunden sind (Synsarcose) und eine Skeletverbindung zwischen beiden nicht existiert.

Digitized by Google

Es ist demnach einerseits der Rumpf zwischen beiden Schultergliedmassen an diesen aufgehängt und wird an ihnen von den Muskeln bewegt; andererseits hängen die Gliedmassen durch Muskeln am Rumpf und werden durch letztere getragen und an ihm bewegt. Ersteres ist der Fall, wenn der Rumpf durch die Gliedmassen unterstützt ist, letzteres, wenn der Vorderrumpf freischwebt und die Gliedmassen nicht mehr den Boden berühren. Die Muskelverbindung zwischen Rumpf und Gliedmasse reicht bis zum Ellenbogengelenk.

Die Gliedmassenmuskeln sind sehr verschieden gebaut; sie sind z. T. rein fleischig, z. T. sehr stark von Sehnenhäuten und Sehnen durchzogen und dann mehr oder weniger gefiedert. Ein Teil der Muskeln liegt fest am Knochen und ist an denselben befestigt; andere Muskeln liegen frei.

Fascien, Aponeurosen, Schleimbeutel und Sehnenscheiden. Auf der Oberfläche der Muskeln befinden sich meist sehnige Platten, welche die Muskeln ganz oder teilweise überziehen. Sie gehören entweder dem Muskel selbst an als verstärktes und sehniges Perimysium externum, oder sie bilden locker anliegende Scheiden, echte Fascien, welche einen oder mehrere Muskeln gemeinsam umhüllen und sich wohl auch auf Bänder, Sehnen und selbst Knochen erstrecken und deren Hüllen bilden. Ausser ihnen stehen mit den Muskeln und Sehnen noch sog. Schleimbeutel und Sehnenscheiden in Verbindung.

Die Schleimbeutel und Sehnenscheiden unterscheiden sich von den Fascien dadurch, dass sie an der den umhüllten Gebilden, resp. an der dem Inneren zugekehrten Seite eine Synovialmembran besitzen. Während die Schleimbeutel (Bursae mucosae) an einer Seite der Muskeln oder Sehnen oder unter der Haut liegen, umkleiden die Sehnenscheiden (Bursae vaginales seu synoviales) die Sehnen rundum in der Art eines Mantels.

1. Die **Schleimbeutel** werden eingeteilt in Bursae mucosae subcutaneae und in Bursae subtendineae. a) Die Bursae mucosae subcutaneae befinden sich direkt unter der Haut in der Subcutis und sind sehr variabel in Bezug auf Vorkommen und Ausdehnung; sie entstehen mit zunehmendem Alter der Tiere und können an allen von der Haut überzogenen vorstehenden Knochenteilen und an der Streckseite der Gelenke auftreten. b) Die Bursae subtendineae befinden sich unter tiefer gelegenen Teilen, meistens in der Nähe der Insertionsstellen von Muskeln und Sehnen. Vielfach stehen dieselben mit Gelenkkapseln in Verbindung und bilden dann gleichsam nur blindsackartige Ausstülpungen derselben, sodass sie von Henle als Bursae synoviales — Synovialbeutel — bezeichnet worden sind. Die Bursae subtendineae sind viel weniger variabel als die Bursae subcutaneae.

2. Die **Sehnenscheiden** stellen mehr oder weniger cylindrische Scheiden der Sehnen dar, deren Synovialis sich in der Regel in Form einer Scheidewand (Falte, Mesotenon) bis zur Sehne fortsetzt. Die Wand der Sehnenscheiden ist gewöhnlich dünner als die der Bursae subtendineae. Bisweilen haben mehrere an einander liegende Sehnen eine gemeinschaftliche Sehnenscheide; teilt sich die Sehne, so thut

Digitized by Google

dies in der Regel auch die Sehnenscheide. Bisweilen kommunizieren die Scheiden mit Schleimbeuteln, bisweilen mit Gelenkkapseln. Bisweilen verbindet sich eine Wandseite derselben mit der Sehne (Uebergang zur Bursa subtendinea). Die Sehnenscheiden sind konstanter in ihrem Vorkommen als die Schleimbeutel.

3. Die **Fascien** resp. Aponeurosen (Muskelscheiden, Umhüllungshäute, Binden) scheiden wir in der üblichen Weise in a) Insertionsaponeurosen, sie stehen mit Muskeln in Verbindung und vermitteln entweder den Anfangs- oder Endansatz derselben, sodass sie gewissermassen als eine in die Fläche verbreitete Sehne derselben auftreten (vergl. M. trapezius, Mm. serrati postici etc. b) Umhüllungsaponeurosen; sie umhüllen bald ganze Körperteile, bald einen oder mehrere Muskeln ganz oder nur an einer Fläche etc. Umscheiden sie mehrere Muskeln, so senken sie sich in der Regel in Form starker Scheidewände (Zwischenmuskelbänder, Lig. intermuscularia) zwischen je zwei Muskeln ein. Alle Aponeurosen haben ihre Spannmuskeln, ihre Tensores. Die Fascien kommen sehr verbreitet am Tierkörper vor. Die oberflächlichen Fascien liegen direkt unter der Haut. Zu ihnen gehört eine Fascie, welche am ganzen Körper vorkommt und als Unterhautbinde, Fascia subcutanea s. superficialis bezeichnet wird. In diese sind die Hautmuskeln, insoweit solche vorkommen, eingelagert. Fascie und Muskel bilden in diesem Falle ein Ganzes. Diese Fascie ist ausserordentlich dünn und an den Gliedmassen nicht leicht nachweisbar; sie hat keine nennenswerte Bedeutung. Im Gegensatz zu ihr stehen die Vorarm- und Unterschenkelfascie. Dies sind die best entwickelten Fascien des Tierkörpers. — Früher hat man zwischen Fascien und Aponeurosen unterschieden. Heutzutage wirft man beide Begriffe zusammen und gebraucht diese Ausdrücke promiscue. An manchen Muskeln ist das Perimysium externum sehr verstärkt und hat einen sehnigen Charakter angenommen; es bildet dann eine glänzende Schicht, resp. es verleiht dem Muskel ein glänzendes Aussehen. Diese Gebilde wollen wir als Eigenaponeurosen der Muskeln bezeichnen. Sie werden oft dadurch noch verstärkt, dass Fascien mit ihnen verschmelzen. — Die Fascien haben physiologisch eine grosse Bedeutung; sie wirken bei den Bewegungen förmlich als Lymph- und Blutherzen; sie geben den Muskeln einen festen Halt etc. (siehe Physiologie). Für den Chirurgen haben die Fascien eine sehr verschiedene Wichtigkeit, je nach ihrer Stärke und je nach dem Umstande, ob sie ihrer Unterlage nur locker anliegen oder fester mit ihr verbunden resp. sogar mit ihr verschmolzen sind. Diejenigen Fascien, welche den von ihnen bedeckten Teilen locker anliegen, d. h. diese wirklich scheiden- und mantelartig umhüllen, haben deshalb eine grosse praktische Bedeutung, weil es leicht zu Sekret- und Eiterversenkungen und dergl. zwischen Muskeln und Fascie kommt. Dies kann bei den mit dem Muskel verwachsenen Fascien nicht eintreten. Eine echte chirurgisch wichtige Fascie finden wir z. B. am Vorarm, am Carpus (Vorderfusswurzel), am proximalen (oberen) Ende des Metacarpus (Mittelfuss) und an der Beugeseite des Vorarmgelenkes in Form der tiefen Vorarmfascie. Die Fascien der Schulter und des Oberarmes sind teils ganz dünn, teils fest mit ihrer Unterlage verbunden. Die Fascien der distalen (unteren) Hälfte des Mittelfusses und der Zehen sind ebenfalls zum grossen Teile dünn, nur an der volaren (hinteren) Seite der Zehenglieder verstärken sie sich lokal zu mehreren starken Sehnenplatten, welche wesentlich als Haftapparate dienen und an den betr. Stellen beschrieben werden. Die Bursae mucosae subcutaneae haben nur eine geringe chirurgische Bedeutung; wichtiger erscheinen die Sehnenscheiden und die Bursae subtendineae.

Digitized by Google

Der tierärztliche Chirurg sucht deren Verletzungen durch das Messer möglichst zu vermeiden.

Die **Arterien** der Schultergliedmasse stammen von den Aa. subclaviae. Nach Abgabe einer grösseren Anzahl von Aesten, die für den Rumpf, Hals und Kopf bestimmt sind, tritt der fortlaufende Stamm jeder A. subclavia unter dem Namen A. axillaris (Fig. 1_{15}) in der Höhe des Achselgelenks an die mediale Seite der Gliedmasse. Dieses Gefäss versorgt durch seine Verästelung und Verzweigung die ganze Gliedmasse mit Blut. Die grösseren Blutgefässe liegen an der medialen Fläche der Gliedmasse und meist auch gegen die Beugeflächen der Gelenke hin, während sie die Streckflächen vermeiden. Die lateral liegenden Teile werden durch zahlreiche kleinere und tief gelegene Aeste versorgt. Die **Venen** der Gliedmasse verlaufen im grossen und ganzen mit den Arterien. Sie bilden schliesslich jederseits einen grossen Stamm, die Vena axillaris (Fig. 1_{26}), welche sich mit dem Stamm der Vv. jugulares zur V. cava descendens vereinigt. Die **Lymphgefässe** zerfallen in oberflächliche und tiefer liegende; sie passieren Lymphdrüsen, die in der Gegend des Vorarm- und Schultergelenkes liegen, und münden in die Gland. cervicales inferiores (sog. untere Luftröhrendrüsen und Bugdrüsen). Die **Nerven** der Schultergliedmasse stammen aus dem Arm- oder Achselgeflecht, welches durch die ventralen Aeste des 6., 7. und 8. Hals- und 1., eventuell noch 2. Rückennerven gebildet wird und medial am oder oral vom Schenkel (also lateral am Halse) liegt. Die Nerven verlaufen, wie wir dies auch bei den Gefässen feststellten, im Wesentlichen an der medialen Seite und begleiten häufig die Gefässe.

Die Schultergliedmasse ist vom Vorarmgelenk bis zum Huf von der **äusseren Haut** rundum überzogen. Da die Schulter und der Oberarm am Rumpf liegen und mit diesem muskulös vereinigt sind, so ist ihre Unterseite nicht von der Haut bedeckt. Die letzten Zehenglieder stecken im Huf und der Hufleder haut.

Die **Regionen-Einteilung** der Gliedmasse erfolgt nach den die Grundlage derselben bildenden Knochen und den Gelenken. Die Regionen sind meist nicht scharf von einander geschieden, weil die meisten Muskeln mehreren Regionen angehören, sodass die topographische Darstellung mit Schwierigkeiten zu kämpfen hat und gute systematische Kenntnisse voraussetzen muss. Die Schultergliedmasse teilen wir topographisch ein: in die Gegend der Schulter, des Schultergelenkes, des Armes, des Ellbogengelenkes, des Vorarmes, der Fusswurzel, des Vordermittelfusses und der Vorderzehe.

Digitized by Google

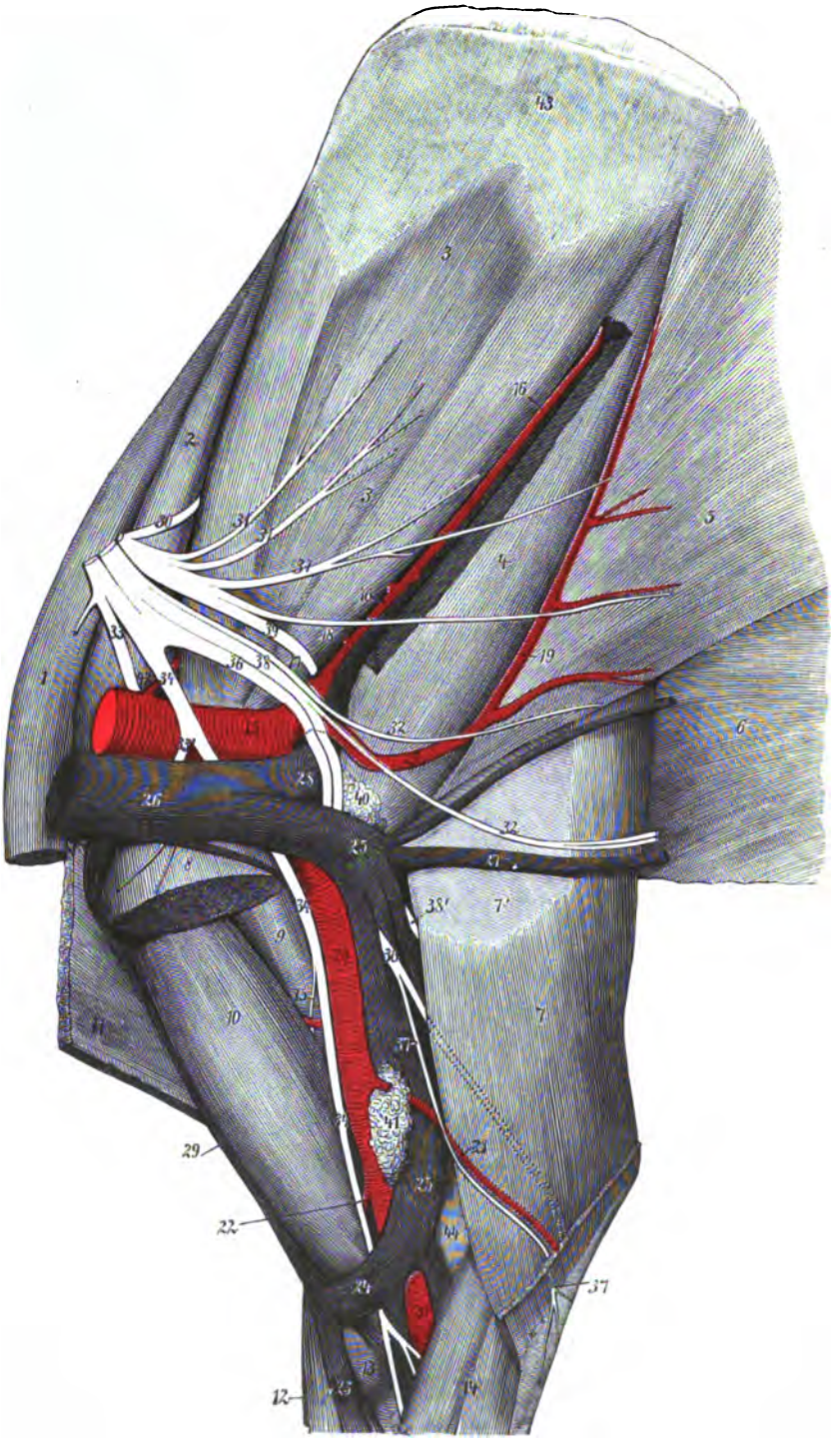

Fig. 1. Topographische Abbildung der medialen Seite von Schulter und Arm. 1 M. pectoralis minor (pars scapularis), 2 der den oralen Schulterblattrand überragende

Digitized by Google

Teil des M. supraspinatus, 3 M. subscapularis, 4 M. teres major, 5 M. latissimus dorsi, 6 Bauchhautmuskel, 7 M. tensor fasciae antibrachii, 7' dessen Ursprungsaponeurose, 8 M. pectoralis minor (pars humeri), 9 M. coraco-brachialis, 10 M. biceps brachii, 11 Ende des M. sterno-cleido-mastoideus, 12 Anfangsteil des M. extensor carpi radialis, 13 M. brachialis internus (Ende), 14 Anfangsteil des M. flexor carpi radialis und flexor carpi ulnaris, 15 A. axillaris, 16 A. subscapularis, 17 A. circumflexa humeri post., 18 A. circumflexa scapulae, 19 A. thoracico-dorsalis (langer Muskelast), 20 A. brachialis, 21 A. collateralis ulnaris sup., 22 A. collateralis radialis inf., 23 V. cephalica antibrachii, 24 V. mediana, 25 V. brachialis, 26 V. axillaris, 27 V. thoracica externa (Sporader), 28 V. subscapularis, 29 V. cephalica humeri, 30 N. suprascapularis, 31 Nn. infrascapulares, 32 Nn. thoracici posteriores, 33 N. musculo-cutaneus, 33' Verbindungsast zwischen N. musculo-cutaneus und medianus, 34 N. medianus, 35 N. cutaneus externus desselben, 36 N. ulnaris, 37 N. cutaneus internus desselben, 38 N. radialis, 38' stärkerer Muskelzweig desselben, 39 N. axillaris, 40 Gland. axillaris, 41 Gland. cubitalis, 42 A. acromialis, 43 freiliegender Teil der medialen Schulterblattfläche (Ansatzstelle des M. serratus anticus major und der Mm. rhomboidei, 44 freiliegender Teil des Armbeines.

A. Schulter- und Armregion.

Diese beiden Gegenden umfassen den Bereich des Schulterblattes und Armbeines und des Buggelenks und sind schwer von einander zu trennen. Deshalb werden einige gemeinsame Bemerkungen über beide vorausgesandt. Namentlich sollen diejenigen Fascien und Muskeln kurz geschildert werden, welche beiden Regionen gemeinsam sind. Ebenso verdienen die Rumpfgliedmassenmuskeln an dieser Stelle eine kurze Erwähnung.

a. Fascien der Schulter- und Armgegend.

1. Die Fascia subcutanea s. superficialis. Die Unterhautbinde ist fast in ihrer ganzen Ausdehnung mit dem M. subcutaneus verbunden. Ihre Lagerungsverhältnisse entsprechen also denen dieses Muskels (siehe S. 13). Sie geht halswärts in die Fascia subcutanea colli und beckenwärts in die Fascia subcutanea trunci über.

2. Die Unterschulterblattbinde (Fascia subscapularis); sie ist eine dünne, durchscheinende Membran, welche dem M. subscapularis und einem Teile des M. supraspinatus medialwärts anliegt und sich teilweise an denselben befestigt. Halswärts tritt sie an den medialen Rand des Schulterteiles der Brustmuskeln, rückenwärts verschmilzt sie mit dem Perimysium des M. serratus anticus major, beckenwärts setzt sie sich auf die mediale Fläche des M. latissimus dorsi fort, fusswärts geht sie, nachdem sie am Arm z. T. auf die mediale Fläche der Brustmuskeln getreten und mit deren Perimysium verschmolzen ist, auf den Vorarm über. Im Uebrigen überzieht sie den M. tensor fasciae antibrachii und dessen Ursprungsaponeurose, überbrückt, durch letztere, resp. durch ein vom Armrande des Muskels aus sich fortsetzendes Blatt verstärkt, die grossen Gefässe und Nerven und verschmilzt mit dem sehnigen Ueberzuge des M. biceps, coraco-brachialis und supraspinatus.

3. Die Schulterarmbinde (Fascia omo-brachialis) liegt an der lateralen Fläche von Schulter und Arm und besteht aus einem oberflächlichen schwächeren

Digitized by Google

und einem tieferen stärkeren Blatte. Das oberflächliche Blatt beginnt am lateralen Rande der Schulterportion der Brustmuskeln und an der Schulterblattgräte und überzieht die an der lateralen Schulter- und Armfläche gelegenen Muskeln. Am Rippenrande der Vorarmstrecker (Mm. anconaei s. triceps brachii) geht sie in die Unterschulterbinde über und am Buggelenk in das oberflächliche Blatt der Bicepsscheide. Das tiefe Blatt überzieht dieselben Muskeln, verschmilzt aber an der Schulter innig mit dem Perimysium externum der hier gelegenen Muskeln, geht also in die Eigenaponeurose dieser Muskeln über, während sie am Arme grössten Teiles nur locker mit den unter ihr liegenden Muskeln verbunden ist, also eine wirkliche Umhüllungsfascie bildet. Nach dem Rippenrande (aboralen, hinteren Rande) der Vorarmstrecker zu wird sie ziemlich schwach und schlägt sich, indem sie mit dem oberflächlichen Blatte verschmilzt, auf die mediale Fläche um. Oralwärts geht die Fascie in das tiefe Blatt der Bicepsscheide und in die dünne, den M. sterno-cleido-mastoideus überziehende Fascie über und befestigt sich gleichzeitig am lateralen Rollfortsatz und am Umdreher des Armbeines. Als besonders starkes Blatt umgiebt sie in der distalen (unteren) Armhälfte locker den M. brachialis internus und senkt sich einerseits zwischen ihm und M. anconaeus lateralis ein und inseriert sich am Armbein, während sie andererseits mit der Bicepsscheide verschmilzt. Am Vorarmgelenk setzt sie sich teils in die Vorarmfascie fort, teils inseriert sie sich am Knochen und den Bändern. Dieses tiefe Blatt senkt sich in Form von Zwischenmuskelbändern zwischen M. supraspinatus und subscapularis, zwischen M. supra- und infraspinatus und (nahe dem Gelenke) zwischen M. infraspinatus und deltoideus, sodass sie letzteren ganz umscheidet, ein. Sie schiebt sich ausserdem in Form dünner Blätter zwischen die Muskeln des Armes ein.

b. Rumpfgliedmassenmuskeln.

M. serratus anticus (major) (Fig. 2_5). Ein gewaltiger fächerförmiger Muskel, der im grossen Halbkreise von den Querfortsätzen der letzten vier Halswirbel und den ersten acht bis neun Rippen entspringt, und dessen Fasern convergierend gegen die mediale Fläche des dorsalen (oberen) Endes des Schulterblattes verlaufen, woselbst der ganze Muskel endet. Die Oberfläche des letzteren ist zur Aufnahme der Schulter in der Mitte flach grubig vertieft. Seine topographischen Verhältnisse oral und aboral von der Schulter interessieren uns hier nicht. In der Schultergegend selbst ist er von der ganzen Schulter und ihren medialen Muskeln, den Zweigen des Armgeflechtes, der A. und V. axillaris und ihren Aesten bedeckt. Er bedeckt daselbst die äusseren Intercostalmuskeln mit den Rippen, den oralen Teil des M. serratus posticus superior, einen Teil des M. longissimus dorsi und ileo-costalis und die A. cervicalis transversa. — Der Muskel ist im Bereiche der Schulter von einer Sehnenhaut überzogen und daher glänzend; eine Fascie geht von ihm zum dorsalen Ende des M. subscapularis.

M. latissimus dorsi (Fig. 2_3). Es ist ein breiter, platter, langer, dreiseitiger Muskel, der zwischen dem Rücken und dem Armbein auf der Seitenwand der Rippen liegt. Er entspringt mit einer breiten Sehnenhaut am Nackenbande und der Rückenlendenbinde vom dritten Rückenwirbel bis zum lateralen Darmbeinwinkel. Die allmählich entstehenden Fleischfasern verlaufen convergierend gegen das proximale (obere) Drittel des Armbeines. Dort bildet der Muskel eine relativ

Digitized by Google

schwache Sehne, die mit dem M. tensor fasciae antibrachii in Verbindung steht und mit dem M. teres major verschmilzt und mit diesem gemeinsam an der medialen Rauhigkeit des Armbeines endet. Sein ventraler Rand bildet eine gerade Linie vom lateralen Darmbeinwinkel bis zu dem genannten Endpunkte am Armbein; der orale Rand bildet eine senkrechte Linie vom dritten Rückenwirbel bis zu demselben Endpunkte. Daraus ergiebt sich, dass der Muskel zu einem geringen Teile in der Schulter- und Armgegend liegt. Das Lageverhältnis des Rippen- und Rückenteiles dieses Muskels kommt für unsere Zwecke nicht in Betracht. Der Schulter- und Armteil des Muskels ist von den Mm. anconaei (inkl. M. tensor fasciae antibrachii) bedeckt und bedeckt selbst zum Teil den M. teres major und den M. serratus anticus major. An ihm verlaufen Nn. thoracici posteriores und die Hauptzweige der A. und V. thoracico-dorsalis.

Der **M. trapezius s. cucullaris** (Fig. 2 $_{2,2}$) ist ein platter, hellroter, breiter, direkt unter der Haut gelegener, dünner Muskel, der an der Seitenfläche der Nackengegend des Halses und des Widerristes liegt und an der Schulterblattgräte endet. Er beginnt an dem Nackenbande vom zweiten Halswirbel bis elften (dreizehnten) Rückenwirbel, geht zur Schulter und deckt diese z. T. zu; der orale oder Halsteil des Muskels geht in eine Sehnenhaut aus, die z. T. an der Gräte und zwar an den dorsalen (oberen) zwei Dritteln derselben endet, z. T. weiter geht und mit der Schulter- und Halsfascie verschmilzt. Der aborale oder Rückenteil endet an dem dorsalen Drittel der Gräte und an der Schulterbinde. Beide Portionen stehen in der Gegend des zweiten Rückenwirbels durch einen Sehnenstreifen (Fig. 2 d) in Verbindung. — Der Schultertheil des M. trapezius ist von einer Fascie und der Haut bedeckt und bedeckt den dorsalen Teil der Schulterportion der Brustmuskeln und des M. supraspinatus, einen Teil des M. latissimus dorsi, des M. rhomboideus, den Schulterblattknorpel und einen Teil des M. infraspinatus. Die Fasern des oralen Teiles verlaufen schräg caudo-ventral (nach hinten und unten), die des aboralen schräg oro-ventral (nach vorn und unten). Soweit der Cucullaris am Schulterblatte liegt, verlaufen an ihm nur unbedeutende Zweige der Aa. und Vv. intercostales und des Endstammes der A. subscapularis. Unter dem Halsteil des Muskels liegt der N. accessorius.

M. rhomboideus. Er ist von dem vorigen bedeckt und liegt zwischen der Wirbelsäule (vom zweiten Halswirbel bis sechsten (siebenten) Rückenwirbel) und der Unterfläche des Schulterblattknorpels. Es ist ein roter, grobfaseriger, nicht sehniger Muskel. Man muss ihn in einen Halsteil und einen Rückenteil abteilen. Der Halsteil liegt zwischen dem Ende des Kammes vom zweiten Halswirbel und dem Halswinkel des Schulterblattknorpels. Demgemäss befindet er sich seitlich am Halse in einer Vertiefung des M. splenius. Nur sein Ende gehört zur Schulter. Er endet an dem oralen (vorderen) Teile der Unterfläche des Schulterblattknorpels. Der Rückenteil beginnt dünn an den Dornfortsätzen des zweiten bis sechsten Rückenwirbels und von der Rücken-Lendenbinde und endet als starker Muskel an dem aboralen (hinteren) Abschnitte der Unterfläche des Schulterblattknorpels. Der M. rhomboideus ist bedeckt vom M. trapezius und (aboral vom Rückenwinkel des Schulterblattes) von der Ursprungsaponeurose des M. latissimus dorsi. Er bedeckt die Ursprünge und zum Teil grössere Abschnitte vom M. splenius, complexus und serratus posticus superior. Soweit der M. rhomboideus an der Schulter liegt, grenzt er an keine grösseren Gefässe, höchstens an etwas stärkere Zweige der A. transversa cervicis und des Endstammes der A. subscapularis.

Digitized by Google

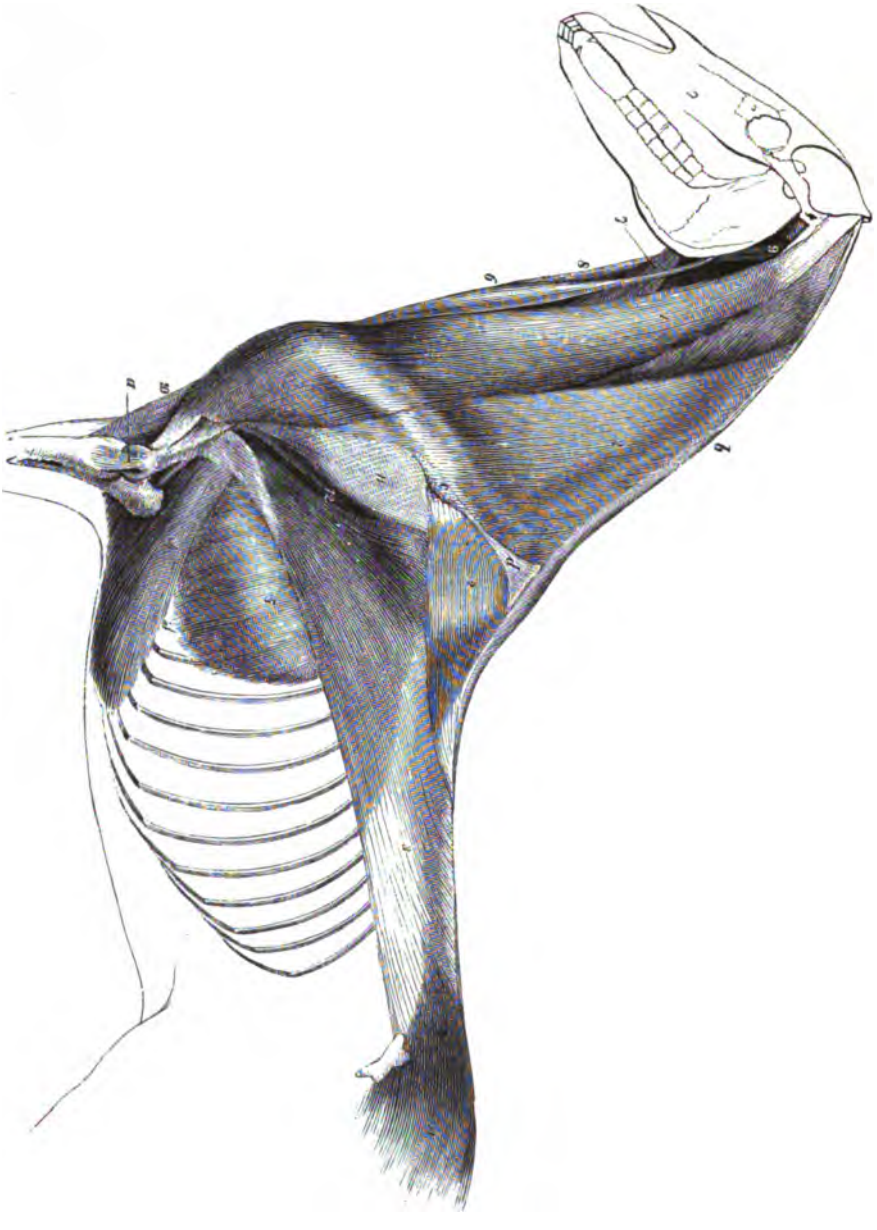

Fig. 2. Oberflächliche Muskeln an Schulter und Hals (C. Müller.) 1 M. sterno-cleido-mastoideus, 2, 2 M. cucullaris, 3 M. latissimus dorsi, 4 M. pectoralis minor (pars humeralis), 5 M. serratus anticus major, 6 M. sterno-maxillaris, 7 M. omo-hyoideus, 8 M. sterno-hyoideus, 9 M. stylo-maxillaris, 10 M. biceps brachii, 11 M. deltoideus, 12 M. teres major.

Digitized by Google

M. sterno-cleido-mastoideus (Fig. 2_1). Dieser sehr lange aber platte Muskel reicht vom Kopfe bis zum distalen (unteren) Drittel des Armbeins. Man unterscheidet an ihm einen Kopf-, einen Hals- und einen Armteil, von denen für uns nur der letztere in Betracht kommt. Der Gesamtmuskel geht an der Seitenfläche des Halses, die Drosselrinne mit seinem ventralen Rande begrenzend, aboral und gelangt zum Buggelenk. Hier bildet er als Armteil einen breiten, platten Muskelkörper, welcher das Schultergelenk lateral und oral umfasst (s. Fig. 2), geht, die lateralste und oberflächlichste Muskellage an der oralen Seite des Armes bildend, auf dem M. biceps brachii bis nahe zum Vorarmgelenk und senkt sich dort, allmählich schmäler geworden, zwischen M. biceps und brachialis internus ein und endet an einer Leiste des Armbeins; gleichzeitig setzen sich von ihm Fascien fort, die mit der Vorarm- und der Schulterfascie verschmelzen. Der Armteil des Muskels bedeckt Teile der Brustmuskeln, das distale (untere) Ende der beiden Grätenmuskeln und des M. deltoideus und den M. biceps brachii, ferner die Gland. cervicales superficiales. Mit seinem lateralen, resp. aboralen Rande grenzt er an den M. deltoideus und brachialis internus, mit seinem medialen an die Brustmuskeln (besonders an die Clavicularportion des M. pectoralis major); zwischen beiden verläuft in der seitlichen Brustfurche die V. cephalica humeri und der Endstamm der A. transversa scapulae. Im Uebrigen verlaufen an dem Muskel die A. cervicalis adscendens und transversa scapulae.

Der M. omo-hyoideus ist an der Schulter so unbedeutend, dass er topographisch ohne Bedeutung ist.

Mm. pectorales: Die Brustmuskeln bilden eine erhebliche Fleischmasse, welche ihre Lage im Wesentlichen zwischen dem ventralen (unteren) Abschnitt der Seitenfläche und der ventralen Fläche der Brust und dem Arm inkl. Schulter- und Vorarmgelenk hat. Sie lässt sich leicht in folgende vier Portionen zerlegen: Portio clavicularis (Vorderbrustportion, Schlüsselbeinportion), sterno-costalis s. antibrachialis (Vorarmteil), humeralis (Oberarmteil) und scapularis (Schulterteil). Die beiden ersten Portionen fasst man auch zusammen unter dem Namen M. pectoralis major, während die beiden letzteren zusammengenommen als M. pectoralis minor bezeichnet werden. Der M. pectoralis major liegt oberflächlicher als der M. pectoralis minor (oberflächlicher Brustmuskel) und geht von der Brust seit- und fusswärts (nach aussen und unten) an das distale (untere) Ende des Armbeins, das Vorarmgelenk und an den Anfang des Vorarms. Der M. pectoralis minor (tiefer Brustmuskel) geht von der Brust oro-lateral und dorsal an das proximale (obere) Ende des Armbeines und das Armgelenk und mit einem Aste an die Schulter. Der M. pectoralis major ist also Träger des Schenkels, der M. pectoralis minor dagegen Träger des Rumpfes. — Die Portio clavicularis ist ein mehr rundlicher Muskel, der unter der Haut und zum Teil unter dem Halshautmuskel an der Vorderbrust neben dem der anderen Seite liegt. Er entspringt an der Seitenfläche des Manubrium sterni, geht seit- und fusswärts (nach aussen und unten), indem er neben den M. sterno-cleido-mastoideus tritt, zum Schenkel und wird nahe dem Vorarmgelenk sehnig. Seine Sehne verschmilzt z. T. mit der des M. sterno-cleido-mastoideus und senkt sich gemeinschaftlich mit ihr zwischen den beiden Beugern des Vorarms ein und endet am distalen Teile des Armbeins. Der übrige Teil der Sehne verschmilzt mit der Vorarmfascie. Der Muskel bildet eine rundliche Hervorwölbung an der Vorderbrust, die von der gleichen Vorwölbung der andern Seite durch eine tiefe Furche, die mittlere Brustfurche,

Digitized by Google

in welcher des Manubrium sterni sicht- und fühlbar ist, geschieden wird. Lateral liegt er am M. sterno-cleido-mastoideus, mit welchem er die Seitenbrustfurche bildet, in welcher die V. cephalica humeri und der Endstamm der A. transversa scapulae verlaufen. Mit seiner Unterfläche stösst er z. T. an den M. biceps brachii, z. T. an den M. pectoralis minor. Die Portio sterno-costalis stellt eine breite, hellrote, direkt der Haut anliegende Fleischplatte dar und entspringt mit locker zusammenhängenden Muskelbündeln am ventralen Brustbeinrande vom ersten bis zum sechsten (siebenten) Rippenknorpel, geht quer lateralwärts zum Schenkel, erreicht diesen nahe dem Vorarmgelenk und geht als dünne breite Fleischplatte über die mediale Gelenkfläche, den aboralen (hinteren) Teil des Ellenbogens frei lassend, zum Vorarm, woselbst sie in die Vorarmfascie übergeht. Die Grenze zwischen beiden Portionen ist oberflächlich durch eine seichte Rinne angedeutet. Der Muskel bedeckt den M. pectoralis minor und nahe resp. an dem Vorarmgelenk den M. biceps brachii, das distale (untere) Armbeinende, das Ende des M. tensor fasciae antibrachii und den Anfang des M. flexor carpi radialis. Er liegt unter der Haut und ist nur oral zu einem kleinen Teile von der Portio clavicularis bedeckt. Die Pars scapularis entspringt, bedeckt von der vorigen, seitlich am Brustbein von der ersten bis zur vierten Rippe, verläuft lateral, oral und rückenwärts und gelangt so an die mediale Seite des Buggelenks und an den abgerundeten Halsrand des M. supraspinatus (Fig. 1_1), verläuft an diesem rückenwärts, wird dorsal von der Schultermitte dünner und läuft schliesslich spitz zu, indem sie an dem sehnigen Ueberzuge des M. supraspinatus endet. Am Buggelenk sendet sie eine Aponeurose ab, die über das Gelenk und die Sehne des M. biceps lateral hinweggeht und an der lateralen Erhabenheit des Humerus sich anheftet; andererseits setzt sie sich auf den M. deltoideus, supraspinatus und sterno-cleido-mastoideus fort. An der Schulter ist der Muskel proximal (dorsal) vom M. cucullaris, in der Mitte nur von der Haut und nach dem Gelenke zu vom M. sterno-cleido-mastoideus bedeckt. Am Arm stösst er oro-lateral an die Portio clavicularis. Er bedeckt ausser dem M. supraspinatus den Anfangsteil des M. biceps brachii und die Portio humeralis, medial liegt er noch am M. serratus anticus major, dem M. omo-hyoideus, dem M. scalenus, transversus costarum und den Mm. intercostales. Die Portio humeralis (Fig. 2_4) entspringt an der Seite des Brustbeins und an den Knorpeln der vierten bis neunten Rippe, resp. an der ventralen Partie der letzteren selbst, am Schaufelknorpel und an der gelben Bauchhaut, und verläuft schräg oro-dorsal (nach vorn und oben) bis zum Schultergelenk, von Bauch- und Brustwand durch ein Bindegewebslager getrennt. Der Muskel endet zum grössten Teile am medialen Fortsatz des Armbeins, ein Teil seiner Fasern aber geht auch an die Sehne des M. biceps und ein dritter Teil endlich in eine Sehnenplatte aus, die teils mit der Sehne des M. coraco-brachialis verschmilzt und mit ihr zum Processus coracoideus geht, teils die Sehne des M. biceps überbrückt und am lateralen Fortsatz des Humerus endet, so dass das Ende des Muskels vollkommen das Gelenk umfasst. Der Muskel stösst medial (d. h. am Brustkasten) an die gelbe Bauchhaut, den Anfang des M. rectus abdominis, die Mm. intercostales, die Portio scapularis und an den M. transversus costarum, mit der ventralen Seite an den M. pectoralis major, lateral grenzt er an den Bauchhautmuskel (mit dem er sich in der Regel innig verbindet) resp. an die Haut und an den Schenkel (Mm. anconaei, M. coraco-brachialis, M. biceps brachii). — Die Brustmuskeln grenzen oral oberflächlich an die A. transversa scapulae und die V. cephalica und eventuell an Zweige des

Digitized by Google

N. cutaneus humeri und mehr medial (also nahe dem Brusteingange) an die A. carotis communis mit dem N. vagus und sympathicus und der V. jugularis, an die Gland. lymphaticae cervicales superficiales und tracheales inferiores. Lateral grenzen sie an die grossen, an der medialen Schultergelenk- und Oberarmfläche verlaufenden Gefässe und Nerven (Plexus brachialis, A. und V. axillaris und brachialis, V. mediana, N. musculo-cutaneus, medianus, ulnaris und radialis) und z. T. deren Aeste; ferner an die Nn. thoracici und an Zweige der A. und V. thoracica externa und interna, an die Gland. lymphaticae axillares und cubitales. Die sog. Sporader (V. thoracica externa) verläuft an der Oberfläche der Portio humeralis nahe deren lateralem resp. dorsalem Rande. (Ueber event. Aderlass an derselben siehe Hering's Operationslehre 1891 S. 157).

c. Die gemeinsamen Muskeln der Schulter- und Armgegend.

M. subcutaneus scapulae et humeri (Schulterhautmuskel). Es ist ein platter, dünner, derber, blassroter Muskel, welcher direkt unter der Haut (in der Fascie subcutanea) liegt und vom Widerrist bis zum Vorarmgelenk reicht. Seine Fasern verlaufen dorso-ventral (von oben nach unten). In der Gegend des Schulterblattknorpels stellt er eine breite, dünne Sehnenplatte dar, die an der Basis scapulae oder auch erst etwas weiter ventralwärts fleischig wird. Der Muskel liegt in der Schulter- und Armgegend und namentlich auf den Mm. anconaei und reicht bis zum Vorarmgelenk, woselbst er in die Vorarmfascie übergeht, halswärts verschmilzt er mit dem M. subcutaneus colli und den Fascien des M. cucullaris und des M. sterno-cleido-mastoideus. Bauchwärts geht er zum Teil (in der Schultergegend) in den Bauchhautmuskel über, zum Teil (am Arm) bildet er eine dünne Fascie, die den Rippenrand des M. anconaeus longus überzieht. Der Muskel ist am Rippenrande des M. infraspinatus ca. 3 mm dick, nimmt halswärts an Dicke ab (1—2 mm) und bauchwärts zu ($^1/_2$ cm). Nicht selten ist der Muskel durch mehr oder weniger grosse Lücken unterbrochen, an denen sich dann nur eine dünne Fascie findet. An ihm verlaufen nur Hautgefässe und -Nerven.

M. tensor fasciae antibrachii s. extensor cubiti longus (Fig. 1_7 und Fig. 4_8). Er liegt an der medialen Seite beider Regionen und reicht vom Schulterblatte bis zum Anfange der medialen Seite des Vorarms. Seine sehr grosse Anfangsaponeurose (Fig. $1_7'$), die mit der Aponeurose des M. latissimus dorsi und des Bauchhautmuskels verbunden ist, entspringt am Rippenrande des Schulterblattes und liegt an der medialen Seite des M. anconaeus longus. Sie geht zunächst am aboralen (Rippen-) Rande des genannten Muskels, ungefähr in halber Höhe des Schulterblattes, in einen schmalen, cylindrischen Muskelkörper aus, der an dem Rippenrande und z. T. an der medialen Fläche des M. anconaeus longus fusswärts zieht; erst ungefähr in der Höhe der Armbeinmitte wird die Aponeurose in ganzer Breite muskulös und bildet einen platten Muskel, der an der medialen Seite der Mm. anconaei (M. anconaeus longus, medialis und parvus) liegt und zum Teil am Ellenbogenbein, zum grössten Teil aber distal (fusswärts) vom Vorarmgelenk an der Vorarmfascie endet. Am Vorarmgelenk bedeckt der Muskel lateralwärts den Ursprung des M. flexor carpi ulnaris und des M. flexor digitorum sublimis. Mit seiner medialen Seite liegt der Muskel in der Schultergegend am M. latissimus dorsi, in der Armgegend an einem Bindegewebslager und den Brustmuskeln und in der Gegend des Vorarmgelenks ebenfalls an den Brustmuskeln. Sein aboraler

Digitized by Google

Teil, welcher den M. anconaeus longus überragt, stösst direkt an die Haut An seiner lateralen Fläche verlaufen der N. ulnaris (Fig. 1_{36}) und die A. und V. collateralis ulnaris superior (Fig. 1_{21}), über seine mediale der N. cutaneus internus des N. ulnaris (Fig. 1_{37}).

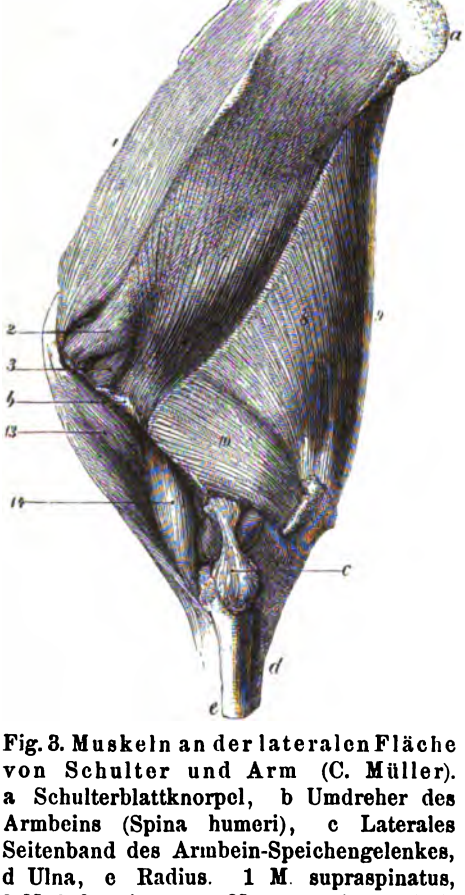

Fig. 3. Muskeln an der lateralen Fläche von Schulter und Arm (C. Müller). a Schulterblattknorpel, b Umdreher des Armbeins (Spina humeri), c Laterales Seitenband des Armbein-Speichengelenkes, d Ulna, e Radius. 1 M. supraspinatus, 2 M. infraspinatus 3 M. teres minor, 4 M. deltoideus, 8 M. anconaeus longus, 9 M. tensor fasciae antibrachii, 10 M. anconaeus lateralis, 13 M. biceps brachii, 14 M. brachialis internus.

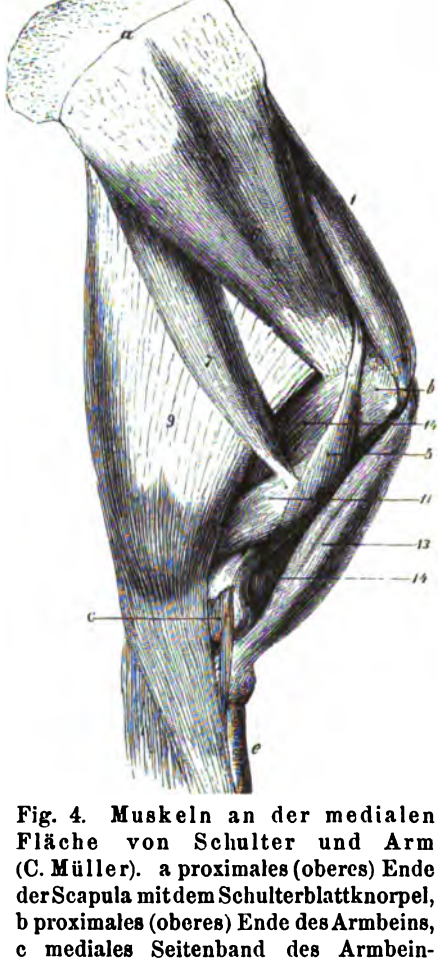

Fig. 4. Muskeln an der medialen Fläche von Schulter und Arm (C. Müller). a proximales (oberes) Ende der Scapula mit dem Schulterblattknorpel, b proximales (oberes) Ende des Armbeins, c mediales Seitenband des Armbein-Speichengelenkes, e Radius, 1 M. supraspinatus, 5 M. coraco-brachialis, 6 M. subscapularis, 7 M. teres major. 9. M. tensor fasciae antibrachii, 11 M. anconaeus medialis, 13 M. biceps brachii, 14 M. brachialis internus.

M. anconaeus longus (Caput longum des M. triceps brachii) (Fig. 3_8 und Fig. 10_8). Dieser starke, breite, fast dreieckige, fleischrote, von einer starken Sehne durchzogene Muskel reicht vom Rippenrande des Schulterblattes bis zum Ellenbogen-

Digitized by Google

beine. Er entspringt an dem genannten Schulterblattrande und an der Aponeurose des M. teres minor und verläuft gegen den Ellenbogenhöcker; nahe demselben wird er sehnig, geht über denselben, einen Schleimbeutel unter sich, hinweg und endet an der aboralen Seite desselben. Sein oraler (Armbein-) Rand bildet eine gerade Linie zwischen Schultergelenk und Olecranon, während der aborale Rand senkrecht zur Körperaxe gerichtet ist (vom Nackenwinkel des Schulterblattes zum Olecranon). Seine Fasern verlaufen sonach z. T. schräg, z. T. senkrecht, konvergierend gegen das Olecranon. Sein Schulterteil liegt medial an dem M. tensor fasciae antibrachii, teres major, latissimus dorsi und an seinem Ursprung auch am M. subscapularis. Lateral liegt an ihm der M. teres minor, infraspinatus, deltoideus und der M. subcutaneus scapulae resp. die Haut. Sein aboraler Rand grenzt an den M. tensor fasciae antibrachii. Der Armteil des Muskels besitzt an dem vom M. deltoideus und teres minor bedeckten Teile eine Eigenaponeurose und ist von einem starken Sehnenzuge durchsetzt. Er liegt mit seiner lateralen Fläche, abgesehen von einem kleineren, aboralen Teile, dem Schulterhautmuskel resp. der Fascie an, mit seiner medialen Seite bedeckt er (schulterwärts) einen kleinen Teil des M. latissimus dorsi und teres major und der Brustmuskeln und im Uebrigen den M. tensor fasciae antibrachii; oro-lateral (nach vorn und aussen) liegt er am M. anconaeus lateralis und oro-medial (nach vorn und innen) am M. anconaeus medialis. Der aborale (hintere) Rand ist rückenwärts (nach oben) vom M. tensor fasciae antibrachii bedeckt, fusswärts ist er frei und liegt auf dem Bauchhautmuskel und dem M. serratus anticus major. Nahe dem Schulterblattrande verlaufen an der medialen Fläche vom Schulterteile des Muskels die A. und V. subscapularis mit ihren Zweigen; nahe dem Schultergelenk treten an ihm die A. circumflexa humeri posterior und der N. axillaris nach aussen. Am Armteile des Muskels verlaufen Zweige vom N. radialis und von der A. profunda brachii und collateralis ulnaris superior.

M. deltoideus (Fig. 3_4). Er liegt lateral in dem Winkel zwischen Schulterblatt und Armbein, entspringt fleischig am Rippenrande des Schulterblattes nahe dem Rippenwinkel und an einer den M. infraspinatus überziehenden und sich an der Spina scapulae befestigenden Aponeurose und endet an der lateralen Leiste (Umdreher, Spina) des Humerus. Er reicht also von dem dorsalen Ende des Rippenrandes des Schulterblattes bis zum distalen (unteren) Ende des proximalen (oberen) Drittels des Armbeins und liegt beckenwärts von Schulterblatt und Armbein. Er ist breit, nach beiden Enden verschmälert, ziemlich dick und an der Oberfläche von einer starken Eigenaponeurose, die aber auch dem M. infraspinatus angehört, überzogen. An seiner lateralen Seite liegt der M. subcutaneus scapulae und nahe seinem Ende der M. sterno-cleido-mastoideus und an seiner medialen der M. anconaeus longus, infraspinatus und teres minor. Er bedeckt die Endäste der A. circumflexa humeri posterior und des N. axillaris; der Hautnerv des letzteren, der N. cutaneus humeri, verläuft zum grössten Teile am aboralen, freien Rande des Muskels.

Der **M. teres minor** (Fig. 3_3). Er ist in Bezug auf seinen muskulösen Abschnitt kurz und ziemlich dick. Er liegt lateral zwischen dem Rippenrande des Schulterblattes und dem proximalen (oberen) Drittel des Armbeins an der Beugeseite des Schultergelenks. Eine starke Sehnenplatte, die sich an dem Rande des Schulterblattes befestigt, bildet seinen Anfang, aber erst nahe dem Buggelenk (ca. 10 cm dorsal von ihm) wird der Muskel fleischig und endet sehnig und fleischig mit dem M. deltoideus zusammen und z. T. schulterwärts von ihm. Er liegt unter dem M.

Digitized by Google

deltoideus und infraspinatus und auf dem M. anconaeus longus und externus, dem Kapselbande und dem Knochen. An dem Muskel verläuft die A. und V. circumflexa humeri posterior und der N. axillaris.

M. teres major (Fig. 1 4 und Fig. 4 7). Dieser fleischige, ziemlich starke, nach beiden Enden etwas zugespitzte Muskel liegt medial in dem Winkel zwischen dem Rippenwinkel des Schulterblattes und dem distalen (unteren) Ende des proximalen (oberen) Drittels des Armbeins am M. anconaeus longus. Seinen Ursprung nimmt er an dem genannten Schulterblattwinkel und am aboralen Rande des M. infraspinatus bis zur Mitte des letzteren herab, dann trennt er sich von ihm und endet an dem medialen Tuber des Armbeins, indem er sich vorher mit dem M. latissimus dorsi vereinigt. Medial stösst er an die Brustwand (M. serratus anticus) und die Brustmuskeln, lateral an seinem Ursprunge an einen Teil des M. latissimus dorsi und im Uebrigen an eine Fascie, die ihn vom M. anconaeus longus trennt. An seinem Schulterblattrande verlaufen die A. und V. subscapularis (Fig. 1 16) und geben ihre Hauptäste ab. Ausserdem treten zwischen ihm und dem M. subscapularis nahe dem Gelenke der N. axillaris (Fig. 1 39) und die A. circumflexa humeri post. (Fig. 1 17) nach aussen. An der medialen Fläche des Muskels verlaufen quer Nn. thoracici und die A. thoracico-dorsalis und über das Ende des Muskels die A. und V. brachialis mit dem N. radialis und ulnaris. Auch liegen hier die Gland. axillares (Achseldrüsen) (s. Fig. 1).

M. coraco-brachialis (Fig. 4 5 und Fig. 1 9). Er liegt zwischen dem Tuber scapulae und der oro-medialen Fläche des Armbeins. Er beginnt mit einer platten, langen, von einer Sehnenscheide umgebenen Sehne am Processus coracoideus des Schulterblattes. Die Sehne verbindet sich zum Teil mit dem M. pectoralis minor (pars humeralis) und überschreitet schräg die mediale Seite des Gelenks und der Sehne des M. subscapularis und geht dann in den fleischigen, platten, sehnig überzogenen, nicht starken Muskelkörper über, der mit zwei Portionen an der oralen Fläche des Armbeins bis zum distalen (unteren) Drittel endet; zwischen beide Portionen schiebt sich die Endsehne des M. teres major ein. Die Sehne liegt anfangs zwischen dem M. supraspinatus und subscapularis, dann auf letzterem; der Fleischkörper bedeckt zum Teil den Knochen, einen kleinen Anfangsteil des M. brachialis internus und anconaeus medialis und das Ende des M. teres major und latissimus dorsi und wird selbst vom M. biceps brachii und dem M. pectoralis minor bedeckt. Caudal grenzt er an die A. circumflexa humeri anterior und den N. musculo-cutaneus, die in ihn eintreten und zum Teil an seiner Knochenfläche verlaufen, an die A. brachialis und den N. medianus (s. Fig. 1) und mit seiner oralen Seite an den M. biceps brachii.

Der **M. capsularis** liegt an der Beugeseite des Schultergelenks auf dem Kapselbande, er ist höchstens 1½ cm breit und wenige Millimeter dick und kommt kaum in Betracht.

I. Die Schulter.

Die Schulter besteht aus dem Schulterblatte mit Ausnahme des Gelenkendes desselben und den dasselbe umlagernden Muskeln.

Sie liegt beim Pferde seitlich am Thorax, schräg von der Wirbelsäule oro-ventral (nach vorn und unten). Das dorsale Ende liegt seitlich von den Dornfortsätzen des vierten bis achten (resp. fünften bis neunten)

Digitized by Google

Rückenwirbels, während das ventrale Ende in das Gelenkende übergeht, welches halswärts von der ersten Rippe liegt.

Die Schulter hebt sich für das Auge ziemlich gut ab. Nach vorn dacht sie sich gegen den Hals hin in einer Linie ab, die schräg vom Anfange des Widerristes (Dornfortsatz des 4. Rückenwirbels) in der Richtung nach der Brustbeinspitze zu verläuft. — Nach hinten markiert sich die Abgrenzung zwar weniger scharf, immerhin ist sie noch gut angedeutet, und zwar liegt dieselbe in einer Linie, die ungefähr von der Mitte des Widerristes (dem Dornfortsatz des 8. Rückenwirbels) durch den Rippenwinkel des Schulterblattes zum Ellbogenhöcker gezogen wird. — Nach dem Widerrist zu hebt sich die Schulter ebenfalls äusserlich ab und zwar insofern, als sich der freie, convexe Rand des Schulterblattknorpels durch die äussere Haut fühlen lässt und sich, wenigstens bei mageren Tieren, in der Regel auch für das Auge markiert. — Die Abgrenzung der Schulter gegen den Arm ist keine scharfe; sie wird im allgemeinen durch eine durch das Schultergelenk gelegte Horizontale bezeichnet. Das Nähere über die äussere Besichtigung der Schulter resp. deren einzelne Regionen s. letztere.

Man kann bequem folgende drei Abschnitte an der Schulter unterscheiden: die Schulterblattgegend, welche den Knochen enthält, die postscapuläre Gegend, die caudo-ventral (nach hinten und unten, infrascapulär) am Rippenrande des Schulterblattes liegt, und die Schulterblattknorpelgegend. Von einer praescapulären Gegend (Halsgegend) kann man kaum sprechen, weil die das Schulterblatt am Halsrande überragenden Muskelmassen nur einen schmalen Streifen bilden, den wir mit zur Schulterblattregion rechnen wollen.

In der Schultergegend finden sich Teile des M. cucullaris, rhomboideus, latissimus dorsi, serratus anticus major, teres major, teres minor, deltoideus, coraco-brachialis, der Brustmuskeln, des Schulterhautmuskels, des M. sterno-cleido-mastoideus, des M. anconaeus longus und des M. tensor fasciae antibrachii. Alle diese Muskeln haben oben (S. 8—16) schon eine kurze Erwähnung gefunden. Drei weitere Muskeln gehören nur der Schulter an; es sind der M. supraspinatus, M. infraspinatus und M. subscapularis.

M. supraspinatus (Fig. 3_1). Er liegt als starker, von einer dicken, glänzenden Eigenaponeurose bedeckter Muskel in der Fossa supraspinata, überragt aber den Halsrand des Schulterblattes erheblich und zum Teil auch die Schulterblattgräte, sodass er hier mit dem M. infraspinatus zusammenstösst. Er reicht von der Basis des Schulterblattes bis zum proximalen (oberen) Endstück des Armbeins. Seinen Ursprung nimmt er an der lateralen Fläche des Schulterblattknorpels, an der Fossa supraspinata und der ihn überziehenden Eigenaponeurose. Nahe dem Gelenk spaltet er sich in zwei aussen fleischige, innen sehnige Schenkel, welche am lateralen und medialen Rollfortsatz des proximalen (oberen) Endes des Armbeins enden. Beide Schenkel verbindet eine sehnige, nicht selten Muskelzüge enthaltende

Digitized by Google

Platte, die auf der zwischen ihnen befindlichen Sehne des langen Vorarmbeugers (M. biceps brachii) liegt und sich mit dem Armteil des M. pectoralis minor verbindet. Auf dem M. supraspinatus liegt ausser dem Schulterhautmuskel der Halsteil des M. cucullaris und nahe dem Schultergelenk der M. sterno-cleido-mastoideus und ausserdem dorsal ein Ast des N. accessorius. Er bedeckt den betr. Teil des Schulterblattes und ventralwärts den Anfang des M. biceps brachii und einen Teil des Buggelenks und mit dem über den Halsrand des Schulterblattes vorragenden Teile (Fig. 1_3) den M. subscapularis, ausserdem Aeste der A. acromialis und des N. suprascapularis (s. Fig. 1). Sein Halsrand grenzt an den Schulterteil der Brustmuskeln und medio-oral an einen Teil des M. serratus anticus.

M. infraspinatus (Fig. 3_2). Dieser kurzfaserige und dicke Muskel ist von einer starken, glänzenden Aponeurose, die mit der Ursprungsaponeurose des M. deltoideus verschmilzt, überzogen und von Längssehnen durchsetzt. Er liegt in der Fossa infraspinata, von der Schulterbasis bis zum proximalen Ende des Armbeins reichend. Er entspringt am Schulterblattknorpel, in der Grätengrube, an der ihn überziehenden Aponeurose und an der des M. teres minor, wird nahe dem Gelenk zum grössten Teile sehnig, geht als laterales Seitenband über die laterale Seite des Gelenks, einen Schleimbeutel unter sich, hinweg und endet am lateralen Fortsatz der proximalen Epiphyse des Armbeins. Der Muskel überragt die Gräte und den Rippenrand des Schulterblattes. Er bedeckt nicht nur den betr. Teil des Schulterblattes, sondern auch die Anfangssehnenplatte und noch einen kleinen fleischigen Teil des M. teres minor und anconaeus longus. Auf seiner lateralen Fläche liegt ausser der starken Aponeurose der Schulterhautmuskel, der Rückenteil des M. trapezius, ein Teil des M. latissimus dorsi und nach dem Gelenke zu ein Teil des M. deltoideus. Sein Halsrand stösst an die Gräte und an den M. supraspinatus, der aborale Rand an den M. deltoideus. An der Oberfläche des Muskels verlaufen nur kleinere Arterienzweige, an der Unterfläche die A. circumflexa scapulae und grössere Rami musculares.

M. subscapularis (Fig. 4_6 und Fig. 1_3). Er liegt in der Fossa subscapularis, die er hals- und beckenwärts etwas überragt, und ist an der medialen Fläche von einer glänzenden Sehnenhaut bedeckt und von einem stärkeren Sehnenzuge durchsetzt. Er beginnt an der Rippenfläche (Unterfläche) des Schulterblattes, mit Ausnahme zweier dreieckiger Stellen des dorsalen (oberen) Endes, und geht, sich verschmälernd, am Schultergelenk grösstenteils in eine Sehne aus, die medial am Gelenk liegt und das mediale Seitenband des Schulterblattes vertritt. Er endet teils muskulös, teils sehnig an der medialen Seite des proximalen Endes des Armbeins. An seiner medialen Fläche liegen dorsal ein Teil des M. serratus anticus, ventral die Sehne des M. coraco-brachialis, das Ende des M. omo-hyoideus, ein kleiner Teil des M. pectoralis minor, das Achselgeflecht und auf eine kurze Strecke die A. und V. axillaris. Lateral liegt er am Schulterblatt und oral von demselben an dem M. supraspinatus und aboral an dem M. anconaeus longus. Halswärts stösst er an den M. supraspinatus, die A. acromialis und den N. suprascapularis. Aboral berührt er den M. teres major, die A. subscapularis, die A. circumflexa humeri posterior und circumflexa scapulae und den N. axillaris. (Ueber sein Verhalten zu Gefässen und Nerven s. Fig. 1).

Die Gefässe und Nerven der Schulter: Gefässe kommen in grosser Zahl in dieser Region vor, während die Zahl der Nerven eine geringere ist. Im allgemeinen kommen in der Schultergegend folgende Gefässe und Nerven in Betracht: Die **A. und V. axillaris** (Fig. 5_{15} und $_{26}$) liegen (dorsal von den Brustmuskeln) an der

Digitized by Google

medialen Seite des Gelenks; die nur 5—6 cm lange und 2—2½ cm dicke Arterie giebt die A. acromialis ab und teilt sich etwas aboral von dem Gelenk in die A. subscapularis und brachialis, während die Vene sich hier aus ihren Aesten zusammensetzt.

Die **A. subscapularis** (Fig. 5 16) liegt zwischen dem oralen Rande des M. teres major und dem aboralen Rande des M. subscapularis in der Tiefe auf dem M. anconaeus longus. An ihrem Ursprunge ist sie 10—12 mm dick und verjüngt sich dann allmählich. Die gleichnamige Vene liegt anfangs an dem medialen und dann an dem aboralen Rande der Arterie. Der schwache Endstamm tritt nahe der Schulterblattbasis zwischen dem dorsalen (oberen) und zweiten Viertel des Schulterblatts zwischen den genannten Muskeln lateralwärts durch und schlägt sich um den Rippenrand des Schulterblattes (also ganz nahe dem Schulterblattende des M. teres major) auf die laterale Schulterfläche um und liegt hier mit kleinen Zweigen zwischen dem M. infraspinatus und trapezius inf. resp. dem Hautmuskel. Sie giebt der Reihe nach die nächstfolgenden drei Arterien ab:

α) Die ca. 4 mm dicke **A. thoracico-dorsalis** (Fig. 5 19) entspringt ein bis zwei Centimeter nach der Teilung der A. axillaris aus der A. subscapularis und verläuft beckenwärts über die mediale Fläche des distalen (unteren) Drittels vom M. teres major hinweg an die mediale Fläche des M. latissimus dorsi.

β) Die am Ursprunge 6—7 mm dicke **A. circumflexa humeri posterior** (Fig. 5 17) befindet sich nahe dem Gelenk. Sie entspringt aus der A. subscapularis in der Regel ein bis zwei Centimeter nach der Teilung der A. axillaris und tritt dann zwischen Gelenk, M. anconaeus longus und lateralis hindurch lateralwärts, sodass ihre Endzweige vom M. deltoideus bedeckt sind.

γ) Die **A. circumflexa scapulae** (Fig. 5 18) ist an ihrem Ursprunge auch 6—7 mm stark; sie entspringt fünf bis sieben Centimeter nach der Teilung der A. axillaris aus der A. subscapularis (giebt einen Ast an die mediale Schulterblattfläche) und schlägt sich, die Sehne des M. anconaeus longus durchbohrend, um den Rippenrand der Scapula und verläuft in der Fossa infraspinata auf dem Knochen und bedeckt vom M. infraspinatus quer nach der Spina scapulae hin.

Die 4—5 mm starke **A. acromialis** (Fig. 5 42) entspringt fünf bis sieben Centimeter vor der Teilung aus der A. axillaris, läuft etwas dorsal und senkt sich mit dem N. suprascapularis zwischen M. subscapularis und supraspinatus ein.

Die **A. transversa scapulae** verläuft zunächst zwischen der Portio scapularis des M. pectoralis minor und dem M. sterno-cleido-mastoideus und dann zwischen diesem und der Pars clavicularis des M. pectoralis major.

Die **Venen** liegen im grossen und ganzen neben den Arterien (s. Fig. 5), ebenso die **Lymphgefässe**, welche grösstenteiles in die ein wenig caudal vom Schultergelenke an der medialen Fläche der M. teres major liegende Gland. axillaris einmünden.

Die **Nerven**. Die an der Schulter verlaufenden Nerven stammen, mit Ausnahme des N. accessorius, vom Plexus brachialis. Der **N. accessorius** verläuft in nahezu horizontaler Richtung an der Schulter zwischen dem M. supraspinatus und dem M. cucullaris ungefähr zwischen dorsalem und mittlerem Drittel. Der **Plexus brachialis** (s. Fig. 5) liegt zum Teil und zwar mit seinem aboralen Abschnitte bez. mit den Anfängen der Gliedmassennerven an der medialen Seite des Schultergelenks. Von seinen Aesten kommen folgende in Betracht: Der **N. suprascapularis** (Fig. 5 30) tritt nach kurzem Verlaufe an der medialen Schulterfläche in der Höhe der Incisura scapulae (resp. zwischen mittlerem und ventralem Drittel des Hals-

Digitized by Google

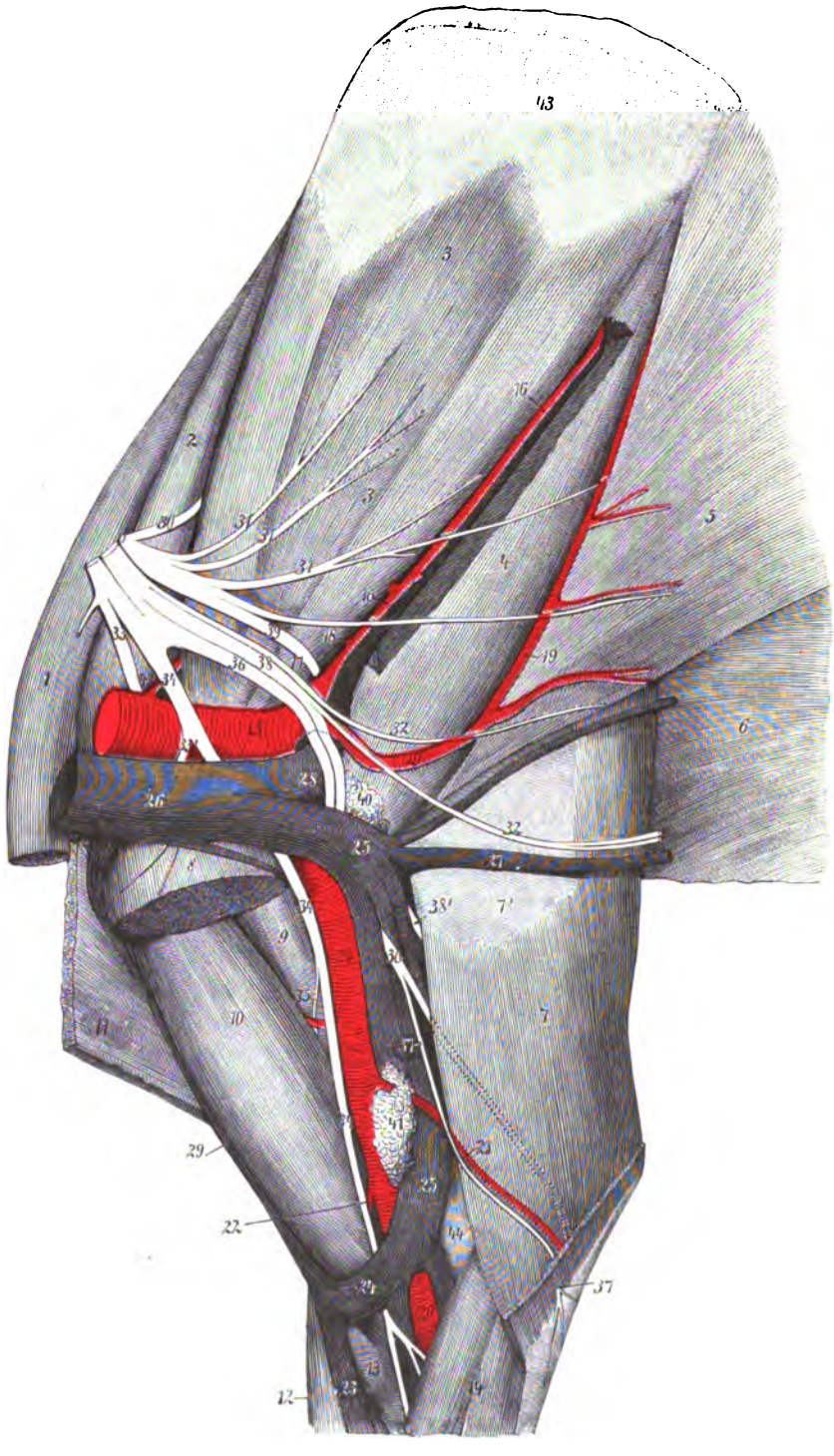

Fig. 5. Topographische Abbildung der medialen Seite von Schulter und Arm. 1 M. pectoralis minor (pars scapularis), 2 der den oralen Schulterblattrand überragende

Digitized by Google

Teil des M. supraspinatus, 3 M. subscapularis, 4 M. teres major, 5 M. latissimus dorsi, 6 Bauchhautmuskel, 7 M. tensor fasciae antibrachii, 7′ dessen Ursprungsaponeurose, 8 M. pectoralis minor (pars humeri), 9 M. coraco-brachialis, 10 M. biceps brachii, 11 Ende des M. sterno-cleido-mastoideus, 12 Anfangsteil des M. extensor carpi radialis, 13 M. brachialis internus (Ende), 14 Anfangsteil des M. flexor carpi radialis und flexor carpi ulnaris, 15 A. axillaris, 16 A. subscapularis, 17 A. circumflexa humeri post., 18 A. circumflexa scapulae, 19 A. thoracico-dorsalis (langer Muskelast), 20 A. brachialis, 21 A. collateralis ulnaris sup, 22 A. collateralis radialis inf., 23 V. cephalica antibrachii, 24 V. mediana, 25 V. brachialis, 26 V. axillaris, 27 V. thoracica externa (Sporader), 28 V. subscapularis, 29 V. cephalica humeri, 30 N. suprascapularis, 31 Nn. infrascapulares, 32 Nn. thoracici posteriores, 33 N. musculo-cutaneus, 33′ Verbindungsast zwischen N. musculo-cutaneus und medianus, 34 N. medianus, 35 N. cutaneus externus desselben, 36 N. ulnaris, 37 N. cutaneus internus desselben, 38 N. radialis, 38′ stärkerer Muskelzweig desselben, 39 N. axillaris, 40 Gland. axillaris, 41 Gland. cubitalis, 42 A. acromialis, 43 freiliegender Teil der medialen Schulterblattfläche (Ansatzstelle des M. serratus anticus major und der Mm. rhomboidei), 44 freiliegender Teil des Armbeines.

randes der Scapula) zwischen M. supraspinatus und subscapularis nach aussen und schlägt sich sofort um den Halsrand der Scapula beckenwärts (nach hinten) um und verläuft, auf dem Knochen gelegen und vom M. supraspinatus bedeckt, in der angegebenen Richtung nach der Gräte und dem M. infraspinatus; von seiner Umschlagsstelle ab ist der Nerv sehr breit (nicht selten $1^1/_2$ bis 2 Centimeter). Der **N. axillaris** (Fig. 5_{39}) entspringt aus dem Armgeflechte, tritt zwischen M. subscapularis und teres major nahe dem Gelenke in die Tiefe und verläuft mit der A. circumflexa humeri posterior (s. S. 19). Die **Nn. thoracici** posteriores (Fig. 5_{32}) liegen teils an der medialen Fläche des M. subscapularis, teres major und latissimus dorsi, teils an den Brustmuskeln. Die drei bis vier Nn. thoracici anteriores verlaufen im wesentlichen nur an den Brustmuskeln. Die **Nn. infrascapulares** (Fig. 5_{31}) sind drei bis vier schwache Nerven, die nur eine kurze Strecke an der medialen Fläche des M. subscapularis verlaufen und dann in ihn eindringen. Der **N. respiratorius** verläuft in horizontaler Richtung ungefähr in der Höhe des dorsalen (oberen) Endes der ersten Rippe über die laterale Fläche des M. serratus anticus major. — Ausser den erwähnten Nerven liegen noch die Anfänge des N. medianus, ulnaris, radialis und musculo-cutaneus an der medialen Seite der Schultergelenkgegend. Ausserdem verlaufen noch feinere Hautzweige der Nn. dorsales unter der Haut an der lateralen Schulterseite.

a. Die Schulterblattgegend (cf. Fig. 7 und 8).

Allgemeines und äussere Besichtigung. Die Schulterblattgegend hat das Schulterblatt (mit Ausnahme des distalen Gelenkendes desselben) zur Grundlage. Die Schulterblattgegend ist rückenwärts breiter und verschmälert sich armwärts um ungefähr die Hälfte. Rückenwärts geht sie ohne äusserlich scharf abgesetzte Grenze in die Schulterblattknorpelgegend über; die Grenze zwischen beiden giebt eine Linie an, die man vom durchfühlbaren Rücken- nach dem ebenfalls durchfühlbaren Nackenwinkel des Schulterblattes zieht (s. a. Schulterblattknorpelgegend S. 26). Armwärts fliesst sie, ebenfalls ohne scharfe Abgrenzung, mit der

Digitized by Google

Schultergelenkgegend zusammen. Als Grenze nehmen wir eine Linie an, die im rechten Winkel zur Schulterblattgräte 4—5 cm rückenwärts von dem durchfühlbaren lateralen Rollfortsatz des Armbeins gezogen wird (s. a. Schultergelenkgegend S. 30). — Die Schulterblattgegend wird in ihrem lateralen Teile durch die Schulterblattgräte (Spina scapulae) in die halswärts gelegene Regio supraspinata und in die bauchwärts gelegene Regio infraspinata getrennt. Beide Gegenden sind auch äusserlich, d. h. durch die unverletzte Haut hindurch, kenntlich, denn die Spina scapulae ist in der dorsalen (oberen) Hälfte der Schulter je nach der Magerkeit des betr. Pferdes in verschieden grosser Ausdehnung deutlich durch die Haut zu fühlen und markiert sich in der Regel sogar auch für das Auge.

Die Regio supraspinata ist, von der Gräte aus gerechnet, 10 bis 14 cm breit und am Halse, nach welchem hin sie in sanfter Wölbung abfällt, deutlich abgesetzt (siehe S. 17). Bei mageren Tieren fällt in der Regel ungefähr in der Mitte der Region (resp. etwas halswärts von der Mitte) noch eine mit der Schulterblattgräte nahezu gleichgerichtete, seichte Vertiefung auf, die äusserlich die Grenze zwischen dem M. supraspinatus und dem Schulterteile der Brustmuskeln andeutet. Die Regio infraspinata ist rückenwärts breit und verschmälert sich allmählich armwärts, sodass sie nahe dem Arm nur höchstens noch halb so breit als nahe dem Widerrist ist. Die hintere Begrenzung dieser Region erhält man, wenn man den durchfühlbaren und eventuell sichtbaren Rückenwinkel der Scapula mit dem fühl- und in der Regel sichtbaren lateralen Fortsatz am proximalen (oberen) Ende des Armbeines durch eine Linie verbindet, die nach der Schulterblattgräte zu gleichmässig und zwar in der Mitte ungefähr 2 cm ausgebogen ist.

Die Haut der Schultergegend ist behaart, derb, fest, verhältnismässig dick und nimmt in der dorsalen Partie beckenwärts und in der ventralen Partie halswärts an Dicke zu. Auf der Höhe der Schulterblattgräte besitzt sie in seltenen Fällen eine Bursa mucosa subcutanea. In ihrer Subcutis finden sich Hautnerven, von den Nn. dorsales stammend, und der derbe, etwas blasse M. subcutaneus scapulae (s. S. 13), dessen Fasern dorso-ventral (von oben nach unten) verlaufen.

1. **Regio supraspinata.** Unter dem Schulterhautmuskel (Fig. 7 und 8a) liegen der M. trapezius superior, der M. sterno-cleido-mastoideus, der M. supraspinatus und die Portio scapularis der Brustmuskeln. In der dorsalen Hälfte (bis zwei Drittel) der Gegend liegt unter dem Schulterhautmuskel der sehr dünne, 2—3 mm starke M. cucullaris sup., (Fig. 2_2) dessen Fasern schräg vom Halse zur Schulterblattgräte verlaufen. Unter ihm liegt, abgesehen vom N. accessorius, der ihm zwischen dorsalem und mittlerem Drittel anliegt, der fünf bis acht Centimeter breite, längs-

Digitized by Google

faserige, von einer starken, glänzenden Eigenaponeurose überzogene M. supraspinatus und halswärts vom Schulterblatte der längsfaserige, rein fleischige, dunkelrote Endabschnitt des Schulterteils der Brustmuskeln, welcher dem Halsrande des M. supraspinatus direkt aufliegt und ungefähr halb so stark als der M. supraspinatus ist. (Ueber die äusserliche Grenze zwischen beiden s. S. 22). — Ungefähr in der Mitte des Schulterblattes liegen eine kurze Strecke der M. supraspinatus und der Brustmuskel direkt an dem Hautmuskel (s. Fig. 7). Weiter armwärts (im ventralen Drittel) liegt unter dem Hautmuskel auf dem Brust- und zum Teil auf dem Grätenmuskel ein ca. $^1/_2$—1 cm dicker, fleischiger Teil des M. sterno-cleido-mastoideus (s. Fig. 8), dessen Fasern vom Hinterhaupt zum Armbein verlaufen. Vom aboralen Rande dieses Muskels geht eine dünne Fascie aus, die mit der Schulterarmbeinfascie verschmilzt.

Unter dem M. supraspinatus liegt der betr. Teil des Schulterblattes und in der Höhe der Incisura scapulae der N. suprascapularis, der sich als (1—$1^1/_2$ cm) breiter Nerv um den Halsrand des Schulterblattes umschlägt. Halswärts vom Schulterblatte liegt an der Unterfläche des M. supraspinatus ein kleiner Teil des M. subscapularis (s. Fig. 7)

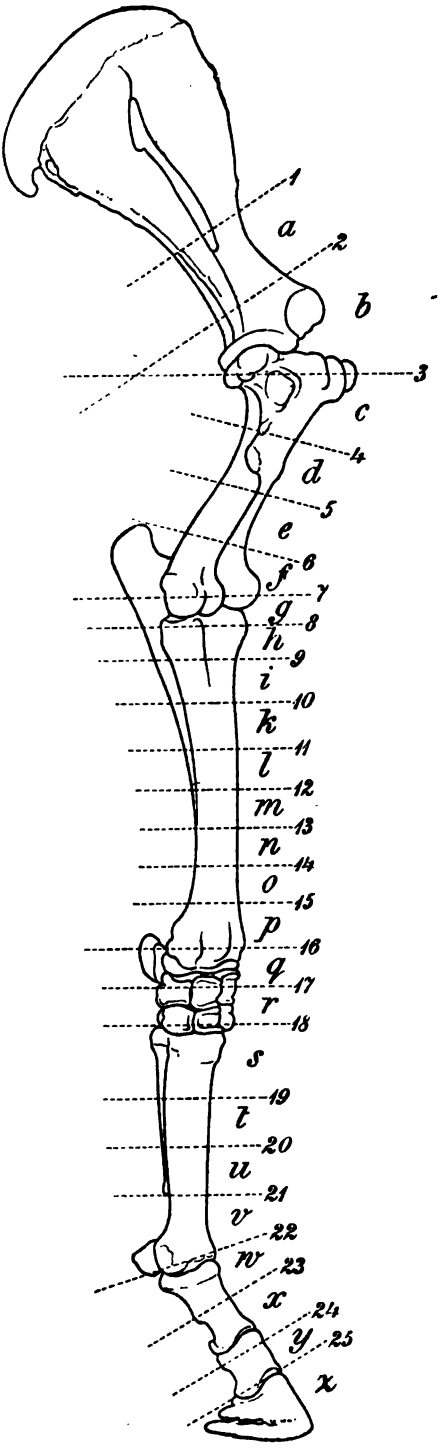

Fig. 6. Skelett der Schultergliedmasse. Die mit den fortlaufenden Zahlen 1—25 bezeichneten punktierten Linien geben die Richtung der durch die gefrorene Gliedmasse geführten Sägeschnitte an, während die Buchstaben a bis z die durch je 2 Sägeschnitte entstandenen Scheiben bezeichnen.

Digitized by Google

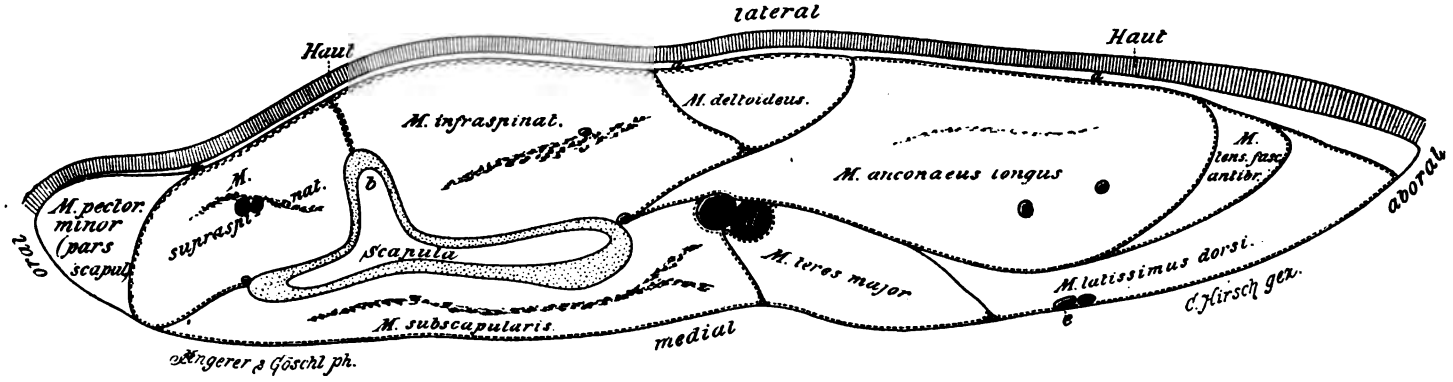

Fig. 7. Gefrier-Querschnitt durch die Schulter. (Der Schnitt ist nahezu in der Mitte des Schulterblattes im rechten Winkel zu der mit der Schulterblattgräte gleichgerichteten Längsachse des Schulterblattes geführt; die Schnittrichtung giebt die auf Fig. 6 mit 1 bezeichnete Linie an; die Abbildung zeigt die dorsale (obere, proximale) Fläche der in Fig. 6 mit a bezeichneten Scheibe).

a Schulter-Hautmuskel, b Spina scapulae (Schulterblattgräte), c A. und d V. subscapularis, e ein Ast der A. thoracico-dorsalis (langer Muskelast).

Die Stärke der Haut, des Hautmuskels und der Compacta der Scapula ergeben sich aus der Abbildung.

An der medialen Fläche der Scheibe verlaufen und zwar am M. subscapularis, mehrere Nn. infrascapulares, zwischen M. subscapularis und supraspinatus im distalen Drittel der N. suprascapularis, der zwischen mittlerem und distalem Drittel der Scheibe in die Tiefe tritt, ferner an der medialen Fläche des M. teres major und latissimus dorsi der Hauptstamm der A. und V. thoracico-dorsalis und 1—2 Nn. thoracici posteriores. Fast alle diese Teile sind auf dem nächsten Schnitte (Fig. 8) getroffen.

Innerhalb der Scheibe entspringt ausserdem die A. circumflexa scapulae (nahe der distalen (unteren) Fläche) und verbreitet sich wesentlich in der Scheibe.

Digitized by Google

und zwischen beiden der N. suprascapularis und die 4—5 mm dicke A. acromialis, welche an der Incisura scapulae zwischen beide Muskeln treten.

2. **Regio infraspinata.** In derselben findet sich unter dem Hautmuskel und dessen Fascie am dorsalen Ende ein kleiner Teil des dünnen M. cucullaris inferior (Rückenteil des M. trapezius) (Fig. 2_2), dessen Fasern von der Widerristgegend schräg nach dem dorsalen (oberen) Viertel der Schulterblattgräte verlaufen. Am Rippenwinkel liegt eine stärkere, dunkler erscheinende Muskelpartie mit dorso-ventral verlaufenden Fasern, es ist dies ein Teil des M. latissimus dorsi (Fig. 2_3). Ventral (armwärts) von beiden liegt unter dem Hautmuskel in grosser Ausdehnung der sehnig durchsetzte, von einer starken, glänzenden Eigenaponeurose überzogene M. infraspinatus (s. Fig. 7 und 8). Derselbe füllt die ganze Fossa infraspinata aus, sodass er rückenwärts noch vom Rückenteil des M. cucullaris bedeckt wird; beckenwärts (nach hinten) liegt er ausserdem dem Anfange des M. teres minor (s. Fig. 8) und anconaeus longus (s. Fig. 7 und 8) auf. Nach dem Buggelenke zu wird er noch zu einem kleinen Teile vom M. deltoideus (s. Fig. 8) bedeckt, denn die längsfaserige Portio acromialis dieses Muskels schiebt sich zwischen ihn und den Hautmuskel ein; dieselbe ist von einer schwächeren Eigenaponeurose überzogen als der M. infraspinatus. An der Unterfläche des M. infraspinatus liegen noch die A. circumflexa scapulae und stärkere Arterienäste.

Auf die bereits besprochenen Muskelschichten der Schulterblattgegend folgen nach der Tiefe hin weiter α) das Schulterblatt selbst, β) an dem dorsalen Drittel der Unterfläche dieses Knochens der Anfang des M. serratus anticus und unter den übrigen zwei Dritteln desselben der an den genannten Muskel armwärts anschliessende, an der Unterfläche von einer glänzenden Sehnenhaut überzogene, stark sehnig durchsetzte, M. subscapularis (s. Fig. 5_3 und Fig. 7 und 8), dessen Fasern armwärts, also dorso-ventral, verlaufen. Dieser Muskel grenzt halswärts (ausser an den M. supraspinatus) in der Höhe der Incisura scapulae an den N. suprascapularis und die A. acromialis und beckenwärts (ausser an den M. teres major) an die A. und V. subscapularis, circumflexa humeri posterior und circumflexa scapulae, an den N. axillaris und an mehrere Muskelzweige der Gefässe und Nerven. γ) Auf den M. subscapularis folgt in der Tiefe ein grosses Bindegewebslager, in dem armwärts Teile des Plexus brachialis (Nn. infrascapulares und thoracici; s. Fig. 5), der N. respiratorius und die dünne Ursprungsaponeurose des M. omohyoideus liegen, und dann der M. serratus anticus (s. S. 8), der streng genommen nicht mehr zur Schulter, sondern schon zur Brustwand

Digitized by Google

gehört. Unter ihm liegen die Rippen mit den Zwischenrippenmuskeln und dergl.

b. Die Schulterblattknorpelgegend.

Allgemeines und äussere Besichtigung. Die Grundlage der Schulterblattknorpelgegend bildet der Schulterblattknorpel, der sich an die Basis scapulae ansetzt und der bei mageren Tieren mit seinem beckenwärts vorstehenden Teile und seinem freien, dorsalen, bogigen Rande durch die äussere Haut durchzufühlen ist und in der Regel auch für das Auge sich abhebt. Mit seinem freien, convexen Rande reicht er bis nahe an die freien Enden der Dornfortsätze des fünften bis zehnten Rückenwirbels. Die Schulterblattknorpelgegend bildet einen Kreisabschnitt, der nach unten (am Schulterblatte) durch die Basis scapulae begrenzt wird. Letztere liegt in einer Linie, die man vom durchfühlbaren Rücken- nach dem ebenfalls durchfühlbaren Nackenwinkel des Schulterblattes zieht.

Der diese Gegend bedeckenden **äusseren Haut** liegt eine fest mit ihr verbundene Fascie an, welche in den Schulterhautmuskel übergeht. Darauf folgt der dünne, blasse Kappenmuskel (Fig. 2_2.$_2$), dessen Fasern schräg von der medianen Nacken- und Rückenlinie (bis ca. 13. Rückenwirbel) zur Schulterblattgräte verlaufen; ihm folgt der durchschnittlich 3—4 mm dicke Knorpel, an dessen ventralem (unterem) Teile schon die Grätenmuskeln sich anheften. Nur am aboralen (hinteren) Teile des Knorpels schiebt sich zwischen ihn und den Kappenmuskel noch ein Teil des dunkleren M. latissimus dorsi ein, dessen Fasern dorso-ventral verlaufen und der hier $1^1/_2$—$2^1/_2$ cm dick ist. Unter dem Knorpel liegt der dicke M. rhomboideus und unter diesem eine derbe Fascie. Dann folgt die Muskulatur des Rückens, die mit der Schulter selbst nichts zu thun hat. Halswärts grenzt die Schulterblattknorpelgegend an den M. rhomboideus superior und beckenwärts an den M. latissimus und longissimus dorsi und den M. rhomboideus inferior. Grössere Gefässe und Nerven kommen in dieser Gegend wohl kaum in Betracht, höchstens etwas stärkere Zweige der A. transversa cervicis und des Endstammes der A. subscapularis.

c. Die postscapulare Gegend.

(Aus den Fig. 7 und 8 ergiebt sich genügend die gegenseitige Stärke und Form der einzelnen Muskeln, die deshalb nur angedeutet wird.)

Allgemeines und äussere Besichtigung. Diese noch der Schulter angehörige, aber nach hinten und nach unten von dem Os scapulare (Schulterblatt) gelegene Gegend ist armwärts von der Armregion nicht zu trennen. Als Grenzlinie zwischen beiden kann man eine durch das Schultergelenk gelegte Horizontale betrachten.

Digitized by Google

Die postscapulare Region besitzt eine ausgesprochen dreieckige Gestalt; die Spitze des Dreiecks liegt am durchfühlbaren Rückenwinkel des Schulterblattes; die Basis des Dreiecks wird durch die erwähnte, durch das Gelenk gelegte Horizontale gebildet. Die Grenze zwischen ihr und der Schulterblattgegend tritt äusserlich nicht scharf hervor; man kann sie sich durch die S. 22 erwähnte Linie konstruieren. Der hintere Rand der Region hebt sich auch durch die äussere Haut hindurch deutlich ab; er wird durch eine Linie begrenzt, die man vom Rückenwinkel des Schulterblattes zum Ellbogenhöcker zieht.

Die postscapulare Region wird von der behaarten **Haut** mit gut entwickelter Submucosa überzogen. Unter der Haut liegt zunächst noch ein Teil des längsfaserigen, dünnen M. subcutaneus scapulae, welcher die Gegend beckenwärts überragt und mit dem Bauchhautmuskel verschmilzt. Dann folgt eine Fascie, die nahe der Schulterblattregion stark und glänzend ist und beckenwärts allmählich dünner wird. Sie gehört zum tiefen Blatt der Schulter-Armfascie (s. S. 7) und verschmilzt vielfach mit dem Perimysium externum der Muskeln zu deren Eigenaponeurosen. Die weitere Schichtung der Muskeln u. s. w. in dieser Gegend ist recht kompliziert. In der ersten (oberflächlichsten) Schicht unter dem Hautmuskel liegen α) ein schmaler, höchstens 2—3 cm breiter, den Schulterblattrand überragender Teil des längsfaserigen M. infraspinatus (Fig. 7), der auf seiner Oberfläche von einer glänzenden Eigenaponeurose überzogen ist und ventralwärts vom M. deltoideus bedeckt wird, hier also zur zweiten Schicht gehört (Fig. 8). β) Der Schulterteil des aboral (beckenwärts) an ihn anstossenden, sehnig durchsetzten, von einer dünnen Eigenaponeurose überzogenen und armwärts sich verbreiternden M. deltoideus. (Ueber seine aborale (hintere) Grenze siehe unten). In zweiter Lage findet sich unter dem M. deltoideus ein schmaler Abschnitt des M. infraspinatus (s. oben) und ausserdem ventral (in der unteren Hälfte der Gegend) der schmale M. teres minor (s. Fig. 8), der dem aboralen Rande des M. infraspinatus angelagert ist. Der M. deltoideus bedeckt die ziemlich starken Endäste der A. circumflexa humeri posterior und des N. axillaris, welche zwischen M. teres minor, anconaeus longus und lateralis hervorkommen.

Unter den drei genannten Muskeln liegt der Anfangsteil des fleischroten M. anconaeus longus (s. Fig. 7 und 8). Dieser Muskel ist bedeutend breiter als der M. deltoideus und teres minor; er überragt dieselben deshalb beckenwärts ganz bedeutend (ungefähr um die Breite des M. deltoideus, s. unten) und ist hier nur von dem Hautmuskel und der Haut bedeckt. Sein Anfangsteil liegt also in der dritten Schicht, während er weiterhin, aboral von den beiden oberflächlichen Muskelschichten, in

Digitized by Google

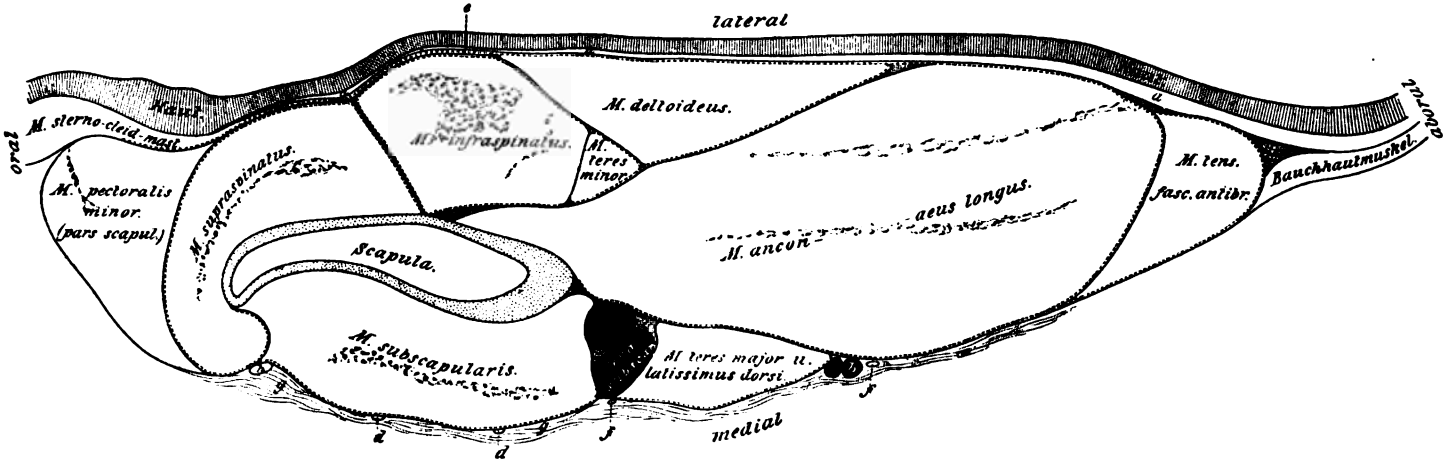

Fig. 8. Gefrier-Querschnitt durch die Schulter. Der Schnitt ist zwischen 3. und 4. Viertel des Schulterblattes (also am Schulterblatthalse) im rechten Winkel zur Längsachse der Scapula geführt. Die Schnittrichtung giebt die mit 2 bezeichnete Linie auf Fig. 6 an. Die Abbildung zeigt die dorsale (obere, proximale) Fläche der in Fig. 6 mit b bezeichneten Scheibe.

a Schulterhautmuskel, b V. und c A. thoracico-dorsalis (langer Muskelast), d, d Nn. infrascapulares, e die vom M. deltoideus ausgehende starke Aponeurose, f, f Nn. thoracici post., g lockeres Bindegewebe, h N. suprascapularis.

Die Stärke der Haut, des Hautmuskels und der Compacta der Scapula ergeben sich aus der Abbildung. Die letztere zeigt u. A., dass der Halsrand des Schulterblattes medialwärts umgebogen ist und dass der M. supraspinatus den Schulterblattrand medialwärts vollständig überragt.

An der medialen Fläche der Scheibe liegt die A. axillaris mit ihrer Teilung in die A. subscapularis und brachialis; ferner liegt hier der Plexus brachialis mit seinen Hauptästen.

In der Scheibe tritt der N. axillaris lateralwärts.

Digitized by Google

der ersten Schicht sich befindet, aber in Folge seiner Dicke auch die zweite und dritte Schicht umfasst. Sein aboraler (hinterer) Rand ist in der dorsalen (oberen) Hälfte frei; in der ventralen (unteren) Hälfte hingegen liegt an ihm ein Teil des M. tensor fasciae antibrachii (Fig. 7 und 8) in Form eines schmalen, fast cylindrischen, längsfaserigen, dunkelroten Muskelkörpers, welcher noch ein wenig auf die Tiefenfläche (Unterfläche) des M. anconaeus longus übergreift. Der M. anconaeus longus bildet eine Art Scheidewand zwischen den oberflächlich (lateral) und den tief (medial) liegenden Muskeln der postscapularen Region.

Aus der gegebenen Schilderung geht hervor, dass in der oberflächlichen (lateralen) Abteilung die Muskelschichten wie folgt liegen (cfr. Fig. 7 und 8): In der Gegend nahe dem Schulterblatte folgen 1. Haut, 2. Fascie inkl. Hautmuskel, 3. M. deltoideus und infraspinatus, 4. Fascie, 5. (in der Armhälfte) M. teres minor, 6. M. anconaeus longus. Ein wenig weiter beckenwärts fehlen der M. teres minor und infraspinatus, es folgen Haut, Fascie mit Hautmuskel, M. deltoideus, M. anconaeus longus. Noch weiter beckenwärts fehlt auch der M. deltoideus. Hier liegen an einander: Haut, Fascie mit Hautmuskel, M. anconaeus longus, resp. am Rande der Region M. tensor fasciae antibrachii.

Der aborale (hintere) Rand des M. deltoideus (resp. rückenwärts der des M. infraspinatus) ist bei mageren Tieren durch die Haut hindurch in Form einer flachen mit der Schulterblattgräte nahezu parallel verlaufenden Längsvertiefung zu erkennen, welche ungefähr in einer Linie liegt, die man sich vom hinteren Teile des Widerristes (10.—11. Rückenwirbel) nach dem distalen (unteren) Ende des proximalen (oberen) Armdrittels zieht. Diese Linie scheidet die postscapulare Region in eine orale und eine aborale Hälfte, die beide fast gleich gross sind. In der ersteren liegt unter der Haut und dem Hautmuskel der den Rippenrand des Schulterblattes überragende Teil des M. infraspinatus und des M. deltoideus, in der letzteren der M. anconaeus longus und tensor fasciae antibrachii.

Auf die besprochenen oberflächlichen Schichten folgen in der Tiefe unter dem M. anconaeus longus die medialen Muskeln der postscapulären Gegend. Zunächst liegt (s. Fig. 7 und 8) am M. anconaeus longus die Ursprungsaponeurose des M. tensor fasciae antibrachii und gegen den aboralen (Becken-) Rand des ersteren ein Teil des Muskels selbst; dann folgt am Schulterblattrande der den letzteren überragende Teil des glänzenden, dicken M. subscapularis und aboral von diesem der 6—8 cm breite, längsfaserige, zum Teil glänzende M. teres major und der beckenwärts von ihm gelegene M. latissimus dorsi, dessen Fasern convergierend gegen das Armbein verlaufen. Zwischen dem M. subscapularis und dem M. teres major verläuft die 10—12 mm starke A. (und V.) subscapularis rückenwärts und giebt ihre Hauptäste ab, ausserdem

Digitized by Google

tritt zwischen beiden Muskeln nahe dem Gelenke der N. axillaris und die 6—7 mm dicke A. circumflexa humeri posterior nach aussen. An der medialen Fläche des M. teres major und M. latissimus dorsi verlaufen quer die Nn. thoracici und die ca. 4 mm starke A. thoracico-dorsalis. Medial an den genannten Muskeln findet sich ein grosses Bindegewebslager, resp. die dünne, bindegewebige Fascia subscapularis, und unter diesem der M. serratus anticus major, welcher den Rippen und den Intercostalmuskeln direkt aufliegt. Auf ihm verläuft der N. respiratorius.

B. Die Schulter- oder Buggelenksgegend (cf. Fig. 9.)

Aeussere Besichtigung. Das Schultergelenk bildet den halswärts am weitesten vorstehenden, abgerundeten Teil zwischen Schulter und Arm und liegt in der Höhe des Brustbeinendes der ersten Rippe und halswärts von derselben und zwar so, dass die Beugefläche des Gelenkes mit der ersten Rippe abschneidet und die Streckfläche des Gelenkes dementsprechend 10—12 cm vor der ersten Rippe sich befindet. Als Orientierungspunkt dient der durch die Haut deutlich erkennbare und fühlbare laterale Rollfortsatz des proximalen (oberen) Armbeinendes (Fig. 10 b). Von ihm aus rechnen wir rückenwärts und fusswärts noch ca. 5 cm zum Gelenke, sodass der Fortsatz nahezu in der Mitte liegt. Im übrigen geht die Gelenkgegend ohne scharfe Grenzen in die benachbarten Regionen über.

Das Schultergelenk stellt ein sog. freies Gelenk dar, welches von der Cavitas glenoidea des Schulterblattes und dem Caput humeri gebildet wird, doch so, dass der Gelenkkopf erheblich grösser ist, als die flache Gelenkpfanne. Beide stossen unter einem Winkel von ca. 90° an einander und sind rundum vom **Kapselbande** umgeben. Dasselbe bildet einen geräumigen Sack und befestigt sich einerseits direkt in der Umgebung des Gelenkkopfes des Armbeins, andererseits in der Umgebung des Randes der Gelenkgrube des Schulterblattes und zwar oral und lateral ganz nahe dem Rande (ca. 4—5 mm), medial und aboral weiter (2—2½ cm) von ihm entfernt. Das Kapselband wird verstärkt durch Bandzüge, die von der Schulterblattbeule zu den seitlichen Muskelfortsätzen gehen, es wird ausserdem auf allen Seiten von Muskeln resp. Sehnen überlagert, sodass es an keiner Stelle die Oberfläche erreicht oder pathologisch erreichen kann. Durch die besonders von den Seiten angelagerten Muskeln sind die Bewegungen in dem Gelenke sehr beschränkt und es ist im wesentlichen nur eine Beugung und Streckung möglich, sodass das Schultergelenk des Pferdes bei weitem nicht die freie Beweglichkeit besitzt wie beim Menschen. Bisweilen kommen kleine Ausstülpungen der Kapsel, Bursae synoviales, vor.

An der **lateralen** Seite des Gelenkes befindet sich unter der mit reichlicher Submucosa versehenen Haut eine breite 1½—2½ cm dicke,

Digitized by Google

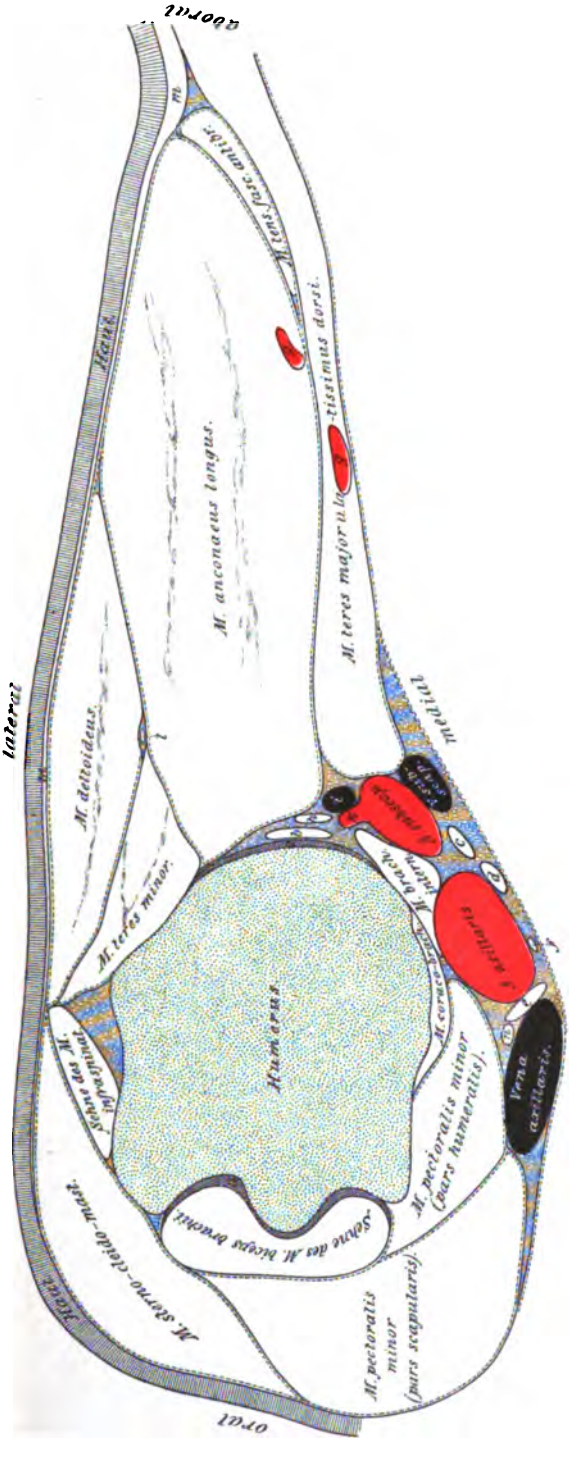

Fig. 9. Gefrier-Querschnitt durch den Arm. Der Schnitt ist durch den Gelenkkopf des Armbeins im rechten Winkel zur Längsachse des letzteren geführt. Die Schnittrichtung giebt die auf Fig. 6 mit 3 bezeichnete Linie an. Die Abbildung zeigt die proximale (obere) Fläche der in Fig. 6 mit c bezeichneten Scheibe.

a Sehnenscheide des M. biceps brachii, b M. capsularis, c N. radialis, d N. ulnaris, e N. medianus, f ein N. thoracicus, g, g A. thoracico-dorsalis (langer Muskelast), h N. axillaris, i V. circumflexa humeri post., k A. circumflexa humeri, l N. cutaneus humeri, m Hautmuskel, n N. musculo-cutaneus.

Die Vena axillaris kreuzt in der Scheibe sofort die mediale Fläche der A. axillaris resp. brachialis und tritt an den aboralen Rand der letzteren. Die A. subscapularis entspringt in der Scheibe, doch ganz nahe der proximalen Fläche aus der A. axillaris; sie giebt auf dem Schnitt selbst die A. circumflexa humeri post. ab, welche lateral und etwas fuswärts verläuft.

In der Scheibe verläuft (zwischen den beiden Portionen der M. coraco-brachialis) der N. musculo-cutaneus; derjenige Zweig von ihm, der in den M. biceps brachii eintritt, ist auf dem nächsten Schnitte (Fig. 13 e) noch sichtbar. In der Scheibe entspringt ferner die A. circumflexa humeri ant., welche zum grössten Teile noch auf dem nächsten Schnitte (Fig. 13 d) zu sehen ist.

Dass der M. teres major und latissimus dorsi auf diesem Schnitte in grösserer Ausdehnung getroffen sind, als auf dem vorhergehenden (Fig. 8), erklärt sich aus der verschiedenen Schnittrichtung.

Digitized by Google

rote, von einer dünnen Fascie überzogene Fleischplatte, die sich noch auf die Streckfläche des Gelenkes fortsetzt und deren Fasern armwärts verlaufen; es ist ein Teil des M. sterno-cleido-mastoideus (Fig. 9).

Die Grenze des Muskels kann man bei mageren Tieren in der Regel durchfühlen, wenn man mit dem Finger in der Richtung der Schulterblattgräte die Haut verschiebt.

Unter dem M. sterno-cleido-mastoideus liegt die ziemlich starke Schulter-Armfascie und unter dieser vor allem die starke Endsehne des M. infraspinatus (Fig. 9), welche auf ihrer Unterfläche, d. h. da, wo sie über den lateralen Muskelhöcker des Armbeins hinweggeht, einen ungefähr wallnussgrossen Schleimbeutel besitzt und sich direkt beckenwärts (nach hinten) von dem lateralen Rollfortsatz deutlich durch den M. sterno-cleido-mastoideus und die Haut als 4—5 cm breiter, derber Längsstrang fühlen lässt; sie deckt den Knochen und das Gelenk und kann verhältnismässig leicht zu experimentellen Zwecken durchschnitten werden. Nach der Beugeseite des Gelenkes zu liegt an ihr, von einer dünnen Fascie, resp. dem Hautmuskel überzogen, ein Teil des mit einer glänzenden Eigenaponeurose versehenen, längsfaserigen M. deltoideus (Fig. 9), unter diesem ein Fascienblatt und darunter der schmale, teils fleischige, teils sehnige M. teres minor. Er liegt am Knochen und an der Gelenkkapsel. Oral von der Sehne des M. infraspinatus folgt unter dem M. sterno-cleido-mastoideus und der Fascie zunächst auf eine kurze (3—4 cm breite) Strecke der deutlich durchfühlbare laterale Rollfortsatz des Armbeins (Fig. 9) und dorsal (nach oben) von ihm der laterale Endschenkel des M. supraspinatus, der sich an dem genannten Rollfortsatz inseriert und ganz nahe seiner Insertion zum Teil in eine starke, kurze Sehne ausgeht und einen Teil der Bursa der Bicepssehne deckt.

An der **Streckseite** des Gelenks liegt (cf. Fig. 9), wie erwähnt, unter der Haut lateral der das Gelenk oral und lateral umfassende Armteil des M. sterno-cleido-mastoideus. Medial von diesem und zu einem kleinen Teile noch von ihm bedeckt, folgt die starke, rote, rein fleischige, von keiner Eigenaponeurose überkleidete Schulterpartie (Pars scapularis) des M. pectoralis minor, an deren medialer Seite (also am Uebergange der Streck- in die mediale Fläche) die Bugdrüsen (Gland. cervicales superficiales) liegen. Diese Muskeln umfassen die ganze Streckseite des Gelenkes. Unter ihnen liegt in der Mitte die starke Anfangssehne des M. biceps brachii auf dem mittleren Rollfortsatze des Armbeins und rechts und links von dieser je ein Endsehnenschenkel des M. supraspinatus, welche an den seitlichen Rollfortsätzen enden und durch eine Sehnenhaut mit einander verbunden sind.

Digitized by Google

Die Sehne des M. biceps besitzt auf ihrer Oberfläche dünne Züge von Muskelfasern und auf ihrer Unterfläche nahe dem Tuber scapulae (Schulterblattbeule) eine kleine, haselnussgrosse, inconstante und weiterhin auf dem mittleren Rollfortsatz des Armbeins eine grosse, ausgedehnte Bursa mucosa (Bursa intertubercularis).

Die letztere schlägt sich von der Peripherie der überknorpelten seitlichen Rollfortsätze auf die Sehne über, überzieht einen Teil der Oberfläche derselben, darauf die Seitenränder und dann die Unterfläche. Sie ist seitlich von den Schenkeln des M. supraspinatus gedeckt und von der Gelenkkapsel durch ein Fettpolster getrennt.

Unter der Sehne des M. biceps brachii und den Endschenkeln des M. supraspinatus befindet sich in der Regel ein Fettpolster und unter diesem das Kapselband des Schultergelenks resp. die Knochen.

In der **Beugefläche** des Gelenks liegt (s. Fig. 9) der Kapsel direkt ein dünner, schmaler und kurzer Muskel auf, der M. capsularis (Fig. 9b). An diesen stösst aboral und lateral der M. teres minor und lateral an diesen der M. deltoideus. Rein aboral vom M. capsularis und dem Gelenk (und medial vom M. teres minor und deltoideus) liegt der dicke M. anconaeus longus und medial von diesem wieder ein Teil des M. teres major und des M. latissimus dorsi. Am Uebergange der Beuge- in die mediale Fläche liegt am proximalen (oberen) Armbeinende ausserdem der Anfangsteil des M. brachialis internus.

Zwischen dem M. teres minor und der Gelenkkapsel befindet sich ein wallnussgrosser Schleimbeutel, der nach Franck (Anatomie der Haustiere 1871, S. 421) meist durch ein oder zwei Gelenköffnungen mit der Gelenkkapsel kommuniziert und nach Eichbaums und unseren Beobachtungen öfter mit der Bursa mucosa des M. infraspinatus in Verbindung steht.

An der Beugeseite des Gelenkes liegt ausserdem medialwärts am oralen Rande des M. teres major (s. Fig. 5 und 9) die Teilungsstelle der A. axillaris (Fig. 5_{15}) und der Anfangsteil der A. subscapularis (Fig. 5_{16}) mit dem Ende der V. subscapularis. Die A. subscapularis giebt noch an der Beugefläche die ca. 4 mm dicke A. thoracico-dorsalis (Fig. 5_{19}) und die 6—7 mm starke A. circumflexa humeri posterior (Fig. 5_{17}) ab, welch' letztere mit dem N. axillaris (Fig. 5_{39}) zwischen dem Gelenke, dem M. teres major und anconaeus longus nach aussen tritt. In dem Teilungswinkel der A. axillaris liegen an der medialen Fläche des M. teres major die Gland. axillares (Fig. 5_{40}).

An der **medialen** Seite des Gelenkes liegt auf dem Kapselbande, innig mit demselben verbunden, die 5—7 cm breite, zum Teil noch fleischige Endsehne des M. subscapularis (Fig. 4_6) und die schmälere, $1^1/_2$—2 cm breite Anfangssehne des M. coraco-brachialis (Fig. 4_5), welch' letztere

Digitized by Google

schräg armwärts und aboral verläuft; sie liegt an ihrem Ursprunge zwischen dem M. supraspinatus und subscapularis und im weiteren Verlaufe medial an der Sehne des M. subscapularis und besitzt auf ihrer Knochenfläche in ihrer ganzen Länge eine Bursa mucosa.

Oral (nach vorn) schliesst sich an die Sehne des M. subscapularis und coraco-brachialis der mediale Endschenkel des M. supraspinatus (Fig. 4_1) an, der am medialen Rollfortsatz des Armbeines endet. Ventral von ihm liegt am proximalen (oberen) Ende des Armbeins die Armportion (pars humeralis) des M. pectoralis minor (Fig. 5_8, s. a. Fig. 9), die auch noch einen kleinen Teil der Sehne des M. subscapularis bedeckt. Der erstere umfasst in Folge seiner (S. 12) geschilderten Endigungsweise das Schultergelenk an der Streckfläche und den beiden Seiten; medialwärts sind die genannten Teile von der Fascia subscapularis überzogen. An der medialen Seite des Gelenkes liegen ausserdem am M. pectoralis minor und an der Sehne des M. subscapularis die horizontal verlaufende A. und V. axillaris (Fig. 5_{15} und $_{26}$) mit ihrer Teilungsstelle (ein wenig aboral vom Gelenk; siehe Beugeseite), ausserdem der aborale Teil des Plexus brachialis mit dem Anfangsteile der grossen Nerven (N. musculo-cutaneus, medianus, ulnaris und radialis, cf. Fig. 5 und 9).

C. Der Oberarm, die Oberarmgegend.

Allgemeines und äussere Besichtigung. Der Oberarm, dessen knöcherne Grundlage das Armbein ist, liegt beim Pferde seitlich am Rumpf und ist mit demselben durch Muskulatur verbunden. Nur seine orale (vordere) und seine laterale und zum Teil seine aborale (hintere) Seite sind von der äusseren Haut überzogen. Er reicht vom Schulter- bis zum Vorarmgelenke. Mit dem Schulterblatt bildet das Armbein einen Winkel von 90 bis 100°, mit dem Radius einen solchen von 135 bis 140°.

Die vordere und hintere Grenze der Oberarmgegend sind deutlich zu sehen. Die letztere bildet eine gerade, die erstere eine geschwungene, mit der Convexität nach vorn gerichtete Linie. Die (obere) Rückengrenze wird durch die S. 26 beschriebene Begrenzungslinie der postscapularen Gegend und durch die S. 30 geschilderte untere Begrenzung der Schultergelenkgegend gebildet, die untere Grenze durch eine Horizontale, die man sich durch den deutlich durch die Haut hindurch fühlbaren Ellbogenhöcker gelegt denkt. Diese Begrenzungslinien sind in Ermangelung anderer, äusserlich schärfer hervortretender Abgrenzungen nach unserer Ansicht die zweckentsprechendsten. Aus der gegebenen Beschreibung der Grenzen des Oberarmes geht hervor, dass

Digitized by Google

derselbe in der topographischen Anatomie eine viel geringere Ausdehnung hat, als der den gleichen Namen führende Knochen, denn das proximale (obere) Ende des letzteren gehört zur Schultergelenksgegend, das distale (untere) aber zur Gegend des Vorarmgelenks. Zwischen dem oberen und mittleren Drittel des Oberarmes markiert sich an der lateralen Seite der äussere Umdreher (Spina humeri) (Fig. 3 b) für das Auge und das Gefühl. Direkt vor ihm hebt sich eine Längsrinne ab, die der hinteren Grenze des Armteiles vom M. sterno-cleido-mastoideus (Fig. 2_1) entspricht. Die andere (oro-mediale) Grenze dieses Muskels ist ebenfalls durch eine Längsrinne (seitliche Brustfurche) angedeutet, die seitlich an der Vorderbrust liegt (zwischen beiden Rinnen ist in der Tiefe der rundliche M. biceps brachii durchzufühlen). Medial von der seitlichen Brustfurche sieht man an der Vorderbrust einen Wulst (Claviculartеil des M. pectoralis major) hervortreten, der median durch eine tiefe Furche (mittlere Brustfurche) von dem der anderen Seite getrennt ist. An der äusseren Seite findet man ausserdem zwischen vorderem und mittlerem Drittel und ganz nahe der Vorarmgegend besonders bei mageren Tieren eine flache, längliche, unregelmässig-viereckige Vertiefung. Sie giebt diejenige Stelle an, wo der M. brachialis internus direkt an die Fascie und die Haut stösst (s. S. 44).

Die ungefähre Grenze zwischen den beiden grossen Muskelgruppen der Oberarmregion, der oralen (vorderen) und aboralen (hinteren), erhält man, wenn man die durch die Haut leicht durchfühlbaren Teile: Umdreher des Armbeins (Spina humeri) und den Ellenbogenhöcker durch eine gerade Linie mit einander verbindet.

Die Haut des Oberarmes. Diese bedeckt den Oberarm oral, lateral und zum Teil caudal (beckenwärts) und ist an Stärke der der Schulter ziemlich gleich. Ihre gut entwickelte Unterhaut enthält die Fascia subcutanea mit dem Schulterhautmuskel (s. diesen S. 13).

Fascien des Oberarmes. Unter dem Hautmuskel liegt am ganzen Oberarm eine Fascie, welche zum tiefen Blatte der Schulterarmfascie gehört (s. S. 7). Zwischen der Fascie und dem Hautmuskel liegen die Hautvene (V. cephalica humeri) und die Hautnerven.

Muskeln am Oberarme. Auf die Fascie folgen die am Arme gelegenen Muskeln. Dieselben liegen zum Teil oral, zum Teil aboral vom Humerus. Danach kann man sie in eine orale und eine aborale Gruppe abteilen. Die laterale Humerusfläche wird von den oberflächlichsten Muskeln beider Gruppen, welche sich auf diese Fläche erstrecken und hier an einander stossen, bedeckt. An der medialen Humerusfläche finden sich die

Digitized by Google

grossen Gefäss- und Nervenstämme und ein erheblicher Teil der Brustmuskeln.

Die hier in Betracht kommenden Muskeln sind ausser den nur dem Arm eigenen Muskeln, welche im Nachstehenden beschrieben werden: **Der Armteil des Schulterhautmuskels** (s. S. 13), **der Armteil des M. sterno-cleido-mastoideus** (s. S. 11), **die Brustmuskeln** (s. S. 11), der Armteil des **M. anconaeus longus** (s. S. 14) und des **M. tensor fasciae antibrachii** (s. S. 13), das Ende des **M. deltoideus** und **teres minor,** des **M. teres major** (S. 15 und 16), **latissimus dorsi** (S. 8) und **coraco-brachialis** (S. 16).

Der **M. biceps brachii,** (Fig. 5_{10} und Fig. 4_{13}), ein rundlicher, stark sehnig durchsetzter, derber, glänzender, nach beiden Enden sich verschmälernder (spindelförmiger) Muskel liegt an der oralen (vorderen) Fläche des Armbeins und reicht von der Beule des Schulterblattes bis zur Beule am proximalen (oberen) Endstück der Speiche. Seine Ursprungssehne gleitet auf der mittleren Rolle des proximalen (oberen) Humerusendes, woselbst sie durch die beiden Schenkel des M. supraspinatus und eine Sehnenplatte in der Lage erhalten wird und einen Schleimbeutel unter sich hat (s. S. 33). Von seiner Endsehne spaltet sich ein Schenkel ab, der, verstärkt durch die Bicepsscheide, mit der Vorarmfascie und der Sehne des M. extensor carpi radialis verschmilzt. Lateral und zum Teil oral stösst der Biceps an den M. sterno-cleido-mastoideus, oro-medial an die Brustmuskeln und aboral an den M. coraco-brachialis und das Armbein. Am Vorarmgelenk stösst er lateral an den M. brachialis internus, oral an die Haut und medial an den M. pectoralis major. An seiner Knochenfläche verlaufen a) zwischen dem ersten und zweiten Viertel des Humerus die A. und V. circumflexa humeri anterior und der N. musculo-cutaneus, b) am distalen Drittel die A. und V. collateralis radialis inferior (Fig. 5_{22}), Zweige des N. radialis und der äussere Hautnerv des N. medianus (Fig. 5_{35}). Auch liegen in der distalen Hälfte an dem caudomedialen Rande des Muskels eine Strecke weit die A. brachialis, der N. medianus und die Gland. lymphaticae brachiales (Fig. $5_{34, 20}$ und $_{41}$) und an der oralen Seite die V. cephalica humeri (Fig. 5_{39}). Der M. biceps ist in seiner ganzen Ausdehnung von einer Scheide überzogen. Dieselbe besteht aus einem oberflächlichen und einem tiefen, stärkeren Blatte. Sie inseriert sich proximal an den beiden seitlichen Rollfortsätzen des Armbeins, distal verschmilzt sie mit der Endsehne des M. biceps und mit der auf den Vorarm sich fortsetzenden Aponeurose derselben. Die Scheide inseriert sich ferner am Armbein und verschmilzt mit dem Periost. Ausserdem verbindet sie sich mit der Schulter-Armfascie (s. S. 8) und mit den die Brustmuskeln und den M. sterno-cleido-mastoideus überziehenden Fascien.

M. brachialis internus (Fig. 12_{14}). Dieser dunkelrote, fleischige und dicke Muskel reicht vom Gelenkhalse des Armbeins bis zum proximalen (oberen) Endstück des Vorarms. Er entspringt fleischig lateral und aboral an dem genannten Teile des Armbeins, geht an der gewundenen (lateralen) Fläche desselben nach dem Vorarmgelenk, gelangt hier zwischen den M. extensor carpi radialis und M. biceps brachii und wird zum Teil sehnig und endet an resp. distal von der medialen Rauhigkeit der Speiche, bedeckt vom medialen Seitenbande. Er liegt an der gewundenen Fläche des Armbeins und zwar im proximalen (oberen) Viertel aboral, dann lateral und an der distalen (unteren) Hälfte des Armes oral. Seine Fasern verlaufen in langgezogenen Spiralen von der aboralen Humerusfläche nach der Vorarmbeuge. Der Muskel bedeckt den Knochen und nahe seinem Ende das Kapsel-

Digitized by Google

band des Vorarmgelenks und ist selbst in der proximalen (oberen) Hälfte vom M. deltoideus, den Mm. anconaei und dem Ende des M. teres major und latissimus dorsi bedeckt. In der distalen (unteren) Hälfte des Armes stösst er oral (nach

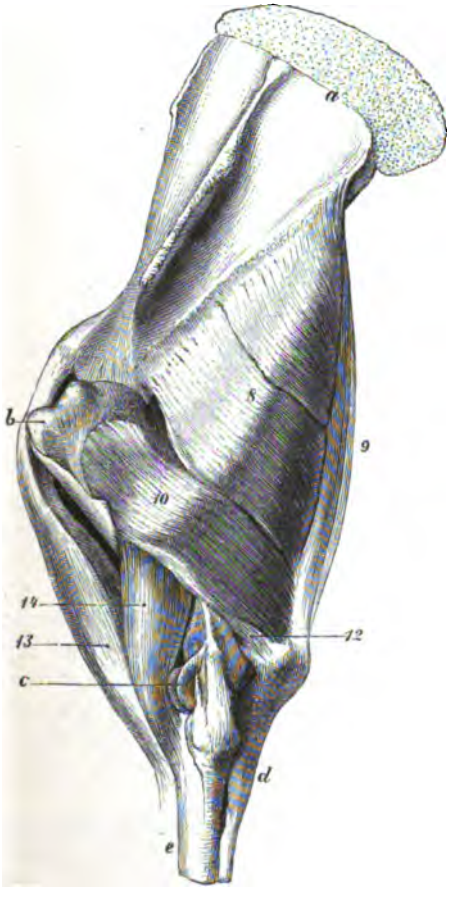

Fig. 10. Muskeln an der lateralen Seite von Schulter und Arm, tiefere Lage. Die Muskeln, welche die laterale Fläche des Schulterblattes bedecken (s. Fig. 3), sind entfernt. (C. Müller).
a Schulterblatt und dessen Knorpel, b lateraler Rollfortsatz am proximalen (oberen) Ende des Armbeines, c distales (unteres) Ende des Armbeines, d Ulna, e Radius.
8 M. anconaeus longus, 9 M. tensor fasciae antibrachii, 10 M. anconaeus lateralis, 12 M. anconaeus parvus, 13 M. biceps brachii, 14 M. brachialis internus.

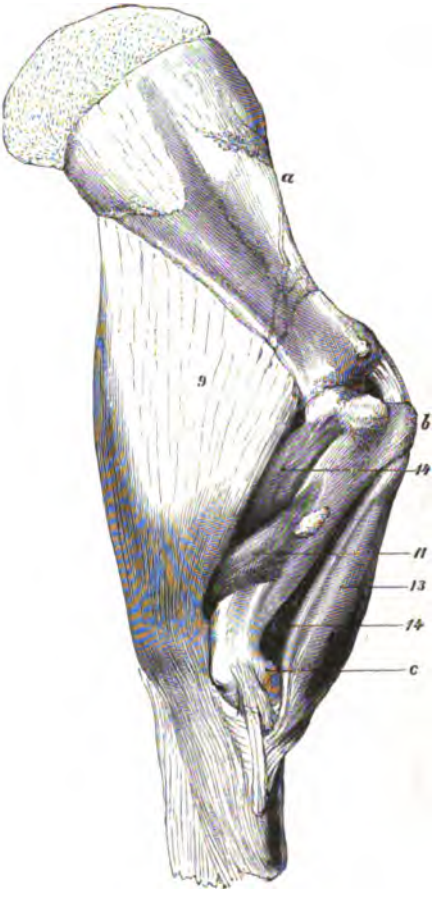

Fig. 11. Muskeln an der medialen Seite von Schulter und Arm, tiefe Lage. Die Muskeln, welche die Innenfläche des Schulterblattes bedecken (s. Fig. 4), sind entfernt. (C. Müller).
a Schulterblatt mit dem Schulterblattknorpel, b medialer Rollfortsatz am proximalen (oberen) Ende vom Armbein, c distales (unteres) Ende vom Armbein mit dem medialen Seitenbande.
9 M. tensor fasciae antibrachii, 11 M. anconaeus medialis, 13 M. biceps brachii, 14 M. brachialis internus.

Digitized by Google

vorn) an die Fascie und die Haut, lateral an den M. extensor carpi radialis, medial an den M. sterno-cleido-mastoideus resp. am Gelenk an den M. biceps brachii und das mediale Seitenband. An dem proximalen Teile des Muskels verlaufen Hauptzweige der A. profunda brachii und circumflexa humeri anterior und posterior und des N. radialis, am distalen Teile an der Unterfläche (ausser Hauptzweigen des N. radialis) die A. collateralis radialis inferior und an der Oberfläche Hautnerven (Aeste des N. cutaneus externus vom N. medianus und des N. cutaneus humeri vom N. axillaris).

Der **M. anconaeus lateralis** (Caput. lat. des M. triceps brach.) (Fig. 3 und 10_{10}) liegt als länglich-viereckiger Muskel caudo-lateral (nach hinten und aussen) vom Humerus zwischen diesem und dem M. anconaeus longus in einer Vertiefung des letzteren und reicht vom Umdreher des Armbeins bis zum Olecranon. Auf seiner lateralen Fläche liegen der Hautmuskel und nahe dem Schultergelenk der M. deltoideus und teres minor. Unter dem Hautmuskel befindet sich eine Fascie, ferner der N. cutaneus humeri des N. axillaris. Der Muskel bedeckt schulterwärts den M. brachialis internus und anconaeus longus, vorarmwärts ausserdem noch den M. anconaeus parvus und einen kleinen Teil des M. extensor carpi radialis, ausserdem Aeste des N. radialis und der A. profunda brachii. Nahe seinem Ursprunge tritt zwischen ihm, dem M. anconaeus longus und dem M. teres minor die A. circumflexa humeri posterior und der N. axillaris hervor.

Der **M. anconaeus medialis** (Caput med. das M. triceps brach.) (Fig. 4 und 11_{11}) liegt medial am M. anconaeus longus, zwischen diesem, der distalen Hälfte des Armbeins und dem Ellbogenbeine. Er ist verhältnismässig dünn und wenig breit. Seine Fasern verlaufen von der medialen Fläche der distalen Armbeinhälfte zum Olecranon. Nahe seinem Ursprunge liegt medial von ihm auf eine kurze Strecke der M. pectoralis minor (Pars humer.); der übrige, grösste Teil der medialen Fläche ist vom M. tensor fasciae antibrachii bedeckt. Aboral und lateral stösst er an den M. anconaeus longus und zu einem kleinen Teile oro-lateral an den M. brachialis internus, oral an das Armbein. An seiner medialen Fläche und nahe dem Armbeinrande verlaufen der N. ulnaris, die A. collateralis ulnaris superior und die V. brachialis (cf. Fig. 5). An seiner aboralen resp. lateralen Seite Aeste des N. radialis und die A. profunda brachii.

Der **M. anconaeus (parvus)** (Fig. 12_{12}) liegt zwischen der aboralen (hinteren) Fläche des distalen (unteren) Humerusdrittels und dem Ellbogenbein. Lateral grenzt er an den M. anconaeus lateralis, aboral an den M. anconaeus longus, medial an den M. anconaeus medialis, oral an das Armbein und das Kapselband.

Arterien am Arme. A. brachialis (Fig. 5_{20}). Sie liegt an der medialen Seite des Arms und kreuzt diese Fläche des Armbeins im spitzen Winkel und zwar derart, dass sie im proximalen Drittel etwas aboral, im mittleren genau am und im distalen Drittel etwas oral vom Knochen liegt. Sie ist an ihrem Ursprunge 14—16 mm dick und verjüngt sich nach dem Vorarmgelenke zu auf 8—10 mm. An ihrer oralen Fläche liegt der N. medianus (Fig. 5_{34}) und an diesem der N. musculo-cutaneus, am aboralen Rande liegen der N. ulnaris und radialis (Fig. 5_{36} und $_{38}$). Die A. brachialis giebt am Arme wieder verschiedene starke Aeste ab. 1. Die an ihrem Ursprunge 5—6 mm dicke A. circumflexa humeri anterior; entspringt im proximalen (oberen) Armviertel, und zwar in der Regel ganz nahe (1—3 cm) der Teilungsstelle der A. axillaris resp. aus dem Teilungswinkel selbst und geht mit dem Endstamme des N. musculo-cutaneus zwischen den beiden

Digitized by Google

Portionen des M. coraco-brachialis hindurch an den M. biceps. 2. Die A. profunda brachii, welche an ihrem Ursprung 8—10 mm stark ist, entspringt, bedeckt von der V. brachialis, ein wenig schulterwärts von der Armmitte (nicht selten in Form zweier fast gleich starker Aeste) und dringt nach kurzem, aboral gerichtetem Verlaufe mit dem N. radialis zwischen die Mm. anconaei ein und giebt den einzelnen derselben Aeste. 3. Die an ihrem Ursprunge ca. 5 mm dicke A. collateralis ulnaris superior (Fig. 5 $_{21}$) entspringt zwischen mittlerem und distalem (unterem) Armdrittel aus der A. brachialis, kreuzt in der Regel die mediale Fläche der V. brachialis und spaltet sich in mehrere Zweige, die im allgemeinen der Verbreitung des N. ulnaris (s. nächste S.) folgen. 4. Die A. collateralis radialis inferior (Fig. 5 $_{22}$) entspringt als 5—6 mm starkes Gefäss ganz nahe dem medialen Condylus des Armbeins und 2—3 cm fusswärts von der vorigen aus der lateralen Wand der A. brachialis und gelangt, zwischen Knochen und M. biceps hindurchtretend, an die Beugefläche des Vorarmgelenkes (das Weitere s. dort). Ausser den genannten Arterien entspringen noch inconstante Rami musculares und eine schwache A. nutritia inferior aus der A. brachialis.

Fig. 12. Tiefste Lage der Muskeln an Schulter und Arm. (C. Müller).
a Schulterblatt mit Knorpel, a' Spina scapulae, b lateraler Rollfortsatz am proximalen (oberen) Ende des Armbeines, c laterales Seitenband des Armbein-Speichengelenkes, d Ellbogenbein, e Speiche.
3 M. teres minor, 12 M. anconaeus parvus, 13 Ursprungssehne des M. biceps brachii, 14 M. brachialis internus.

Venen am Arme. V. brachialis (Fig. 5 $_{25}$). Sie liegt am ganzen Arme an dem aboralen Rande der A. brachialis. Nahe der Schulter kreuzt sie die mediale Fläche derselben und vereinigt sich mit der V. subscapularis zu der am ventralen Rande der A. axillaris verlaufenden V. axillaris (Fig. 5 $_{26}$). Kurz vor dem Zusammenflusse beider mündet in variabler Weise die V. thoracica externa (Sporader) (Fig. 5 $_{27}$) ein, die am M. pectoralis minor (s. S. 13) verläuft. — Zwischen der Fascie und dem Hautmuskel liegen am Arme die Hautvenen. Dieselben sind die Fortsetzung der V. cephalica antibrachii (innere Hautvene, grosse Schienbeinvene) (Fig. 5 $_{23}$). Diese giebt an der Ellenbogen-

Digitized by Google

beuge die V. mediana (Fig. 5 24) ab, die schräg über die mediale Fläche des distalen Drittels des Armes zur V. brachialis läuft und in diese einmündet. Die V. cephalica tritt alsdann in die Rinne zwischen M. sterno-cleido-mastoideus und die Schlüsselbeinportion der Brustmuskeln (seitliche Brustfurche) und verläuft in ihr als V. cephalica humeri (Fig. 5 29) medio-oralwärts gegen die V. jugularis. Im übrigen verlaufen die Venen am Arme mit den Arterien.

Die Lymphgefässe. Sie verlaufen meist mit den Venen und kommen topographisch kaum in Betracht. Sie passieren zwei Lymphdrüsen, die Gland. axillares und die Gland. cubitales. Die Gland. axillares (Fig. 5 40) liegen auf der medialen Fläche vom distalen Ende des M. teres major nahe dessen Insertion und sind zum Teil bedeckt von der V. brachialis (die übrige Topographie ergiebt sich ohne Weiteres aus Fig. 5). Die Gland. cubitales (Fig. 5 41) liegen nahe dem Vorarmgelenk und zwar in der Regel am Ursprunge der A. collateralis ulnaris superior resp. ein wenig distal davon an der medialen Seite der A. und V. brachialis (s. Abbildung 5).

Nerven am Arme. Am Arme liegen folgende Nerven: Der starke **N. medianus** (Fig. 5 34) verläuft mit der A. brachialis (s. diese S. 38). Er giebt ungefähr zwischen dem proximalen und mittleren Armdrittel den N. cutaneus externus (Fig. 5 35) ab, welcher fusswärts und lateral verlaufend zwischen M. biceps und brachialis internus hindurchtritt und alsdann zwischen M. sterno-cleido-mastoideus und biceps in der Beugefläche des Vorarmgelenks an die Oberfläche tritt. Der **N. musculo-cutaneus** (Fig. 5 33) liegt am oralen Rande des N. medianus, dem er einen sehr starken Zweig giebt, und biegt noch im proximalen Armbeinviertel halswärts um und verläuft mit der A. circumflexa humeri anterior (s. S. 38) und endet im M. biceps brachii. Der **N. ulnaris** (Fig. 5 36). Er liegt im proximalen Armdrittel aboral an der A. brachialis, etwas bedeckt von ihr. Er verlässt zwischen proximalem und mittlerem Drittel des Armes die A. brachialis, wendet sich, nachdem er den N. cutaneus internus abgegeben hat, allmählich ein wenig aboral, indem er nach dem Ellbogengelenk hinzieht und an den Vorarm tritt; er ist dabei vom M. tensor fasciae antibrachii bedeckt. Der N. **cutaneus internus** (Fig. 5 37) strebt ebenfalls nach dem Ellbogengelenk hin und teilt sich daselbst in mehrere Zweige, welche die Fascie des M. pectoralis major durchbohren und an den Vorarm gelangen, verläuft aber mehr oral und oberflächlicher als der Hauptstamm, d. h. zwischen dem M. tensor fasciae antibrachii und den Brustmuskeln. Er begleitet einen starken Zweig der A. und V. collateralis ulnaris superior. Der **N. radialis** (Fig. 5 38) liegt anfangs neben dem N. ulnaris, also aboral von der A. brachialis. Er tritt an der distalen (unteren) Grenze des proximalen Armdrittels zwischen den einzelnen Mm. anconaei in die Tiefe und giebt diesen Zweige. Der Endstamm verläuft am aboralen Rande des M. brachialis internus, der auch Zweige erhält, bis zur Vorarmbeuge. Auf diesem Wege giebt er mehrere Hautnerven (Nn. cutanei superiores externi) ab, welche unter dem M. anconaeus lateralis hervor an die Oberfläche des M. extensor carpi radialis treten.

I. Die orale (vordere) Armregion.

Zur oralen Armregion gehören von den oben erwähnten Armmuskeln: Der Armteil des M. sterno-cleido-mastoideus, die Schlüsselbeinportion der Brustmuskeln und kleine Abschnitte der übrigen Portionen der letzteren,

Digitized by Google

der M. biceps brachii und die Endabschnitte des M. brachialis internus und coraco-brachialis. Die Lagerung der einzelnen Teile ist in der proximalen (Schulter-) Hälfte anders als in der distalen (Vorarm-) Hälfte. Deshalb sind beide Teile (abgesehen von den Gelenkenden) gesondert zu besprechen.

a. **Proximale Hälfte** der oralen Armregion (cf. Fig. 13 und 14). Unter der Haut und der dünnen Fascie liegt an der lateralen (und zu einem geringen Teile noch an der oralen) Seite der rotfleischige, platte, breite, 2—2½ cm dicke Armteil des M. sterno-cleido-mastoideus, dessen Fasern armwärts verlaufen, (über seine äusserlich sichtbaren Grenzen s. S. 35); oro-medialwärts (nach vorn und innen) liegen die starken Brustmuskeln und zwar grenzt an den M. sterno-cleido-mastoideus die (4—5 cm) dicke, aber immerhin breite, dunkelrote, beim lebenden Pferde zur Seite der Brustbeinspitze vorgewölbte Schlüsselbeinportion an, deren Fasern fusswärts und ein wenig lateral verlaufen. Zwischen beiden Muskeln verläuft oberflächlich in der seichten seitlichen Brustfurche (s. S. 35) die starke V. cephalica humeri (Fig. 13 f und Fig. 14 m) und ein stärkerer Endstamm der A. transversa scapulae. An die Schlüsselbeinportion der Brustmuskeln schliesst sich aboral unter der Haut und der dünnen Fascie die Vorarmportion (Pars sterno-costalis) derselben an; aber nur ein kleiner Abschnitt von ihr gehört zur oralen Armregion, der weitaus grösste Teil derselben liegt rein medial am Arme. Die Fasern des ca. 3 cm dicken, rotfleischigen Muskels verlaufen von dem Brustbein fusswärts und lateral bis zum Vorarmgelenk. Die Grenze zwischen beiden Portionen markiert sich nach abgezogener Haut durch eine schwache Rinne. Tiefer als die erwähnten Muskeln und von denselben bedeckt liegt an der oralen Fläche des Armbeins der glänzende, rundliche, derbe, stark sehnig überzogene und durchsetzte, von einer zweiblättrigen Scheide (s. S. 36) umhüllte, bis zu einem gewissen Grade durch die Haut durchfühlbare (s. S. 35) M. biceps brachii (Fig. 13 und 14) und unter diesem am Knochen Zweige der A. circumflexa humeri anterior und des N. musculo-cutaneus. Medial und aboral (nach innen und hinten) von dem M. biceps liegt der Endabschnitt des M. pectoralis minor, welcher sich aber mit seinem grössten Teile auf die mediale Seite des Arms erstreckt. Es ist ein dicker, rotfleischiger, nicht von Sehnen durchsetzter Muskel, dessen Fasern im allgemeinen von dem ventralen Teile der seitlichen Brustwand und vom Brustbein dorso-lateralwärts nach dem Schultergelenke verlaufen. Von beiden Muskeln bedeckt, liegt an der oro-medialen Seite des Humerus der dünne M. coraco-brachialis. Unter resp. zwischen seinen beiden Portionen verläuft im proximalen (oberen) Armviertel die ca. 5 mm dicke A. (und V.) circumflexa humeri anterior (Fig. 13 d) mit dem dünnen

Digitized by Google

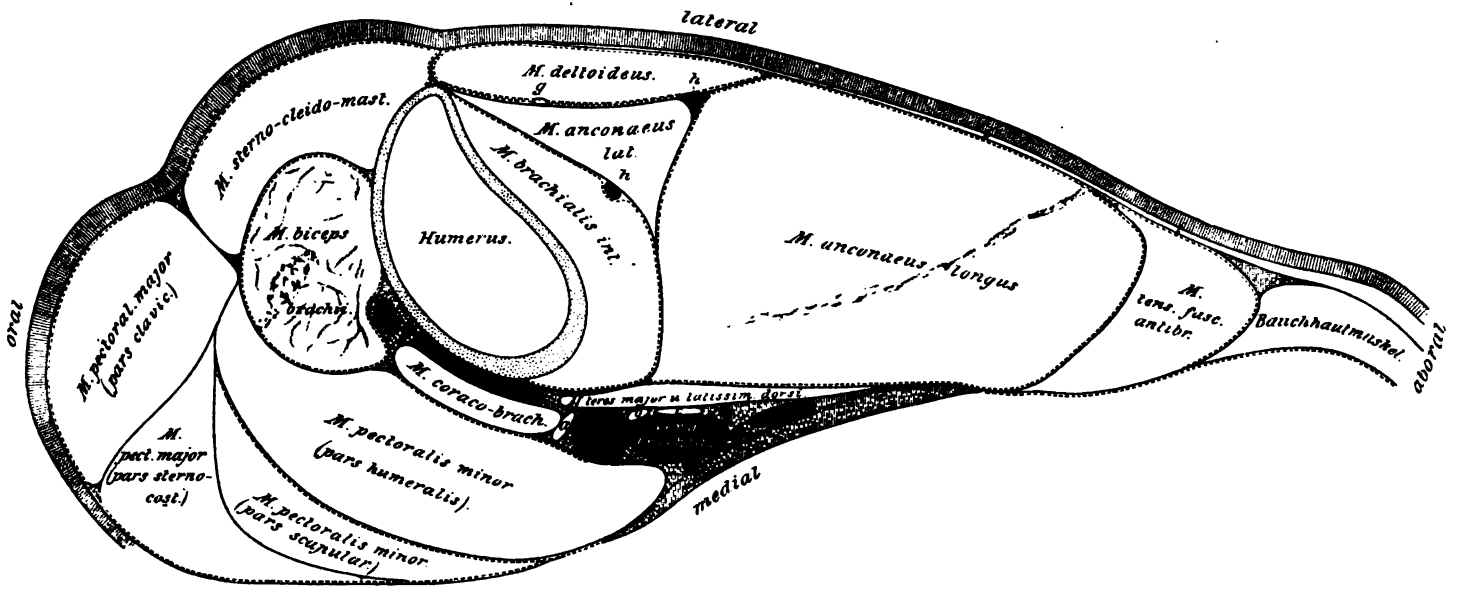

Fig. 13. Gefrier-Querschnitt durch den Arm. Der Schnitt ist zwischen 1. und 2. Viertel des Armbeines im rechten Winkel zu dessen Längsachse geführt. Die Schnittrichtung giebt die auf Fig. 6 mit 4 bezeichnete Linie an. Die Abbildung zeigt die proximale (obere) Fläche der auf Fig. 6 mit d bezeichneten Scheibe.

a N. medianus, b N. ulnaris, c N. radialis, d A. circumflexa humeri ant., e N. musculo-cutaneus (der in den M. biceps eindringende Zweig dess.), f V. cephalica humeri, g N. cutaneus humeri, h h Zweige der A. circumflexa humeri post., i Hautmuskel.

In der Scheibe tritt der N. ulnaris an den aboralen (hinteren) Rand der V. brachialis, indem er dabei die mediale Fläche der A. profunda brachii kreuzt; die letztere entspringt in der Scheibe (ungefähr in der Mitte) und zwar mit 2 nahezu gleich starken Aesten, die beide auf dem nächsten Schnitte (Fig. 14 c und f) zu sehen sind.

Digitized by Google

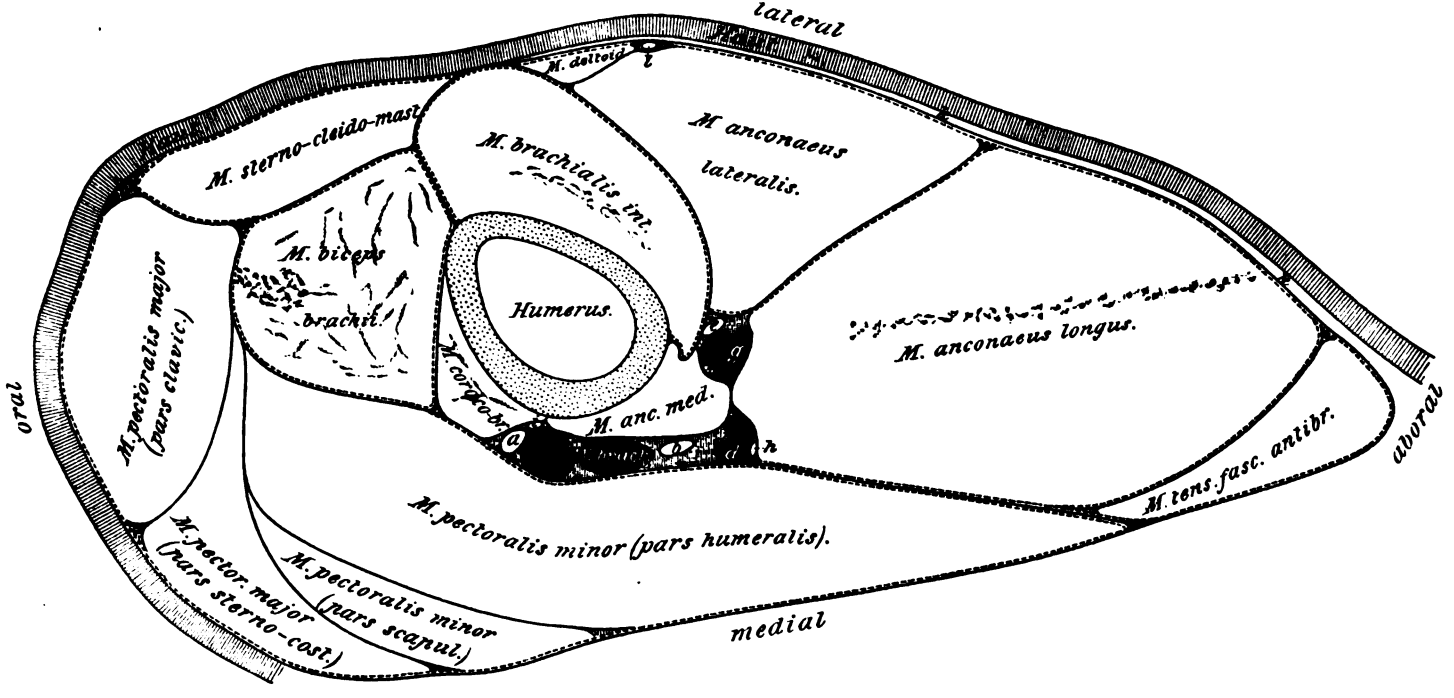

Fig. 14. Gefrier-Querschnitt durch den Arm. Der Schnitt ist genau in der Mitte des Armbeines im rechten Winkel zu dessen Längsachse geführt. Die Schnittrichtung giebt die auf Fig. 6 mit 5 bezeichnete Linie an. Die Abbildung zeigt die proximale (obere) Fläche der in Fig. 6 mit e bezeichneten Scheibe.

a N. medianus, der genau auf dem Schnitte den N. cutaneus ext. (i) abgiebt, b N. ulnaris, c ein starker Ast der A. profunda brachii, d die entspr. Vene, e N. radialis, f ein starker Ast der A. profunda brachii, g die entspr. Vene, h N. cutaneus internus des N. ulnaris, i N. cutaneus externus des N. medianus, k Hautmuskel, l N. cutaneus humeri des N. axillaris, m V. cephalica humeri.

In der Scheibe entspringt die A. collateralis ulnaris und teilt sich in mehrere Zweige, die auf dem nächsten Schnitte (Fig. 15 b, m, p, p) sichtbar sind; ferner entspringt in der Scheibe ganz nahe der distalen (unteren) Fläche die A. collateralis radialis inf., die in Fig. 15 c sichtbar ist. Die A. profunda brachii entsprang mit zwei ziemlich gleich starken Zweigen (c und f).

Digitized by Google

N. musculo-cutaneus (Fig. 13e), die mit ihren Endzweigen noch zwischen Humerus und M. biceps brachii liegen.

b. In der **zweiten (unteren) Hälfte** der oralen Armregion, (cf. Fig. 15) gestaltet sich die Lagerung der Muskeln etwas anders als schulterwärts, und zwar kommt dies daher, dass der M. brachialis internus an die oro-laterale Seite des Armbeines tritt und der M. sterno-cleido-mastoideus als dünne, schmale Fleischplatte sich zwischen M. biceps brachii und brachialis internus einsenkt. Unter der Haut liegt im dritten Armviertel oro-lateral (nach vorn und aussen) zunächst eine ziemlich starke Aponeurose, auf welcher der sehr dünne N. cutaneus humeri des N. axillaris fusswärts verläuft.

Die Aponeurose bildet eine für den Chirurgen wichtige Umhüllungsbinde des unter ihr gelegenen, kräftigen M. brachialis internus und gehört zum tiefen Blatte der Schulterarmfascie (s. S. 8); am Vorarmgelenk geht sie in das tiefe Blatt der Vorarmfascie über und an der oro-medialen Seite des Muskels senkt sie sich zwischen ihn und den angrenzenden Muskel in die Tiefe und inseriert sich am Armbein.

Von der Fascie bedeckt und umscheidet, findet sich (cf. Fig. 15) der dunkel fleischrote, flach gewölbte, rein fleischige und starke M. brachialis internus, dessen Fasern spiralig mit der Windung des Armbeins verlaufen. Mit seiner Unterfläche liegt er an letzterem. Dieser Teil des M. brachialis internus ist auch durch die äussere Haut festzustellen (s. S. 35). An ihn reiht sich medialwärts der dünner und schmäler gewordene Armteil des M. sterno-cleido-mastoideus an. Vom M. brachialis internus ist er durch die erwähnte sehnige Scheidewand getrennt. Medial von und zum Teil unter dem M. sterno-cleido-mast. liegt oral am Humerus der M. biceps brachii und medial von diesem und zum Teil noch auf seiner Oberfläche die Schlüsselbeinportion der Brustmuskeln. Der M. biceps berührt jedoch an keiner Stelle die Haut, sondern der M. sterno-cleido-mastoideus und die Schlüsselbeinportion der Brustmuskeln erstrecken sich so auf seine Oberfläche, dass sie sich mit ihren verdünnten Rändern gerade noch erreichen und dadurch den M. biceps durch eine, wenn auch nur ganz dünne Muskellage von der Haut trennen. An der Berührungslinie der Schlüsselbeinportion der Brustmuskeln und des M. sterno-cleido-mastoideus (seitliche Brustfurche) verläuft die starke V. cephalica humeri (Fig. 15 r). Unter dem M. biceps brachii liegt an der oro-medialen Armbeinfläche der Endabschnitt des M. coraco-brachialis (Fig. 15 q). Zwischen dem M. biceps brachii und dem M. coraco-brachialis resp. dem Humerus liegen die hier 5 mm dicke A. (und V.) collateralis radialis inferior (Fig. 15 e, f) und der dünne N. cutaneus externus des N. medianus (Fig. 15 h) und zwischen der Schlüsselbeinportion der Brustmuskeln, dem M. biceps

Digitized by Google

und dem Humerus, also am oro-medialen Armbeinrande die hier 8—10 mm starke A. (und V.) brachialis, der starke N. medianus und eventuell die Gland. cubitales (Fig. 15 c, d, g, k).

II. Die aborale (hintere) Armgegend.

Die Hauptmuskelmasse der aboralen Armregion wird durch die Vorarmstrecker repräsentiert. Sie stellt ein mit der Spitze nach dem Olecranon gerichtetes Dreieck dar. Von den in Betracht kommenden Muskeln liegen lateral der M. anconaeus lateralis und der M. anconaeus parvus und medial der M. anconaeus medialis dem Armbein direkt an. Aboral von diesen und zum Teil zwischen ihnen liegt der dicke, dreieckige, nach dem Vorarm sich zuspitzende M. anconaeus longus und an dessen medialer Seite der sog. lange Vorarmstrecker (M. tensor fasciae antibrachii). Zu diesen Muskeln kommen noch hinzu in der proximalen (oberen) Partie der Anfangsteil des M. brachialis internus und die Endabschnitte des M. deltoideus, teres minor und major und des M. latissimus dorsi und fusswärts die medial liegenden Brustmuskeln. Die spezielle Lagerung der Muskeln ist in der proximalen (oberen) Armpartie nicht die gleiche, wie in dem distalen (unteren) Abschnitt dieser Gegend.

a. In der **proximalen Hälfte** der aboralen Armregion (cf. Fig. 13 und 14) liegt unter der Haut der dünne, blasse, längsfaserige Hautmuskel (s. S. 13), der nur nahe dem Rippenrande der Armregion fehlt. Auf ihn folgt eine Fascie.

Dieselbe gehört zum tiefen Blatt der Schulterarmfascie (s. S. 7) und ist teils locker, teils fest an die unter ihr liegenden Muskeln befestigt. Zunächst verschmilzt sie mit dem Perimysium externum des M. deltoideus, den sie ganz umscheidet. Sie setzt sich von ihm aus auf die Vorarmstrecker fort, die sie locker umhüllt; erst gegen deren Rippenrand und gegen den Vorarm hin wird sie dünner und verschmilzt mit dem Perimysium des M. anconaeus lateralis und longus.

An der lateralen Seite befindet sich unter der Fascie nahe dem Schultergelenk und dem Armbeine der Endteil des M. deltoideus; er wird armwärts dünner und schmäler und ist an der breitesten Stelle 7 bis 10 cm breit (über seine äusserlich sichtbare, aborale Grenze s. S. 29). Seine Fasern verlaufen in der Richtung der gedachten Fortsetzung des Schulterblattes; an seinem Beckenrande liegt innerhalb der Fascie der sehr dünne N. cutaneus humeri. Unter dem Muskel befindet sich zunächst ein Fascienblatt und dann oral der zum Teil glänzende, dunkelrote und kantige Endteil des schmalen M. teres minor (s. S. 15).

Aboral von dem M. deltoideus (Fig. 13 und 14) liegt unter dem Hautmuskel und der oben beschriebenen Fascie eine ganz gewaltige, rote Muskelmasse, deren grobe Faserbündel convergierend nach dem Ellbogen-

Digitized by Google

höcker hin verlaufen. Diese Muskelmasse gehört dem M. anconaeus longus (s. S. 14) und dem M. anconaeus lateralis (s. S. 38) an. Nach dem Armbeine und dem Schultergelenke hin ist sie noch zu einem geringen Teile vom M. deltoideus und teres minor bedeckt. Am Beckenrande des M. anconaeus longus befindet sich unter der Haut und der Fascie noch ein schmaler, abgerundeter, dunkelroter Teil des längsfaserigen M. tensor fasciae antibrachii (Fig. 13 und 14). Zwischen dem M. anconaeus longus und dem M. anconaeus lateralis kommen am aboralen (Becken-) Rande des M. teres minor, die hier 3—4 mm dicke A. circumflexa humeri posterior und der mittelstarke N. axillaris von der medialen Seite her zum Vorschein und verlaufen mit ihren Hauptästen an der Unterfläche des M. deltoideus (Fig. 13); der dünne N. cutaneus humeri des N. axillaris tritt alsbald an den freien, aboralen Rand des M. deltoideus (Fig. 14 l) und verläuft, bedeckt von der Fascie, gegen die Vorarmbeuge.

Soweit der M. anconaeus lateralis vom M. deltoideus und teres minor bedeckt ist, ist er verhältnismässig dünn ($^1/_2$—1 cm dick). Unter diesem Teile des Muskels liegt zunächst wieder eine Fascie und, unter dieser, nur locker von ihr umhüllt, am Armbein der flach gewölbte, rein fleischige, fleischrote 7—10 cm breite und ziemlich dicke M. brachialis internus (Fig. 13 und 14).

Seine Fasern verlaufen spiralig mit der Windung des Armbeins. Er liegt anfangs (d. h. schulterwärts) auf der aboralen und weiterhin auch auf der lateralen Fläche des Armbeins und ist lateral vom M. anconaeus lateralis, aboral vom M. anconaeus longus und medial vom Ende des M. teres major und latissimus dorsi eingeschlossen.

Zwischen dem M. brachialis internus und dem M. anconaeus lateralis verlaufen zwei bis vier schwächere Zweige des N. radialis (die Nn. cutanei superiores ext.), welche in der Fusshälfte der aboralen Armregion an die Oberfläche treten (s. dort). Der starke Hauptstamm des N. radialis liegt am aboralen (Becken-) Rande des M. brachialis internus (Fig. 14 e), bedeckt vom M. anconaeus lateralis. Zwischen beiden Muskeln und dem M. anconaeus longus verlaufen ausserdem stärkere Zweige der A. profunda brachii (Fig. 14 f).

Medial von dem M. brachialis internus und M. anconaeus longus findet man nahe dem Arme und dem Schultergelenke (Fig. 13) eine aus den Endabschnitten des M. teres major und latissimus dorsi bestehende, ca. 2 cm dicke, 6—8 cm breite, armwärts sich zuspitzende Fleischplatte, deren Fasern von dem Rippenrande der Scapula und der Seitenfläche des Thorax convergierend nach dem proximalen Armdrittel verlaufen. An ihrer medialen Fläche liegen (s. auch Fig. 5) die hier 12—14 mm starke A. (und V.) brachialis, die grossen Nerven des Armgeflechts (N. medianus,

Digitized by Google

ulnaris und radialis) und 1—2 dünne Nn. thoracici posteriores, Zweige der A. und V. thoracico-dorsalis und eine Lymphdrüse, die Gland. axillaris (die letztere kann man auch zur Schultergegend rechnen; s. S. 33). Nach der Mitte des Armbeins hin tritt der N. radialis, ebenso wie die hier aus der A. brachialis entspringende, an ihrem Ursprunge ca. 8 mm starke A. profunda brachii in die Tiefe (lateralwärts). Aboral von der genannten Fleischplatte und medial an dem M. anconaeus longus liegt zunächst die starke Ursprungsfascie des M. tensor fasciae antibrachii und nahe dem Rippenrande der dünne M. tensor fasciae antibrachii selbst (Fig. 13 und 14), der sich am Beckenrande des M. anconaeus longus verdickt. Auf diese Muskeln folgt medialwärts die dünne Fortsetzung der Unterschulterfascie und darauf als tiefste Muskellage die gewaltige Fleischmasse der Brustmuskeln, zunächst der M. pectoralis minor mit nahezu horizontalem Faserverlaufe und dann der M. pectoralis major (Pars sterno-costalis), in Form einer breiten, roten, ca. 3 cm dicken, unter der Haut gelegenen Fleischplatte, deren Fasern in der Richtung vom Sternum nach dem Vorarmgelenk verlaufen. An den Brustmuskeln liegen nur Zweige der Nn. thoracici, am M. pectoralis minor ausserdem nahe dessen dorsalem (oberen) Rande die ziemlich starke V. mammaria externa (Sporader); die übrigen Gefässe kommen topographisch nicht in Betracht.

b. Die **distale Hälfte** der aboralen Armregion (cf. Fig. 15). Unter der Haut liegt der dünne Hautmuskel (i), der nur nahe dem Rippenrande fehlt, unter ihm liegt die Fascie und unter dieser, grösstenteils nur locker von ihr umhüllt, oral der M. anconaeus lateralis und aboral der sehnig durchsetzte M. anconaeus longus, deren Fasern convergierend nach dem Ellenbogenhöcker zu verlaufen. Der M. anconaeus lateralis nimmt den bei weitem grössten Teil der distalen Hälfte der aboralen Armregion lateral ein. Unter ihm liegt schulterwärts an der lateralen und zum Teil aboralen Fläche des Armbeines ein Teil des M. brachialis internus mit dem (an dieser Stelle zu experimentellen Zwecken operierbaren) N. radialis am aboralen Rande, fusswärts an der aboralen Fläche des Armbeines der M. anconaeus parvus und caudal ein Teil des M. anconaeus longus.

In der Tiefe liegt unter dem M. anconaeus parvus medialwärts der relativ dünne, 4—6 cm breite, zum Teil das Armbein bedeckende M. anconaeus medialis (Fig. 15).

Die Grenze zwischen dem M. anconaeus longus und lateralis ist oberflächlich durch eine manchmal allerdings recht undeutliche Furche angedeutet, die ungefähr parallel mit der Längsachse des Armbeins und 10—12 cm entfernt von ihr verläuft. Der M. anconaeus lateralis erhält nach dem Olecranon zu eine glänzende Eigenaponeurose, an der er kenntlich ist. Der M. anconaeus longus erhält nahe resp.

Digitized by Google

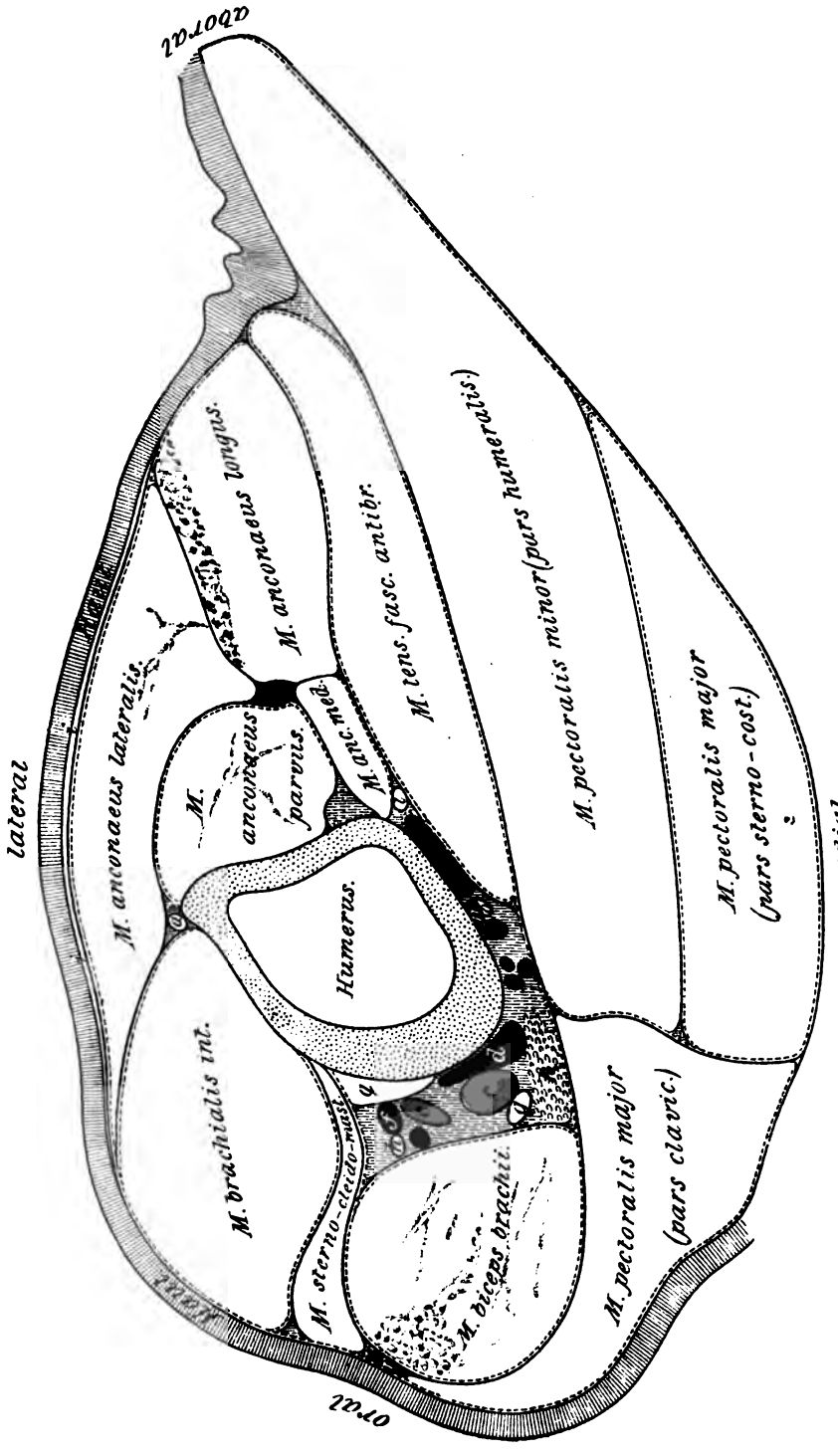

Fig. 15. (Legende s. nächste Seite).

Digitized by Google

Fig. 15. Gefrier-Querschnitt durch den Arm. Der Schnitt ist zwischen 3. und 4. Viertel des Armbeines im rechten Winkel zu dessen Längsachse geführt. Die Schnittrichtung giebt die in Fig. 6 mit 6 bezeichnete Linie an. Die Abbildung zeigt die proximale (obere) Fläche der in Fig. 6 mit f bezeichneten Scheibe.
a N. radialis, b A. collateralis ulnaris sup., c A. und d V. brachialis, e A. und f V. collateralis radialis inf., g N. medianus, h N. cutaneus externus, i Hautmuskel, k Ellbogenlymphdrüse (Gland. cubitalis), l N. ulnaris, m stärkerer Zweig der A. collaterales ulnaris sup., n die entspr. Vene, o N. cutaneus internus vom N. ulnaris, p, p schwächere Zweige der A. collateralis ulnaris, q Ende des M. coraco-brachialis, r V. cephalica humeri. In der Scheibe kreuzt der N. medianus die A. und V. brachialis und tritt an den aboralen (hinteren) Rand der ersteren (s. Fig. 16 c). — Der N. radialis wendet sich von der lateralen Humerusseite allmählich nach der Beugeseite des Vorarmgelenkes (s. Fig. 16 m).

an seinem freien, aboralen Rande, dem der M. tensor fasciae antibrachii nicht mehr oder nur noch ganz wenig aufliegt, nahe dem Olecranon zu ebenfalls eine glänzende Eigenaponeurose, mit der die dünner gewordene Fascie verschmilzt. Bei starken, muskulösen Pferden verstärkt sich diese Eigenaponeurose unter Umständen so bedeutend, dass sie 2—3 mm stark wird und weiss-gelb erscheint.

Zwischen dem M. anconaeus lateralis und dem M. brachialis internus kommen 2—4 schwächere Nn. cutanei superiores externi des N. radialis zum Vorschein, welche alsbald die Fascie durchbohren und an deren Oberfläche in gerader Richtung nach der Vorarmbeuge zu verlaufen. Ausserdem verläuft ausserhalb der Fascie über die Oberfläche des M. brachialis internus, in der Regel etwas schultergelenkwärts von den erwähnten Hautnerven, der dünne N. cutaneus humeri des N. axillaris, der vom freien Rande des M. deltoideus kommt und ebenfalls nach der Vorarmbeuge verläuft. — Zwischen dem M. anconaeus lateralis und dem Beckenrande des M. brachialis internus liegen in der Tiefe (auf dem Knochen) der starke Endstamm des N. radialis (Fig. 15 a) und Aeste der A. profunda brachii.

Dem M. anconaeus longus und medialis liegt medialwärts der breite Teil des M. tensor fasciae antibrachii in Form einer breiten, dunkelroten, ca. $1^1/_2$—$2^1/_2$ cm dicken Fleischplatte, deren Fasern fusswärts verlaufen, an. Er stösst oralwärts an das Armbein und reicht aboralwärts bis zum freien Rande des M. anconaeus longus und aboral von diesem bis an die Haut. An seiner lateralen Fläche verläuft nahe seinem oralen (Armbein-) Rande der mittelstarke N. ulnaris und die 3—4 mm dicke A. collateralis ulnaris superior (Fig. 15 l und b), an seiner medialen Fläche in gleicher Richtung und unter der Fascie der dünne N. cutaneus internus des N. ulnaris, in der Regel mit einem schwächeren Aste der A. collateralis ulnaris superior (cf. Fig. 5). Auf den M. tensor fasciae antibrachii folgt medialwärts die Fascie (s. S. 7) und dann die gewaltige Masse der Brustmuskeln (die Portio humeralis des M. pectoralis minor und die Portio

Digitized by Google

sterno-costalis des M. pectoralis major; beide zeigen im übrigen noch dasselbe Verhalten, wie S. 47 geschildert.

Die Brustmuskeln liegen (Fig. 15) fusswärts an der ganzen medialen Seite des Armes und zwar sowohl in der ganzen aboralen, als auch oralen Armgegend. Sie bedecken von hier aus natürlich auch die Gefässe und Nerven.

In kurzer Uebersicht gestalten sich die Lageverhältnisse der aboralen Armgegend, soweit es sich um Haut, Muskeln und Fascien handelt, wie folgt:

Es folgen von der lateralen nach der medialen Seite:

1. Im proximalen (oberen) Drittel (cf. Fig. 13): α) Dicht am Humerus: I. Haut mit Schulterhautmuskel und Fascie, II. M. deltoideus und M. teres minor, III. M. anconaeus lateralis, IV. M. brachialis internus, V. M. teres major mit latissimus dorsi, VI. grosse Gefässe und Nerven, endlich VII. Brustmuskeln. β) Entfernter (aboral) vom Humerus: I. Haut mit Fascie und Hautmuskel, II. M. anconaeus longus und M. tensor fasciae antibrachii, III. M. latissimus dorsi mit teres major, IV. Brustmuskeln.

2. In der Mitte des Armes (cf. Fig. 14): I. Haut mit Hautmuskel und Fascie, II. M. anconaeus lateralis und longus und M. tensor fasciae antibrachii (der sich noch auf die mediale Fläche des letzteren erstreckt), III. M. brachialis internus und M. anconaeus medialis (die beide nur unter dem M. anconaeus lateralis und am Humerus liegen), IV. Gefässe und Nerven, V. Mm. pectorales.

3. Im distalen (Vorarm-) Drittel (cf. Fig. 15): I. Haut mit Hautmuskel und Fascie, II. M. anconaeus lateralis und caudal von ihm M. anconaeus longus, III. M. anconaeus parvus und IV. M. anconaeus medialis (die beide nur unter dem M. anconaeus lateralis liegen), V. M. tensor fasciae antibrachii, VI. Mm. pectorales.

Die **laterale** Fläche des Armbeines ist im wesentlichen von Muskeln bedeckt, die teils zur oralen, teils zur aboralen Armregion gehören und hier bis zu einem gewissen Grade zusammenstossen. Gegen das proximale (Schulter-) Ende des Armbeins hin liegt (cf. Fig. 13) ein Teil des M. sterno-cleido-mastoideus, des M. deltoideus und teres minor, gegen die Mitte des Armes und das distale (Vorarm-) Ende hin (Fig. 14 und 15) der Anfang des M. anconaeus lateralis und der Hauptabschnitt des M. brachialis internus und am aboralen Rande des letzteren der starke Hauptstamm des N. radialis.

Die auf der **medialen** Seite des Armbeines liegenden Muskeln, Gefässe und Nerven gehören ebenfalls teils zur oralen, teils zur aboralen Armregion. Schulterwärts liegt (cf. Fig. 13) am Humerus der M. coracobrachialis und zwischen beiden die ca. 5 mm starke A. circumflexa humeri anterior und der relativ dünne N. musculo-cutaneus. Am aboralen Rande des Humerus und an der medialen Fläche der Endabschnitte des M. teres major und latissimus dorsi verlaufen die 12—14 mm dicke A. (und V.) brachialis, der starke N. medianus, ulnaris und radialis

Digitized by Google

(s. auch Fig. 1). Medialwärts davon folgen die Brustmuskeln. In der Mitte des Armes (cf. Fig. 14) liegt direkt am Knochen noch ein kleiner Teil des M. coraco-brachialis und des M. anconaeus medialis; auf diesen verlaufen, jetzt also rein medial am Armbeine, die nur noch 10—12 mm dicke A. (und V.) brachialis mit dem N. medianus und ulnaris (s. auch Fig. 1); dann folgen wieder die Brustmuskeln. Im distalen (unteren) Drittel (cf. Fig. 1 und 15) sind die A. (und V.) brachialis (die noch 8—10 mm stark ist) und der N. medianus an den oro-medialen Rand des Armbeins gerückt und der N. ulnaris hat sich aboralwärts gewendet, sodass an der medialen Seite des Armbeins nur die ca. 5 mm dicke A. collateralis ulnaris superior mit ihren Aesten und die Gland. cubitales liegen und dann direkt die Brustmuskeln folgen. Nur von der aboralen Seite her schiebt sich zwischen Knochen und Brustmuskeln noch ein kleiner Abschnitt des M. tensor fasciae antibrachii ein.

D. Die Gegend des Vorarmgelenkes (Ellenbogengegend).

Allgemeines und äussere Besichtigung. Die Ellenbogengegend mit dem Vorarmgelenk umfasst das distale (untere) Ende des Armes und das proximale (obere) Ende des Unterarmes. Wir rechnen mit anderen Worten in der topographischen Anatomie zu dieser Gegend das Gelenk zwischen Armbein und Vorarm mit allen dieses Gelenk umgebenden Weichteilen. Das Vorarm-Gelenk stellt ein vollkommenes Wechselgelenk dar, das infolge seiner anatomischen Einrichtung (starke Seitenbänder, die in einander greifenden Erhöhungen und Vertiefungen der Gelenkflächen, das Vorspringen des Proc. coronoideus der Ulna) nur und allein reine Wechselbewegungen zulässt.

Als Grenze gegen den Arm wird die (S 34) erwähnte, durch den Ellenbogenhöcker gezogene Horizontale angenommen; die distale (untere) Grenze wird durch eine Horizontale bezeichnet, die direkt unter dem durch die äussere Haut deutlich durchfühlbaren lateralen Bandhöcker des Radius gezogen wird. — Die Gegend hebt sich schon äusserlich beim lebenden Tiere deutlich ab; namentlich ist es der Ellenbogenhöcker, welcher scharf hervorspringt. Auch markiert sich die Grenze zwischen Humerus und Radius, also das eigentliche Armbein-Speichengelenk, an der lateralen Seite ungefähr durch eine zwischen Arm und Vorarm verlaufende, seichte Quervertiefung. — Radius und Humerus bilden einen Winkel von 135—140°.

Das Endstück der Ulna ist, soweit es das Armbein-Speichengelenk proximal (schulterwärts) überragt, mit dem Armbeine muskulös verbunden; zwischen beiden befindet sich der M. anconaeus parvus und ein

Digitized by Google

kleiner Teil des M. anconaeus lateralis und medialis. Im übrigen liegt das Endstück der Ulna zum Teil direkt unter der Haut und der Fascie, zum Teil ist es auch von Muskeln bedeckt. Ausser den Endteilen einiger Armmuskeln finden wir in der Ellbogengegend besonders die Anfänge von den am Vorarm gelegenen Muskeln der Hand (des Vorderfusses), und zwar liegen im allgemeinen lateral und dorsal (vorn) die Anfänge der Strecker und medial und volar (hinten) die Anfänge der Beuger.

Bänder des Armbein-Speichengelenkes. 1. Das Kapselband befestigt sich in der Umgebung der Gelenkflächen an Humerus, Radius und Ulna. An der Beugeseite ist es durch schräge Faserzüge (schiefes Band) verstärkt; an der Streckseite (zwischen den beiden Armbeinknorren) bildet es Blindsäcke. 2. Das laterale (ulnare) und mediale (radiale) Seitenband gehen je von dem entspr. Bandhöcker des Humerus zu dem des Radius. Das erstere (Fig. 3 c) ist kurz, stark und scharf abgesetzt; das letztere (Fig. 11) ist schwächer, nicht so scharf begrenzt und teilt sich nahe dem Radius in zwei nur unvollkommen von einander geschiedene Schenkel. — **Die Verbindung der Ulna mit dem Radius** geschieht durch das laterale und mediale Querband (Lig. transvers. lat. et med. ulnae et radii) und das Zwischenknochenband (Lig. interosseum). Alle 3 bestehen aus kurzen Bandfasern, die sich zwischen Radius und Ulna (lateral, mitten und medial) ausspannen.

Die **äussere Haut** umzieht die Ellenbogengegend rund herum. Sie ist in der Gegend proximal vom Radiobrachialgelenk an der medialen Seite am schwächsten und an der Streckseite (Ulnarseite) am stärksten. Eine mittlere Stärke besitzt sie an der Beugeseite und an der lateralen Fläche. An dem proximalen Radiusende ist sie rundum fast gleich stark. In der Submucosa findet man an der Streck-(hinteren) Fläche des Ellbogenhöckers sehr häufig eine wallnuss- bis apfelgrosse Bursa mucosa subcutanea; eine zweite derartige Bursa findet man bisweilen über dem lateralen Bandhöcker des proximalen Endes des Radius. Unter der Haut liegt eine mehrschichtige Fascie (Uebergangsteil der Schulter- Arm- und Unterschulterfascie in die Vorarmfascie, das nähere darüber s. diese); an der lateralen Seite findet man in der Regel zwischen Haut und Fascie noch die Ausstrahlung des Schulterhautmuskels. Im übrigen gestalten sich die Lageverhältnisse, wie folgt:

An der **lateralen** Seite des Armbeinspeichengelenkes finden wir (cf. Fig. 16 und 17) unter der Fascie und der Haut zunächst die lateralen Bandhöcker des Armbeines und der Speiche und zwischen beiden in Form eines 2—3 cm breiten, verschwommenen Längsstranges das starke laterale Seitenband (Fig. 16o), welches den Knochen und dem Kapselbande aufliegt. Sowohl die Bandhöcker, als das Seitenband lassen sich durch die Haut hindurchfühlen. Aboral (volar) vom lateralen Seitenbande liegt unter der hier sehr starken Fascie der platte, zum Teil sehnige, von der Fascie locker umhüllte und von einer dünnen Eigenaponeurose überzogene Anfangs-

Digitized by Google

teil des M. extensor carpi ulnaris (Fig. 18$_3$; Fig. 16 n, n'; Fig. 17), der schmal am Epicondylus des Humerus entspringt und sich fusswärts allmählich bis auf 4 cm verbreitert. Sein aboraler Rand ist bei mageren Tieren durch die Haut durchzufühlen. Unter ihm befindet sich ein ungefähr wallnussgrosser Schleimbeutel, der häufig durch eine 1,5—2 cm breite Querspalte mit dem Ellbogengelenk in Verbindung steht. Im

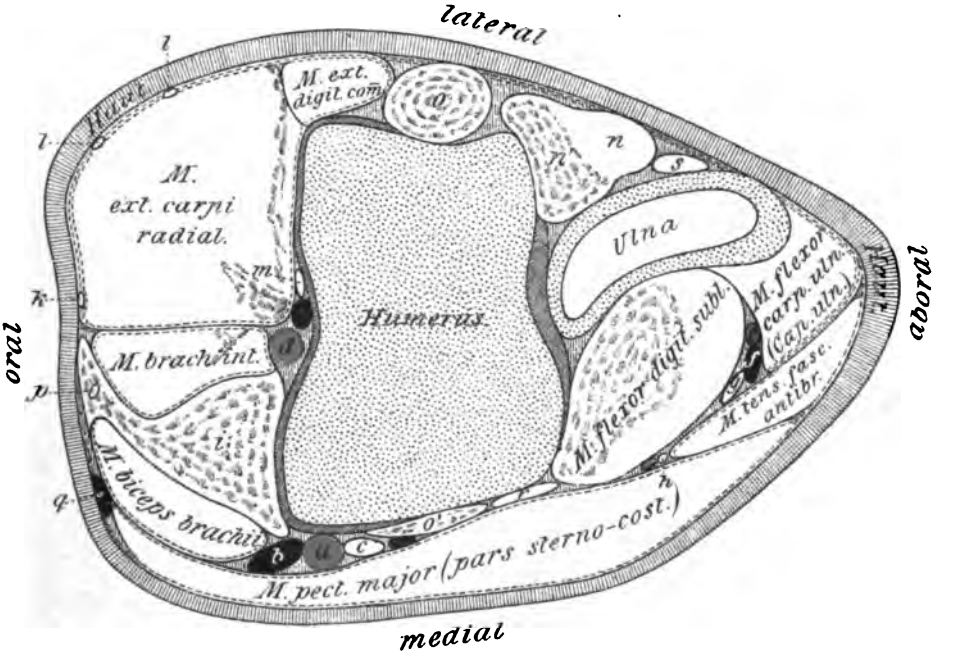

Fig. 16. Gefrier-Querschnitt durch den Arm. Der Schnitt ist quer durch das distale (untere) Ende des Armbeins geführt, sodass die Gelenkwalze des letzteren getroffen ist. Die Schnittrichtung giebt die in Fig. 6 mit 7 bezeichnete Linie an. Die Abbildung zeigt die proximale (obere) Fläche der in Fig. 6 mit g bezeichneten Scheibe.

Aus Versehen ist der volar an der Ulna liegende Muskel als **M. flexor carp. uln. (Cap. uln.)** bezeichnet, während es in Wirklichkeit der **M. ulnaris volaris (Caput ulnare des M. flexor digitor. profundus)** ist.

a A. und b V. brachialis, c N. medianus, d A. collateralis radialis inf. mit der entspr. Vene, e A. collateralis ulnaris sup., f die entspr. Vene, g N. ulnaris, h N. cutaneus int. des N. ulnaris mit dem entspr. Aste der A. collateralis ulnaris, i Endsehne des M. biceps brachii, k N. cutaneus humeri vom N. axillaris, l, l Nn. cutanei superiores externi vom N. radialis, m N. radialis, n M. extensor carpi ulnaris, der zum Teil sehnig entspringt (bei n'), o laterales und o' mediales Seitenband des Humero-Radialgelenkes, p N. cutaneus externus vom N. medianus, q V. cephalica humeri, r sehniger Ursprungsteil des M. flexor carpi radialis, s Endabschnitt des M. anconaeus parvus.

An der oralen und aboralen, sowie zum Teil an den beiden seitlichen Flächen des Humerus ist die Gelenkkapsel geöffnet; diese Stellen sind dunkel schraffiert. In der Scheibe liegt das Vorarmgelenk.

Digitized by Google

übrigen deckt der Muskel mit seiner medialen (Unter-) Fläche die Ulna und die Gelenkkapsel. Oral (dorsal, nach vorn) vom Seitenbande liegt unter der Fascie der Ursprungsteil des M. extensor digitorum communis (Fig. 18_4; Fig. 16 und 17), der 3—4 cm breit ist, auch am Epicondylus lateralis des Humerus entspringt und fusswärts gerichtet ist und die Knochen und das Kapselband bedeckt. Die Vorarmfascie verschmilzt zum Teil mit seinem Perimysium zu einer Eigenaponeurose. An ihn reiht sich oralwärts der Ursprungsteil des M. extensor carpi radialis (Fig. 18_1; Fig. 16 und 17) an, der zwar lateral die Fascie und die Haut berührt, im übrigen aber zum grössten Teil an der Beugefläche (s. diese) liegt, wo er ebenfalls nur von der Fascie und der Haut bedeckt ist. Er reicht etwas weiter schulterwärts als der M. extensor digitorum communis; die Fascie verschmilzt zum grossen Teil mit dem Perimysium externum des Muskels. Vom M. extensor digitorum communis ist er durch ein Fascienblatt getrennt. Zwischen beiden Muskeln befindet sich oberflächlich eine Längsrinne, die bei ganz mageren Tieren auch durch die Haut bemerkbar ist.

Beugeseite (orale Seite). An der oralen (Beuge-) Seite des Armbein-Speichengelenkes liegt unter der Haut die hier ganz besonders starke Vorarmfascie; zwischen beiden verlaufen verschiedene dünne Hautnerven (Nn. cutanei superiores externi des N. radialis, Zweige des N. cutaneus humeri des N. axillaris und des N. cutaneus externus des N. medianus; Fig. 16 l, k, p und Fig. 17 l, l) und starke Hautvenen (V. cephalica, mediana und salvatella, Fig. 17 m und n); das Nähere hierüber siehe unten (vergl. auch Fig. 21). Unter der Fascie liegen an der Beugeseite lateralwärts der flach gewölbte Anfangsteil des M. extensor carpi radialis (Fig. 16 und 17), welcher noch auf die laterale Seite des Gelenkes ragt (s. dort) und lateral und oral auf eine Breiten-Ausdehnung von 7—9 cm die Fascie, die zum Teil mit seinem Perimysium verschmilzt, und die Haut berührt. Seine Fasern verlaufen im Bogen von der lateralen Muskelleiste des Humerus nach der Streck- (vorderen) Seite des Radius. Auf seiner Oberfläche befinden sich zwischen Fascie und Haut dünne Nn. cutanei superiores externi (Fig. 16 l l) und der dünne N. cutaneus humeri (Fig. 16 k). Soweit der Muskel am Radius liegt, verläuft ausserdem auf seiner Oberfläche nahe seinem medialen Rande die schwächere V. salvatella und an letzterem selbst die starke V. cephalica antibrachii (cf. Fig. 21). An den M. extensor carpi radialis schliesst sich medialwärts der $2^1/_2$ bis $3^1/_2$ cm breite, von der Fascie rundum locker umscheidete, dunkelrote, rein fleischige, vorarmwärts sich zuspitzende M. brachialis internus (Fig. 16 und 17) an, der schräg fusswärts und medial gerichtet ist, an seiner Oberfläche flach gewölbt erscheint und an seiner Unterfläche in der Regel

Digitized by Google

einen oralen, haselnussgrossen Schleimbeutel besitzt. Medial von diesem Muskel liegt der rundliche, vorarmwärts sich ebenfalls zuspitzende M. biceps brachii (Fig. 16), der stark sehnig am Radius endet. Er ist derb, fest, stark sehnig durchsetzt, von einer dicken Eigenaponeurose umgeben und einem doppelten Fascienblatt (s. S. 36) umscheidet und stösst in einer Breiten-Ausdehnung von 3—4 cm an die Haut. Bei mageren Tieren lässt er sich durch die Haut hindurch fühlen. An der Knochenfläche desselben findet man öfter einen ca. 4—5 cm langen Schleimbeutel. Die drei genannten, an der Beugeseite befindlichen Muskeln liegen sämtlich mit ihrer Oberfläche an der Fascie und der Haut. Medialwärts reiht sich an den M. biceps brachii noch der M. pectoralis major (Fig. 16 und 17) als ein platter, fleischroter, längsfaseriger, $1^1/_2$—2 cm dicker Muskel an. Zwischen dem M. biceps brachii und dem M. brachialis internus verläuft zwischen Haut und Fascie die starke V. cephalica antibrachii; dieselbe nimmt die auf dem M. extensor carpi radialis verlaufende, schwächere V. salvatella auf und giebt die starke V. mediana ab, welche die mediale Fläche des Biceps-Endes in aboraler und proximaler Richtung kreuzt. Nach Abgabe der V. mediana läuft die V. cephalica antibrachii als Vena cephalica humeri weiter schulterwärts und tritt in die seitliche Brustfurche (cf. Fig. 21 y y' z, z') (Abweichungen von dem geschilderten Verhalten sind nicht selten). Ausserdem tritt zwischen dem M. brachialis internus und M. biceps brachii in der Höhe des Gelenkes der dünne N. cutaneus externus des N. medianus (Fig. 21_1)an die Oberfläche, durchbohrt die Fascie und gelangt, indem er sich in mehrere Zweige spaltet, an den Vorarm (s. dort). Unter den genannten Muskeln: M. brachialis internus und extensor carpi radialis liegen direkt an der Gelenkkapsel der starke N. radialis und die hier 3—4 mm dicke A. (und V.) collateralis radialis inferior und zwar liegen sie am distalen Humerusende (Fig. 16 m und d) fast genau in der Mitte zwischen dem M. extensor carpi radialis und brachialis internus; von hier aus wenden sie sich fusswärts und etwas lateral, sodass sie am proximalen Vorarmende unter dem M. extensor carpi radialis und extensor digitorum communis liegen (Fig. 17 e, e' f). — Im übrigen decken die an der Beugeseite gelegenen Muskeln (M. extensor digitorum communis und extensor carpi radialis, brachialis internus und biceps brachii) die Gelenkkapsel und die Knochen.

Mediale Fläche. An der medialen Seite des Armbein-Speichengelenkes liegt unter der Haut zunächst die dünne Fascie und darunter der breite Endteil des M. pectoralis major (Vorarmportion, Fig. 16 und 17); derselbe bildet eine $1^1/_2$—2 cm dicke und 15—20 cm breite Fleischplatte, deren Fasern fusswärts verlaufen.

Digitized by Google

Am distalen Ende der Ellbogengegend geht der Muskel in seine Fascie aus, die mit der Vorarmfascie verschmilzt. Er erstreckt sich noch auf die volare Seite als oberflächlichste Muskellage und bedeckt hier den M. flexor carpi radialis und ulnaris und einen Teil des M. flexor digitorum sublimis.

Unter dem M. pectoralis major befindet sich eine ziemlich starke Fascie und unter dieser ungefähr in der Mitte das der Kapsel anliegende, mediale, verhältnismässig dünne Seitenband (Fig. 16 o') und der mediale

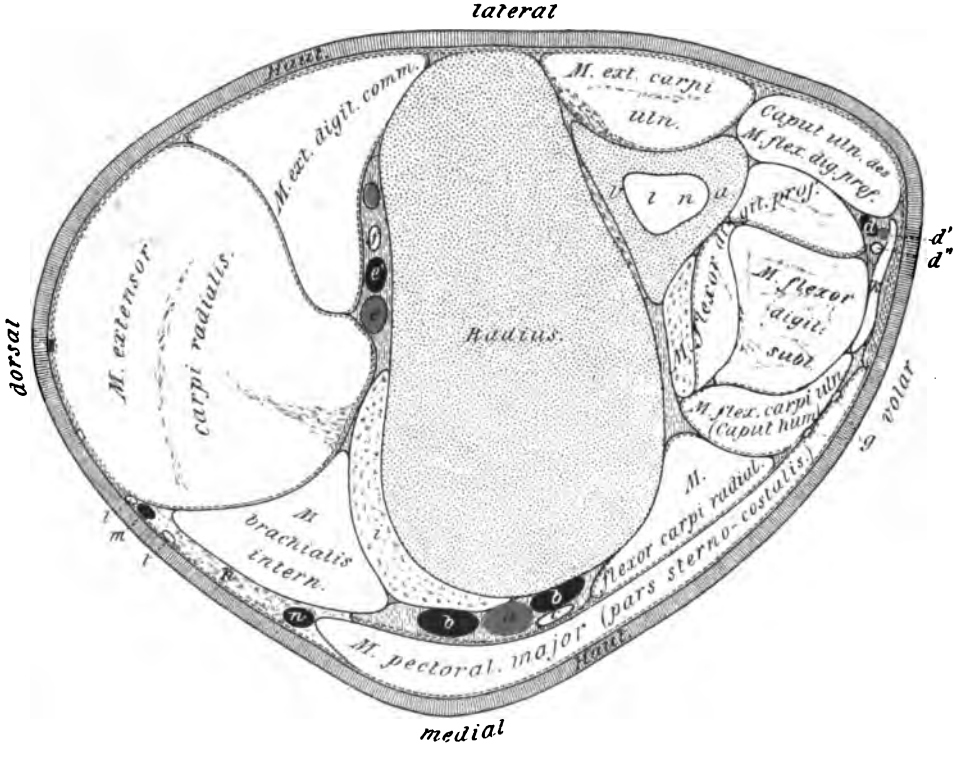

Fig. 17. Gefrier-Querschnitt durch den Vorarm. Der Schnitt ist durch das proximale (obere) Ende des Radius, ganz nahe dessen Gelenkfläche und im rechten Winkel zu seiner Längsachse geführt. Die Schnittrichtung giebt die auf Fig 6 mit 8 bezeichnete Linie an. Die Abbildung zeigt die proximale (obere) Fläche der in Fig. 6 mit h bezeichneten Scheibe.

a A. brachialis, b, b Vv. brachiales, c N. medianus, d V. und d' A. collateralis ulnaris sup., d'' N. ulnaris, e A. und e' V. collateralis radialis inf., f N. radialis, g Zweige des N. cutaneus internus vom N. ulnaris, h sehniges Unterstützungsband, welches vom M. brachialis internus und biceps brachii zum M. ext. carpi radialis geht, i sehniges Gewebe, das zum Teil noch der Endsehne des M. biceps brachii angehört, k Caput ulnare des M. flexor carpi ulnaris, l, l Zweige der N. cutaneus externus vom N. medianus, m V. salvatella, n V. cephalica antibrachii.

Vom M. flexor digitorum profundus sind auf diesem und den nächstfolgenden Schnitten alle 3 Köpfe zu sehen. Dieselben sind jedoch zum Teil mit einander verschmolzen, ebenso teilweise der laterale Kopf mit dem Flexor digitorum sublimis.

Digitized by Google

Bandhöcker des Humerus und Radius, oral (nach vorn) von dem medialen Seitenbande resp. zwischen ihm und dem Ende des M. biceps brachii liegen direkt an der Gelenkkapsel die hier 7—9 mm dicke A. und die nicht selten doppelte V. brachialis und der starke N. medianus, welch' letzterer starke Rami musculares abgiebt. Die Lage des Nerven wechselt etwas; in der Regel liegt er am aboralen Rande der Arterie (Fig. 16 c), manchmal aber auch am oralen oder medialen Rande derselben; manchmal ist eine doppelte V. brachialis vorhanden, sodass die Arterie zwischen beiden liegt, dann verläuft der Nerv bisweilen sogar am oralen Rande der oralen Vene (Fig. 21 t). Die Gefässe sind durch den M. pectoralis major und die Haut hindurch zu fühlen. Die Arterie und der Nerv liegen hier so oberflächlich, dass die erstere sich bequem zum Pulsfühlen, der letztere bequem zum Durchschneiden eignet, denn im letzteren Falle hat man nacheinander nur die Haut, den dünnen M. pectoralis major s. superficialis und die Fascie zu durchschneiden (über diese Durchschneidung des N. medianus s. Peters: Adams Wochenschrift 1886, S. 190 und Hering's Operationslehre 1891, S. 651.) Aboral (nach hinten) von dem medialen Seitenbande liegt der zum Teil sehnige Anfangsteil des M. flexor carpi radialis (Fig. 16 r; Fig. 17), der schmal am Beugeknorren des Armbeins entspringt und sich fusswärts allmählich bis auf 4 cm verbreitert. An seiner Unterfläche befindet sich ein ungefähr wallnussgrosser, in der Regel mit der Gelenkkapsel kommunizierender Schleimbeutel, der sich noch auf die Unterfläche des M. flexor carpi ulnaris erstreckt. Im übrigen deckt der Muskel die Knochen und die Gelenkkapsel. Der Muskel erstreckt sich noch auf die aborale Fläche und ist deshalb auch dort erwähnt (s. S. 59.)

Streckseite (aborale Seite). Aboral von dem Humeroradialgelenk und aboral vom distalen Humerusende liegt das proximale Endstück der Ulna, welches in der Höhe des Gelenkes direkt an den Humerus und Radius nahe der Medianebene anschliesst. Mit dem Humerus ist es muskulös verbunden (s. S. 51). An der lateralen und volaren Seite liegt es zum Teil direkt an der Haut und der Fascie und ist hier natürlich deutlich durchzufühlen. Im übrigen wird es von muskulösen und sehnigen Endabschnitten und von Anfangsteilen starker Muskeln umfasst. — Diejenigen Muskeln, welche das freie Ende der Ulna umfassen und dasselbe mit dem distalen Humerusende verbinden, sind: der M. anconaeus lateralis, longus, medialis und parvus und eventuell der M. tensor fasciae antibrachii. Von diesen liegt an der lateralen Seite unter der Haut, den Ausstrahlungen des Schulterhautmuskels und der Fascie der von einer glänzenden Eigenaponeurose überzogene M. anconaeus lateralis (Fig. 10_{10}), aboral liegt unter der Haut und der Fascie der ebenfalls stark sehnig überzogene M. anconaeus longus (Fig. 10_8), unter dessen Endteil ein $2^1/_2$—3 cm

Digitized by Google

langer Schleimbeutel sich befindet, und medialwärts der eine 11—13 cm breite, 2—2½ cm dicke, dunkelrote, längsfaserige Fleischplatte bildende M. tensor fasciae antibrachii (Fig. 4_9; Fig. 16). Derselbe stösst jedoch nur mit seinem aboralen Rande an die Haut, im übrigen schiebt sich zwischen ihn und diese der M. pectoralis major (Pars sterno-costalis) (Fig. 16) ein. Der erstere geht in der Höhe des Armbein-Speichengelenkes in eine Aponeurose aus, die teils an der Ulna sich inseriert, grösstenteiles aber in die Vorarmfascie übergeht. An der Unterfläche des Muskels trifft man manchmal einen kleineren Schleimbeutel, ausserdem verläuft an dieser Fläche die hier 3—4 mm dicke A. (und V.) collateralis ulnaris superior und der mittelstarke N. ulnaris, während an der medialen Fläche des Muskels der dünne N. cutaneus internus liegt (Fig. 16). Lateral von dem M. tensor fasciae antibrachii befindet sich zwischen dem Armbein und dem M. anconaeus longus der Endabschnitt des schmalen M. anconaeus medialis, der an seiner Insertion ebenfalls bisweilen einen kleineren Schleimbeutel unter sich hat, und direkt auf der medialen Fläche der Ulna der Anfangsteil des M. ulnaris volaris. (Medialwärts stösst an den M. tensor fasciae antibrachii natürlich der M. pectoralis major an (Fig. 16), der von der Haut bedeckt wird). In der Tiefe zwischen den erwähnten Muskeln liegt der M. anconaeus parvus (Fig. 12_{12}); er füllt den Raum zwischen dem distalen (unteren) Humerusende und der Ulna aus und bedeckt die Gelenkkapsel. Er wird von den genannten Muskeln vollkommen eingeschlossen, nur lateralwärts stösst er nahe dem Bandhöcker des Armbeines mit einem schmalen, 1—2 cm breiten Streifen direkt an die mehrblättrige, ihn locker überziehende, sehr starke Fascie und die Haut (Fig 10_{12}). Ausser diesen Muskeln finden wir noch eine Reihe anderer Muskeln, welche die Ulna umlagern, resp. seitlich zwischen ihr und dem Armbein-Speichengelenke, also aboral an letzterem, liegen. Sie sind Anfangsteile von Beugern des Fusses. Die genaueren Verhältnisse gestalten sich von der lateralen zur medialen Seite wie folgt:

Lateralwärts finden wir zwischen Ulna und dem Armbein-Speichengelenk den Anfangsteil des M. extensor carpi ulnaris (Fig. 19_3; Fig. 16 n n′ und Fig. 17); derselbe stösst oralwärts an das laterale Seitenband, sodass er auch zur lateralen Seite des Humero-Radialgelenks gerechnet werden kann und dort beschrieben ist (s. S. 53). Volar (nach hinten) von ihm befindet sich, der Ulna aufliegend, der längsfaserige M. ulnaris volaris (Caput ulnare des M. flexor digitorum profundus) (Fig. 19_8; Fig. 16 und 17), welcher ungefähr in der Höhe des Gelenkes resp. noch etwas weiter schulterwärts von der lateralen Ulnafläche, die proximal von ihm nur unter der Haut liegt, entspringt, von einer Eigenaponeurose überzogen ist und lateral und volar auf 4—5 cm Breitenausdehnung die starke

Digitized by Google

Vorarmfascie und die Haut berührt. Diese beiden Muskeln, von denen jeder locker von der Fascie umhüllt ist, bilden also die oberflächlichste laterale Lage.

Medialwärts von ihnen liegt in zweiter Lage die Ulna und volar von dieser und medial von dem M. ulnaris volaris zunächst ein Kopf des M. flexor digitorum profundus (Fig. 17) und volar von diesem an der starken Vorarmfascie und der Haut das dünne, nur wenige Millimeter dicke, 1½—2 cm breite, zum Teil sehnige, längsfaserige Caput ulnare des M. flexor carpi ulnaris (Fig. 17 k), welches ebenfalls an der Ulna entspringt und lateralwärts die ca. 2 mm dicke A. (und V.) collateralis ulnaris superior und den N. ulnaris, die zwischen ihm und dem tiefen Zehenbeuger und dem M. ulnaris volaris liegen, bedeckt.

In dritter Lage folgen (s. Fig. 17) in der Tiefe, an der Ulna und dem Radius resp. der Gelenkkapsel gelegen, der Anfangsteil des M. flexor digitorum profundus und oberflächlich der sehnig durchsetzte, 4—5 cm breite, von einer dünnen Eigenaponeurose überzogene, am Beugeknorren des Armbeins entspringende Anfangsteil des M. flexor digitorum sublimis, der volarwärts die Haut nicht erreicht, sondern von dieser durch das Caput ulnare des M. flexor carpi ulnaris getrennt wird. Der Anfangsteil des M. flexor digitorum profundus, der ebenfalls von dem Beugeknorren des Armbeins entspringt, ist zum grossen Teile noch sehnig und schiebt sich mit einem seiner Köpfe zwischen den M. ulnaris volaris und den M. flexor digitorum sublimis ein, sodass er oberflächenwärts bis an das dünne Caput ulnare des M. flexor carpi ulnaris reicht und nur durch dieses auf ca. 1 cm Breite von der Fascie und der Haut geschieden wird (Fig. 17). Zwischen diesem Teile und dem Caput ulnare des M. flexor carpi ulnaris verlaufen die oben erwähnten A. und V. collateralis ulnaris superior und der N. ulnaris. An seiner Unterfläche besitzt der M. flex. digit. prof. in der Regel einen rundlichen, wallnussgrossen, bisweilen mit der Gelenkkapsel communicierenden Schleimbeutel, der sich noch auf die Unterfläche des M. flexor carpi ulnaris erstreckt.

In vierter Lage folgt der Ursprungsteil des sehnig durchsetzten M. flexor carpi ulnaris (caput humer.) (Fig. 17). Derselbe ist von einer glänzenden, dünnen Eigenaponeurose überzogen und entspringt sehnig am Beugeknorren des Armbeines und verbreitert sich dann bald bis auf ca. 4 cm. An seiner Unterfläche besitzt er einen rundlichen, wallnussgrossen Schleimbeutel, der bisweilen mit der Gelenkkapsel, die der Muskel bedeckt, communiciert und sich noch auf die Unterfläche des M. flexor digitorum profundus (s. oben) erstreckt.

In fünfter Lage folgt alsdann der Anfangsteil des platten, roten, fusswärts gerichteten M. flexor carpi radialis (Fig. 17; Fig. 19₂).

Digitized by Google

Derselbe liegt dorso-medial (nach vorn und innen) vom M. flexor carpi ulnaris, am medio-volaren Rande des Radius. Er erstreckt sich auf die mediale Seite des Armbein-Speichengelenks und ist dort ausführlicher beschrieben (s. S. 57). Die beiden letztgenannten Muskeln (M. flexor carpi ulnaris und radialis) erreichen medio-volar die Haut nicht, weil sich hier zwischen sie und die Haut der ca. 1 cm dicke, fleischrote, längsfaserige M. pectoralis major (pars sterno-costalis) (Fig. 17) einschiebt, der noch auf die mediale Fläche des Armbein-Speichengelenkes reicht (s. dort) und an der distalen Grenze der Ellbogengegend in seine Fascie ausgeht, die mit der Vorarmfascie verschmilzt. An seiner Unterfläche befindet sich ein starkes Fascienblatt, das zur Vorarmfascie gehört (s. S. 62) und die beiden genannten Muskeln locker überzieht. Ausserdem verlaufen an der Unterfläche des Muskels (zwischen ihm und dem M. flexor carpi ulnaris) 2—3 schwache Aeste des N. cutaneus internus des N. ulnaris (Fig. 17 g g), welche am Uebergange des Muskels in seine Fascie die letztere durchbohren und an die Oberfläche treten (s. Vorarm).

Armwärts schiebt sich zwischen M. pectoralis major und den Beugeknorren (resp. das distale Ende) des Armbeins noch der auf S. 13 beschriebene M. tensor fasciae antibrachii ein, der bisweilen noch einen ganz geringen Teil des M. flexor carpi ulnaris und des M. flexor digitorum sublimis deckt (s. Fig. 16).

An der Haut und der Fascie der Streck- (aboralen) Seite liegen also (cf. Fig. 17) lateral der M. extensor carpi ulnaris und der M. ulnaris volaris, volar das Caput ulnare des M. flexor carpi ulnaris und medial der M. pectoralis major. Unter dem letzteren liegt der M. flexor carpi radialis (oral) und der M. flexor carpi ulnaris (Caput humer.); unter dem Caput ulnare des M. flexor carpi ulnaris befindet sich der M. flexor digitorum sublimis und lateralwärts ein schmaler Teil des M. flexor digitorum profundus. Derselbe schiebt sich zwischen M. flexor digitorum sublimis und den M. ulnaris volaris ein; der übrige Teil des M. flexor digitorum profundus liegt in der Tiefe unter dem M. flexor digitorum sublimis an dem Knochen.

Aus der gegebenen Beschreibung geht hervor, dass das Armbein-Vorarmgelenk an allen Seiten geschützt ist und zwar am besten an der Beuge- und Streckseite, etwas weniger gut an der lateralen und medialen Seite (cf. Fig. 16).

E. Der Vorarm.

(Unterarm; Antibrachium).

Allgemeines und äussere Besichtigung. Der Vorarm erstreckt sich für die topographische Anatomie von der unteren Grenze des Vorarmgelenks (s. S. 51) bis nahe an das untere Ende des Radius und zwar bis zu einer Horizontalen, die direkt über dem durch die Haut durchfühlbaren Bandhöcker am distalen Radiusende gezogen wird; soweit das letztere die

Digitized by Google

Bandhöcker umfasst, gehört es zur Vorderfusswurzel. Die knöcherne Grundlage des Vorarmes (Unterarmes) bilden die Speiche und das Ellenbogenbein, von denen das letztere nur im proximalen (oberen) Drittel des Vorarms in Betracht kommt.

Der Vorarm (Unterarm) ist mehr oder weniger cylindrisch, läuft aber gegen das Carpalgelenk (Vorderfusswurzel) zu, wird also hier dünner, sodass er bis zu einem gewissen Grade die Gestalt eines stumpfen Kegels hat. Es kommt dies daher, dass die am Vorarm liegenden Muskeln fusswärts sich allmählich verjüngen und schliesslich in ihre Sehnen ausgehen. Von den beiden Knochen markiert sich der Radius an der medialen und fusswärts stellenweise auch an der dorsalen (vorderen) Fläche für das Auge und das Gefühl, weil er hier direkt unter der Haut liegt.

An der lateralen Fläche der Vorarmgegend bemerkt man in der distalen (unteren) Hälfte eine flache, ziemlich breite Längsgrube, in deren Mitte sich, besonders bei Kontraktion der betr. Muskeln, ein schwach gewölbter, schmaler Längsstrang (Sehne des M. extensor digiti minimi) (s. Fig. 18_5) abhebt.

Oralwärts (nach vorn) wird die Gesammtgrube durch einen fusswärts verlaufenden, ca. $2^1/_2$—3 cm breiten Strang (Sehne des M. extensor digitorum communis) (s. Fig. 18_4) begrenzt. An ihn reiht sich dorsomedial (nach vorn und innen) eine zweite Längsvertiefung an, die am Uebergange der lateralen zur dorsalen (vorderen) Seite liegt und medialwärts ebenfalls durch einen starken, ca. 3—4 cm breiten, fusswärts gerichteten Strang (Sehne des M. extensor carpi radialis) (s. Fig. 18_1) begrenzt wird. Armwärts verschmälern sich diese Vertiefungen allmählich, sodass sie schliesslich nur noch Furchen, resp. Rinnen bilden.

Volar (nach hinten) von der ersterwähnten flachen Grube findet man zwei, besonders bei der Kontraktion der entspr. Muskeln hervortretende, relativ undeutliche, längsverlaufende Parallelrinnen, von denen die eine (orale) eine Längsvertiefung des M. extensor carpi ulnaris und die andere die Grenze zwischen diesem Muskel und dem M. flexor digitorum profundus resp. dem M. flexor carpi ulnaris angiebt. Ungefähr in der Mitte der medialen Seite findet sich eine nahezu längsverlaufende Rinne oder Furche, die den nur von der Haut bedeckten und daher hier deutlich erkennbaren, flach gewölbten Knochen (Radius) (Fig. 19 b) von dem aboral an ihm gelegenen M. flexor carpi radialis (Fig. 19_2), der ebenfalls durch die Haut fühlbar ist, scheidet. Dorsalwärts (nach vorn) wird der frei liegende Teil des Knochens durch eine zweite Längsrinne gegen den M. extensor carpi radialis (Fig. 19_1) begrenzt. Armwärts convergieren diese beiden Furchen. Zwischen ihnen liegt die längsverlaufende, deutlich sichtbare V. cephalica antibrachii, welche schräg an dem Radius in proximaler

Digitized by Google

und dorsaler Richtung verläuft. Ausserdem bemerkt man an der medialen Seite ungefähr handbreit über dem Carpus die längliche, flache, aus Horn bestehende Kastanie oder Hornwarze.

An der dorsalen (vorderen) Seite hebt sich der fusswärts sich verschmälernde M. extensor carpi radialis (Fig. 18_1) durch zwei seitliche Längsfurchen deutlich ab.

An der volaren (hinteren) Seite lässt sich durch das Gefühl fast genau in der Mittellinie die Grenze zwischen dem M. extensor und flexor carpi ulnaris in Form einer feinen Längsrinne, die besonders nach dem Carpus zu deutlich wird, feststellen.

Die **äussere Haut** überzieht den Vorarm locker, ist also verschiebbar und in Falten zu legen. Ihr liegt die Vorarmfascie an, welche unten näher beschrieben werden soll. Zwischen Haut und Fascie verlaufen Hautnerven und Hautvenen (V. cephalica und salvatella). Die Hautnerven stammen an der volaren (hinteren) und einem Teile der medialen Seite vom N. ulnaris, an der lateralen vom N. radialis und an der dorsalen (vorderen) und zum Teil der medialen vom N. medianus. Daraus geht hervor, dass man bei lokaler Radialislähmung Empfindungslosigkeit der Haut an der lateralen Seite treffen wird. Die Beschreibung der Hautnerven erfolgt bei den einzelnen Regionen. Auf die Fascie folgen die Muskeln, welche sich in zwei Gruppen, eine dorsale und eine volare, sondern lassen. Diese Muskelgruppen erstrecken sich zum Teil auch auf die laterale Radiusfläche, sodass auch diese muskulös bedeckt ist. Die mediale Fläche ist grösstenteiles nicht mit Muskeln belegt, sodass der Radius direkt unter der Haut liegt.

1. **Fascien des Vorarms.** Die Vorarmfascie besteht aus zwei Blättern, a) einem dünnen, superficiellen, kaum in Betracht kommenden Blatte und b) einem tiefen Blatte, der eigentlichen Vorarmfascie (Fascia antibrachialis).

Die eigentliche Vorarmfascie ist sehr stark und weiss-blau glänzend; sie umscheidet den ganzen Vorarm gleich einer Hose und verschmilzt am muskelfreien Teile des Radius mit dem Periost. Sie ist als eine Fortsetzung verschiedener Fascienblätter des Armes zu betrachten, und zwar entsteht sie an der medialen Seite des Vorarmgelenkes aus der dünnen, den M. tensor fasciae antibrachii überziehenden Aponeurose und dessen Endaponeurose, zum Teil auch aus der Endfascie des M. pectoralis major, ferner aus einer sehr starken Aponeurose, welche, vom M. tensor fasciae antibrachii bedeckt, am M. anconaeus medialis, am Armbeine und am medialen Seitenbande, sowie am aboralen (hinteren) Rande des proximalen Ulna-Endstückes entspringt und die A. und V. collateralis ulnaris superior und den N. ulnaris deckt. Diese zwei resp. drei Blätter verschmelzen dicht unterhalb des Gelenkes zum grössten Teile mit einander (die Fascie des M. pectoralis major geht grösstenteiles in das oberflächliche Blatt über).

An der lateralen und dorsalen (vorderen) Seite setzt sich die Fascie zusammen 1. aus einer Fortsetzung der vom M. sterno-cleido-mastoideus stammenden

Digitized by Google

aponeurotischen Ausbreitung, 2. aus einer solchen vom M. biceps stammenden, welche besonders auf der Oberfläche des M. extensor carpi radialis sehr stark ist, 3. aus einer Fortsetzung des tiefen Blattes der Schulterarmfascie, welche noch verstärkt wird durch eine Fortsetzung der Eigenaponeurose des M. anconaeus lateralis. Diese letztere Fascie entspringt (resp. inseriert sich) ausserdem am Umdreher des Armbeines, an dem lateralen Bandhöcker des Humerus und Radius, am lateralen Seitenbande und am proximalen Ulna-Endstück und verschmilzt mit der starken, den M. brachialis internus umkleidenden Fascie. Auch diese Blätter verschmelzen mit einander und vereinigen sich mit der an der medialen Seite entstandenen Fascie zu einer vollkommenen Vorarmscheide. Die Vorarmbinde überzieht die Muskeln locker oder verschmilzt mehr oder weniger mit deren Perimysium; im allgemeinen kann man sagen, dass sie sich den an der dorsolateralen (vorderen und äusseren) Seite gelegenen Streckmuskeln fest, den an der volaren (hinteren) Seite gelegenen Beugemuskeln hingegen lose anlegt; an vielen Stellen ist sie ausserdem ausgesprochen zweiblättrig. Das Genauere findet man bei der Beschreibung der einzelnen Regionen. Nach dem Carpus hin wird die Fascie (mehr auf der dorsalen (vorderen), weniger auf der volaren (hinteren) Seite) im allgemeinen allmählich schwächer.

Die Fascie inseriert sich am Vorarm am medialen Rande resp. an der ganzen frei liegenden, medialen Fläche der Speiche und nahe dem Carpus (indem sie dabei sehr stark wird) noch an der volaren (hinteren) Fläche derselben, ausserdem an der lateralen Speichenfläche, soweit dieselbe zwischen den Sehnen des M. extensor digitorum communis, extensor carpi radialis und extensor digiti minimi an der Haut liegt; sie verschmilzt ferner zum Teil mit der Endsehne des M. flexor carpi ulnaris und M. extensor carpi ulnaris. Sie endet sonach mit den Sehnen dieser Muskeln am Carpus (Os accessorium) und am Metacarpus. Ausserdem verschmilzt sie zum Teil mit dem Unterstützungsbande des M. flexor digitorum sublimis. Sie senkt sich in Form von Zwischenmuskelbändern zwischen folgende Muskeln, die sie auf diese Weise fast scheidenartig umgiebt, ein und inseriert sich an den betreffenden Knochenteilen: zwischen den M. extensor digiti minimi und extensor carpi ulnaris einer- und dem M. extensor digitorum communis andererseits, ferner zwischen letzterem und dem M. extensor carpi radialis und endlich zwischen M. flexor carpi radialis und flexor carpi ulnaris.

Zwischen Haut und Fascie liegen die dünnen Hautnerven und die ziemlich starken Hautvenen und zwar verlaufen im allgemeinen an der Streck- und lateralen Seite die Nn. cutanei superiores externi des N. radialis und der N. cutaneus externus des N. medianus, an der Beuge- und medialen Seite die Aeste des N. cutaneus internus des N. ulnaris. Von den Hautvenen kommen in Betracht die V. cephalica antibrachii und die V. salvatella (über deren Verlauf s. S. 63). Die genauere Lagebeschreibung der einzelnen Nerven und Venen findet man bei der topographischen Abhandlung.

Die am Vorarm gelegenen Muskeln: a) **Muskeln an der dorsalen (vorderen) und lateralen Seite.** Die dorso-laterale Muskelgruppe besteht in der proximalen (oberen) Vorarmhälfte nur aus 3 Muskeln, dem M. extensor carpi radialis, dem M. extensor digitorum communis und dem M. extensor digiti minimi; zu ihnen kommt in der Mitte des Vorarms noch der M. abductor pollicis longus hinzu.

Digitized by Google

Der **M. extensor carpi radialis** (Fig. 18 und 21_1) liegt nahe dem Vorarmgelenk an der lateralen, weiter distal aber vollständig an der dorsalen (vorderen) Fläche der Speiche. Er entspringt am lateralen Epicondylus des Armbeins und an dessen kammartiger, proximaler Verlängerung, verläuft dorsal- (nach vorn) und fusswärts, gelangt an die dorsale Speichenfläche, woselbst auch Fasern an der aponeurotischen Hülle entspringen, und geht zwischen mittlerem und distalem Drittel des Vorarmes in seine Sehne aus, welche über die mittlere Gleitrinne am distalen (unteren) Radiusende und über das Kapselband des Carpus hinweg an das proximale Ende des Metacarpus tritt und an der Beule desselben endet; sie ist von einer fibrösen Sehnenscheide umgeben, die schulterwärts bis zur Grenze zwischen drittem und viertem Vorarmviertel reicht. — Der Muskel nimmt gegen die Mitte des Vorarms eine Sehnenplatte von dem M. biceps brachii auf. Er ist nur von der Vorarmfascie bedeckt. Nur seine Sehne wird nahe dem Carpus von der Sehne des schiefen Streckers der Vorderfusswurzel (Fig. 18_3) gekreuzt. Er bedeckt am Vorarmgelenk einen Teil des Kapselbandes und im übrigen den Knochen. Lateralwärts grenzt er in der proximalen (oberen) Vorarmhälfte an den M. extensor digitorum communis, medialwärts am Vorarmgelenke an den M. brachialis internus. Weiterhin sind seine beiden Ränder frei. Auf der Oberfläche des Muskels, aber ausserhalb der Vorarmfascie, verlaufen (cf. Fig. 21) die V. salvatella, ferner die Zweige des N. cutaneus externus (vom N. medianus) und die Nn. cutanei superiores externi (vom N. radialis). Im proximalen Drittel des Vorarmes verläuft ausserdem am medialen Rande des Muskels (und zum Teil noch auf seiner Oberfläche) die V. cephalica antibrachii, natürlich auch ausserhalb der Vorarmfascie. An seiner Unterfläche liegen, besonders nahe dem Gelenke, die Endzweige des N. radialis und der A. und V. collateralis radialis inferior.

Der **M. extensor digitorum communis** (Fig. 18_4) liegt lateral vom vorigen. Er entspringt mit ihm am Streckknorren des Armbeines, am lateralen Seitenbande und an dem Radius, geht an der dorsalen (vorderen) Fläche der Speiche, indem er sich allmählich zuspitzt, fusswärts und wird gegen das distale Drittel des Vorarms sehnig. Seine Sehne umgiebt sich alsbald mit einer Sehnenscheide und geht über die laterale Gleitrinne am distalen (unteren) Radiusende hinweg an den Carpus und Metacarpus (das Weitere s. dort). Ein Teil des Muskels (Philipp'scher Muskel) geht in eine besondere, dünne Sehne aus, die mit der Hauptsehne innerhalb der Sehnenscheide bis zum Metacarpus verläuft und sich dann von ihr trennt (s. unten). Abgesehen vom Anfange, wo er zu einem kleinen Teile vom M. extensor carpi radialis bedeckt ist, liegt der M. extensor digitorum communis direkt unter der Haut und der Vorarmfascie. Er grenzt in der proximalen (oberen) Vorarmhälfte dorso-medial (nach vorn und innen) an den M. extensor carpi radialis und lateral und volar (hinten) an den M. extensor digiti minimi. Die Ränder seiner Sehne sind frei. Er bedeckt Muskelzweige des N. radialis, ferner die Endzweige der A. interossea communis und am zweiten und dritten Viertel des Vorarmes den M. abductor pollicis longus.

M. extensor digiti minimi (Fig. 18_5). Dieser schmale, halbgefiederte, von der Vorarmfascie umhüllte, unmittelbar unter der Haut befindliche Muskel liegt lateral am Vorarm. Er entspringt an der lateralen Beule der Speiche, an der lateralen Fläche des Ellenbogenbeines und an seiner Aponeurose. Er geht zwischen drittem und viertem Vorarmviertel in eine Sehne aus, die nahe dem Carpus (4—5 cm über demselben) sich mit einer Sehnenscheide umgiebt und über die Gleitrinne am

Digitized by Google

lateralen Bandhöcker des Radius zur lateralen Seite des Carpus und Metacarpus zieht (d. weitere s. dort). Der M. extensor digiti minimi grenzt dorsal (nach vorn) an

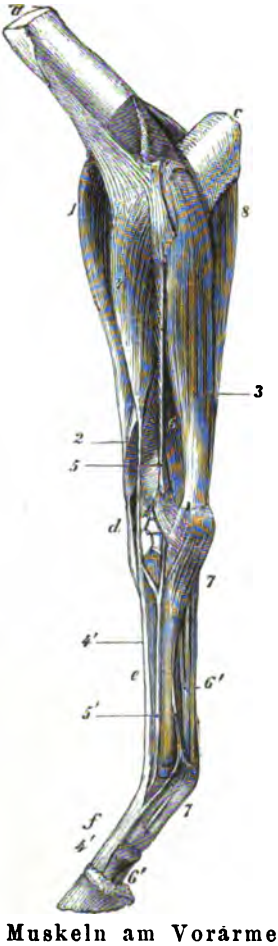

Fig. 18. Muskeln am Vorarme und Fusse (von der lateralen Seite gesehen). (C. Müller).

a Armbein (in der Mitte durchgeschnitten), c Ellbogenhöcker, d Vorderfusswurzel (Carpus), e Vordermittelfuss (Metacarpus), f Zehe.

1 M. extensor carpi radialis, 2 M. abductor pollicis longus, 3 M. extensor carpi ulnaris, 4 M. extensor digitorum communis, 4' Sehne desselben, 5 M. extensor digiti minimi, 5' Sehne desselben, 6 M. flexor digitorum profundus, 6' Sehne desselben, 7 Sehne des M. flexor digitorum sublimis, 8 M. ulnaris volaris.

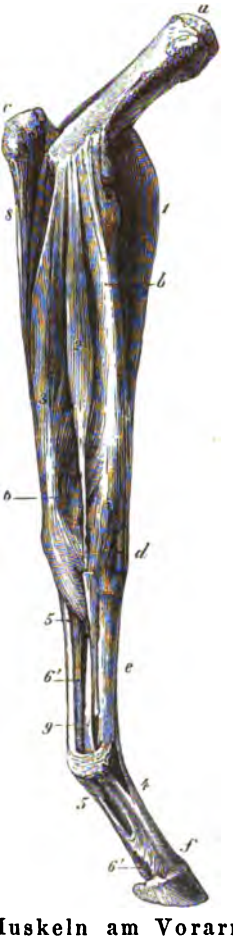

Fig. 19. Muskeln am Vorarme und Fusse (von der medialen Seite gesehen). (C. Müller).

a Armbein (in der Mitte durchgeschnitten), b Radius, c Olecranon, d Carpus (Vorderfusswurzel, e Metacarpus (Vordermittelfuss), f Zehe.

1 M. extensor carpi radialis, 2 M. flexor carpi radialis, 3 M. flexor carpi ulnaris 4 Sehne des M. extensor digitorum communis, 5 Sehne des M. flexor digitorum sublimis, 6 M. flexor digitorum profundus, 6' Sehne desselben, 7 Unterstützungsband des M. flexor digitorum sublimis, 8 M. ulnaris volaris, 9 Fesselbeinbeuger (M. interosseus medius).

Digitized by Google

den M. extensor digitorum communis und im mittleren Vorarmdrittel auch an den M. abductor pollicis longus; volar (nach hinten) grenzt er an den M. extensor carpi ulnaris, an den M. flexor digitorum profundus und an den M. radialis volaris. Mit seiner Knochenfläche stösst er im proximalen Vorarmviertel an Radius und Ulna, fusswärts davon nur noch an den Radius. An seinem oralen (vorderen) Rande liegen auf dem M. abductor pollicis longus, resp. im distalen Drittel direkt auf dem Knochen, Endzweige der A. und V. interossea externa, die bei ihrem Austritt aus dem Spatium interosseum, ebenso wie der für den M. extensor carpi ulnaris bestimmte Querast des N. radialis, unter ihm liegen.

Der **M. abductor pollicis longus** (Fig. 18_2)*) ist ein breiter, von vielen Sehnenzügen durchsetzter Muskel, der am zweiten und dritten Viertel der Speiche und zwar am lateralen Rande derselben entspringt und der lateralen Fläche der Speiche direkt aufliegt. Nahe dem Carpus geht er in eine Sehne aus, welche die Sehne des M. extensor carpi radialis überschreitet und durch die mediale Gleitrinne des Radius und über den Carpus hinweg schräg zum Köpfchen des medialen Griffelbeines geht. Die Sehne liegt in einer Sehnenscheide, welche häufig mit der Oberfläche der Sehne verschmilzt und ein Mesotenon an diese abgiebt. Bisweilen endet die Sehnenscheide wenige (2—3) Centimeter über dem Griffelbein. Der Muskel bedeckt nur den Knochen und wird grösstenteils vom M. extensor digitorum communis bedeckt. Volar (nach hinten) stösst er an den M. extensor digiti minimi. An ihm verlaufen kleinere Zweige der A. interossea externa und ein für ihn bestimmter Zweig des N. radialis.

b) **Muskeln an der volaren (hinteren) Seite des Vorarmes.** Zu diesen Muskeln gehören der M. flexor und extensor carpi ulnaris, der M. flexor carpi radialis, der M. ulnaris volaris, der M. flexor digitorum sublimis und profundus, der M. radialis volaris.

Der platte, sehnig durchzogene **M. extensor carpi ulnaris** (Fig. 18_3) liegt an der lateralen Seite der volaren Vorarmgegend direkt unter der Fascie. Er entspringt am Streckknorren des Armbeines und endet am Os pisiforme, nachdem er kurz vorher (und zwar eher an der Ober- als an der Unterfläche) sehnig geworden ist. Von seiner Sehne geht nahe der Insertion am Os pisiforme ein stärkerer, rundlicher Schenkel (s. Fig. 18) ab, welcher in eine starke, fibröse Sehnenscheide eingeschlossen, lateral in einer Rinne des Os pisiforme liegt, unter das äussere Seitenband tritt, teilweise mit diesem verschmilzt und am Köpfchen des lateralen Griffelbeines endet. Der Muskel bedeckt im proximalen (oberen) Vorarmviertel die Ulna, dann die Zehenbeuger. Oral (nach vorn) grenzt der Muskel nahe dem Vorarmgelenke an den Radius, resp. das laterale Seitenband, sonst im ganzen Verlaufe an den M. extensor digiti minimi. Der aborale Rand des Muskels grenzt im proximalen Vorarmdrittel an den M. ulnaris volaris, fusswärts davon an den M. flexor carpi ulnaris. Von der Mitte des Vorarmes ab verlaufen zwischen dem M. extensor und flexor carpi ulnaris, auf den Zehenbeugern gelegen, der Endstamm des N. ulnaris und der A. und V. collateralis ulnaris superior (Fig. 21 s und x). Nahe dem Os pisiforme deckt die Sehne des Muskels den dorsalen (vordern) Endast

*) Der Muskel umfasst eigentlich den M. abductor pollicis longus, extensor pollicis brevis et longus h.

Digitized by Google

vom N. ulnaris und nahe dem Vorarmgelenk einen für ihn bestimmten Zweig des N. radialis und Zweige der A. interossea externa.

Der ebenfalls von Sehnen durchsetzte, platte **M. flexor carpi ulnaris** (Fig. 21 g und g' und 19_3) liegt an der medialen Seite der volaren Muskeln des Vorarmes. Er entspringt mit einem stärkeren Kopfe (Caput humer.) (Fig. 21 g) volar vom M. flexor carpi radialis an dem medialen Epicondylus des Armbeins und mit einem schwächeren, ganz platten, sehnig-muskulösen Kopfe (Caput ulnare) (Fig. 21 g') an der medialen Fläche des Ellbogenhöckers. Beide Köpfe verschmelzen bald. Der Muskel verläuft dann fusswärts, wird ca. 2—5 cm über dem Carpus sehnig und endet, ebenso wie der vorige, am Os accessorium des Carpus. Er grenzt mit dem aboralen (hinteren) Rande im proximalen Vorarmdrittel an den M. ulnaris volaris, distal davon an den M. extensor carpi ulnaris (sodass beide zusammen die oberflächlichste Schicht der volaren Muskelgruppe bilden); mit seinem oralen Rande stösst er an den M. flexor carpi radialis. Er ist am Vorarmgelenke vom M. tensor fasciae antibrachii und im übrigen nur von der Vorarmfascie bedeckt und liegt im wesentlichen an dem M. flexor digitorum sublimis. Von der Mitte des Vorarmes ab verläuft an seinem aboralen Rande ausserdem die A. und V. collateralis ulnaris superior und der N. ulnaris (Fig. 21 s und x); nahe dem Carpus deckt er die Anastomosen derselben mit der A. und V. interossea volaris externa bez. dem N. medianus (lateraler Zweig) (s. Fig. 21).

Der fleischige, schlanke, **M. flexor carpi radialis** (Fig. 19_3 und Fig. 21 f), welcher dorsalwärts (nach vorn) vom vorigen an dem medialen Epicondylus des Armbeines entspringt, liegt an der medialen Seite der Volarmuskeln, aber dorsalwärts (nach vorn) vom vorigem direkt unter der Fascie und nur nahe dem Vorarmgelenke noch unter dem M. pectoralis major. Er geht ungefähr zwischen drittem und viertem Viertel des Radius in seine Sehne über, welche über die volare Seite des Carpus hinweggeht und am proximalen Ende vom medialen Griffelbein endet. Der Muskelbauch grenzt volarwärts (nach hinten) an den M. flexor carpi ulnaris, dessen Rand er im proximalen Vorarmdrittel deckt, und dorsalwärts (nach vorn) anfangs an die A. und V. radialis und den N. medianus, dann an den Knochen und von der Mitte des Vorarmes ab an den Knochen und die V. cephalica. Er bedeckt einen Teil des M. flexor digitorum profundus und die A. und V. radialis und den N. medianus und deren Aeste (cf. Fig. 21). Die Sehne des Muskels grenzt zum Teil noch an die genannten Gefässe und Nerven, sie liegt ausserdem der zum M. flexor digitorum sublimis gehenden Unterstützungssehne auf. An den medialen Rand des Radius ist sie durch eine sehnige Platte befestigt. Sie ist von einer geräumigen Sehnenscheide umgeben, welche 6—8 cm über dem Carpus beginnt und bis nahe an das Köpfchen des medialen Griffelbeines reicht; an die Sehne giebt sie ein Mesotenon ab.

Die **Beuger der Vorder-Zehen** (Finger). Sie bestehen aus einem gewaltigen, vierbäuchigen Muskelbündel: dem dreibäuchigen M. flexor digitorum profundus und dem einbäuchigen M. flexor digitorum sublimis und aus dem M. radialis volaris und M. ulnaris volaris. Diese Muskeln entspringen mit Ausnahme der zwei letztgenannten an dem medialen Epicondylus des Armbeins.

Der sehnig durchsetzte, schlanke **M. flexor digitorum sublimis s. perforatus** (Fig. 20_1) ist fast gänzlich vom M. flexor carpi ulnaris bedeckt und liegt volar und etwas medial auf dem M. flexor digitorum profundus, mit dem er in der Regel innig verbunden, bisweilen sogar teilweise verschmolzen ist. Nahe dem Carpus

Digitized by Google

geht er in seine Sehne aus, die sich alsbald mit einer Sehnenscheide umgiebt (betr. dieser s. M. flexor digitorum profundus) und an die Beugeseite des Carpus und die Volarfläche des Metacarpus tritt (das weitere siehe dort). Nahe der Vorderfusswurzel erhält die Sehne des Muskels ein starkes Unterstützungsband (Fig. 20_2) in Form eines starken, platten Sehnenzuges, der an der Grenze zwischen mittlerem und distalem Vorarmdrittel vom medialen Rande des Radius, resp. von dessen volarer Fläche entspringt, schräg fusswärts verläuft und sich nahe dem Carpus mit der Sehne des M. flexor digitorum sublimis vereinigt. Dieses Band ist jedoch nicht scharf abgegrenzt. — Auf der volaren Oberfläche des Muskels verläuft im mittleren Drittel des Vorarmes der Endstamm des N. ulnaris und der A. und V. collateralis ulnaris superior. An der Sehne des M. flexor digitorum sublimis liegen die A. und V. radialis und nach der Teilung der ersteren deren Aeste; ausserdem verlaufen an ihr die beiden Endäste des N. medianus und die Rami communicantes zwischen N. ulnaris und lateralem Zweig des N. medianus und zwischen A. collateralis ulnaris und A. intermetacarpea volaris lateralis (cf. Fig. 21).

Fig. 20. Tiefer gelegene Muskeln am Vorarme und Fusse, von der medialen Seite gesehen. (C. Müller).
a Humerus, b Radius, c Olecranon, d Carpus (Vorderfusswurzel), e Metacarpus (Vordermittelfuss), f Zehe. 1 M. flexor digitorum sublimis, 1′ dessen Sehne und 2 sein Unterstützungsband, 3 M. flexor digitorum profundus, 3′ dessen Sehne mit ihrem Unterstützungsbande, 4 M. radialis volaris, 5 M. ulnaris volaris, 6 Sehne des M. extensor digitorum communis, 7 Fesselbeinbeuger (M. interosseus medius).

Der dreibäuchige **M. flexor digitorum profundus s. perforans** (Fig. 20_3) liegt in der Tiefe und ist von einer oberflächlichen Muskellage, bestehend aus dem M. extensor und flexor carpi ulnaris, M. ulnaris volaris, M. flexor digitorum sublimis und dem M. flexor carpi radialis bedeckt. Er selbst bedeckt den Knochen und den M. radialis volaris. Auch er geht nahe dem Carpus in eine sehr harte Sehne aus, die weiterhin an die Beugeseite des Carpus und die volare Seite des Metacarpus tritt (das weitere s. dort). Beide Sehnen, die des M. flexor digitorum profundus und sublimis umgeben sich bald mit einer gemeinschaftlichen Sehnenscheide, deren Verhalten aus Fig. 28 und 30 sich ergiebt (im übrigen s. Gegend des Vorderfusses: M. flexor digitorum profundus). Der M. flexor digitorum profundus besteht aus drei, nur unvollkommen von einander getrennten Köpfen, deren gegenseitiges Lageverhältnis aus Fig. 22 bis 28 ersichtlich ist. Auf seiner Oberfläche verlaufen im proximalen Vorarmdrittel der Endstamm der A. und V. collateralis ulnaris sup. und der N. ulnaris. An seinem medialen Rande

Digitized by Google

liegen, abgesehen vom proximalen Viertel, die A. und V. mediana und der N. medianus mit ihren Hauptästen.

Der M. ulnaris volaris (Caput ulnare des M. flexor digitorum profundus) (Fig. 20_5). Dieser kurze, in eine lange Sehne ausgehende Muskel entspringt an der medialen Fläche und am volaren (hinteren) Rande des Ellenbogenhöckers und liegt volar und etwas lateral am Beugerbündel und zwar direkt unter der Haut und der Fascie zwischen dem M. extensor und flexor carpi ulnaris, nahe seinem Ursprunge auf der Ulna, im übrigen auf dem M. flexor digitorum profundus. Zwischen proximalem und mittlerem Vorarmdrittel geht er, nachdem er allmählich dünner geworden ist, in eine rundliche Sehne aus, die zwischen M. extensor carpi ulnaris und M. flexor digitorum profundus verläuft und sich nahe dem Carpus mit der Sehne des M. flexor digitorum profundus verbindet. Medialwärts grenzt er mit seinem Muskelbauche an die A. und V. collateralis ulnaris superior und den N. ulnaris.

Der platte, etwas sehnige M. radialis volaris (Caput radiale des M. flexor digitorum profundus) (Fig. 20_4) liegt an der distalen (unteren) Hälfte der volaren (hinteren) Fläche der Speiche unter dem Beugerbündel. Er entspringt am mittleren Speichendrittel und geht nahe dem Carpus in eine breite Sehne aus, die an die mediale Fläche der Sehne des M. flexor digitorum profundus tritt und mit dieser verschmilzt. Der Muskel grenzt lateral an den M. extensor digiti minimi und medial an den M. flexor carpi radialis und an das zur Sehne des M. flexor digitorum sublimis gehende Unterstützungsband. An ihm verlaufen die A. und V. radialis und undedeutende Rami musculares.

Gefässe und Nerven am Vorarm. a) Gefässe und Nerven der dorsalen (vorderen) Seite. An der dorsalen Vorarmseite finden sich die A. und V. interossea externa und collateralis radialis inferior und Zweige vom N. radialis; ausserdem die V. salvatella und ein Teil der V. cephalica antibrachii. Die Gefässe liegen bis auf die beiden Venen und die Hautnerven am Radius und sind von Muskeln bedeckt; sie verlaufen im allgemeinen in gerader Linie fusswärts.

Die A. collateralis radialis inferior gelangt, 3—4 mm dick und bedeckt vom M. brachialis internus, an die Beugefläche des Vorarmgelenkes und verläuft, von hier allmählich dünner werdend, direkt auf dem Knochen fusswärts und etwas lateral und giebt dem M. extensor carpi radialis und dem M. extensor digitorum communis Zweige. Der dünne, $1^1/_2$—2 mm starke Endstamm liegt in der Regel zwischen dem M. extensor carpi radialis und dem M. extensor digitorum communis auf dem Knochen.

Die A. interossea externa tritt durch das Spatium interosseum an die laterale Vorarmfläche, giebt Zweige an die Streckmuskeln und den M. extensor carpi ulnaris und verläuft mit ihrem dünnen, $1^1/_2$—2 mm dicken Endstamme zwischen dem M. extensor digitorum communis und dem M. extensor digiti minimi, grösstenteiles auf dem M. abductor pollicis longus gelegen, fusswärts. Im distalen Drittel des Radius lösen sich die Gefässe in kleine Aeste und Zweige auf und sind deshalb als Stämme nicht mehr zu finden.

Die V. salvatella (Fig. 21 y') liegt auf dem M. extensor carpi radialis, nahe dessen medialem Rande, und direkt unter der Haut. Sie mündet am Ellenbogengelenk in die starke V. cephalica antibrachii (Fig. 21 y). Diese letztere liegt im proximalen Vorarmdrittel ebenfalls an der dorsalen (vorderen) Vorarmfläche, denn sie verläuft direkt unter der Haut am medialen Rande des M. extensor carpi radialis schulterwärts.

Digitized by Google

Der an die dorsale Vorarmfläche gehende starke Endzweig des N. radialis liegt an der Beugeseite des Vorarmgelenkes ganz in der Tiefe am aboralen Rande des M. brachialis internus; von hier aus wendet er sich lateral und ein wenig fusswärts und ist vom Anfangsteile des M. extensor carpi radialis und extensor digitorum communis bedeckt; er sendet nahe dem Vorarmgelenk Zweige an den M. extensor carpi radialis und ulnaris und M. extensor digitorum communis und ext. digiti minimi; ein dünner Zweig geht am Radius bis über die Mitte herab und versorgt den M. abductor pollicis longus. — Zwischen Haut und Fascie verlaufen ausserdem auf der dorsalen Fläche die dünnen

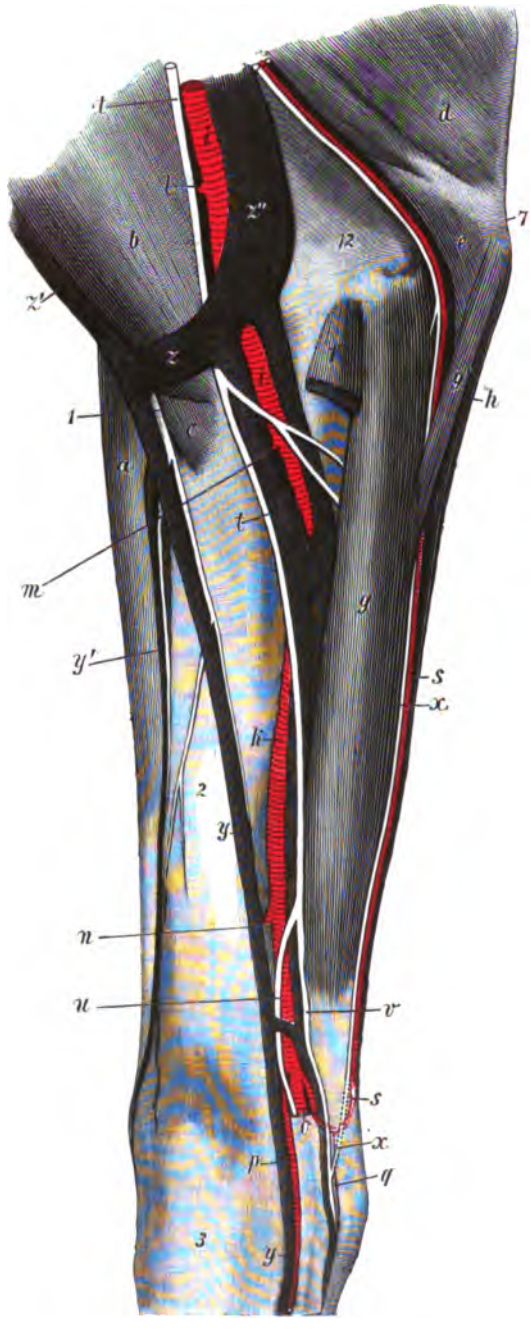

Fig. 21. Topographische Abbildung der medialen Seite des Vorarmes. a M. extensor carpi radialis, b Ende des M. biceps brachii, c Ende des M. brachialis internus, d Ende des M. anconaeus longus und medialis, e M. anconaeus parvus, f M. flexor carpi radialis (abgeschnitten), g M. flexor carpi ulnaris, g' dessen Caput ulnare, h M. ulnaris volaris (Caput ulnare des M. flexor digitorum profundus), i A. brachialis, k A. radialis (mediana), l A. collateralis radialis inf., m A. interossea communis, n A. retis carpi volaris, o A. digitorum communis, p A. intermetacarpea (interossea) volaris medialis, q A. intermetacarpea volaris lateralis, s A. collateralis ulnaris sup. (Endstamm), t N. medianus, u dessen medialer und v dessen lateraler Endast, x N. ulnaris (Endstamm), y V. cephalica antibrachii, y' V. salvatella, z V. mediana, z' V. cephalica humeri, z'' V. brachialis, 1 N. cutaneus externus vom N. medianus, 2 Radius, 3 Carpus, 7 Ellbogenhöcker, 12 freiliegender Teil des Armbeines (Condylus medialis desselbe).

Digitized by Google

Hautnerven (Zweige des N. cutaneus externus vom N. medianus (Fig. 21$_1$) und die Nn. cutanei superiores externi vom N. radialis).

b) **Gefässe und Nerven an der volaren (hinteren) Seite.** An der volaren Seite kommen wesentlich in Betracht: 1. Die A. und V. radialis. Die A. radialis (s. brachialis; Sussdorf; A. mediana) (Fig. 21 k) verläuft mit der entspr. Vene erst am medio-volaren (hinteren — inneren) Rande des Radius und am dorsalen Rande des M. flexor carpi radialis und dann volar am Radius zwischen dem M. flexor digitorum profundus und dem M. flexor carpi radialis bis in die Nähe des Carpus, woselbst sie sich in die A. digitorum communis und die A. intermetacarpea (interossea) volaris lateralis und medialis teilt. Sie ist nahe dem Vorarmgelenk ca. 7 mm dick und verjüngt sich bis zu ihrer Teilungsstelle auf ca. 6 mm. — Am Spatium interosseum giebt die A. radialis die nach aussen tretende 4—5 mm dicke A. interossea communis (Fig. 21 m) und im weiteren Verlaufe inconstante Rami musculares ab.

Die A. digitorum communis (Fig. 21 o) (A. ulnaris; Sussdorf) ist ca. 5 mm dick, läuft in der ursprünglichen Richtung der A. radialis am medialen Rande der Sehne des M. flexor digitorum sublimis bis zum Carpus und Metacarpus (d. weitere siehe dort). Medialwärts ist sie zum Teil noch von der Sehne des M. flexor carpi radialis, zum Teil von fibrösem Gewebe (Bogenband) bedeckt. Die A. intermetacarpea (interossea) volaris tertia s. lateralis (Ramus profundus der A. ulnaris; Sussdorf) (Fig. 21 q) ist nur 1½—2 mm stark, wendet sich ein wenig lateral, sodass sie oberflächlich gelegen an die mediale Fläche des Os pisiforme gelangt (d. weitere siehe Gefässe des Fusses); nahe dem letzteren giebt sie einen Ramus communicans ab, der sich zwischen dem M. flexor carpi ulnaris und dem M. flexor digitorum sublimis mit dem Endstamm der A. collateralis ulnaris verbindet. Die A. intermetacarpea (interossea) volaris secunda s. medialis (A. radialis; Sussdorf) (Fig. 21 p) ist ca. 3 mm dick und verläuft oberflächlich d. h. ausserhalb des Bogenbandes der Vorderfusswurzel, sonst in gleicher Richtung wie die A. digitorum communis bis zum Carpus (d. weitere siehe dort).

2. Die dünne, 1—1½ mm dicke A. (und V.) collateralis ulnaris und der N. ulnaris (Fig. 21 s und x) verlaufen alle drei unter der Vorarmfascie an der volaren Seite des Vorarmes, anfangs zwischen dem M. ulnaris volaris und dem M. flexor carpi ulnaris, weiterhin zwischen M. extensor und flexor carpi ulnaris auf den Beugemuskeln fusswärts. Am Vorarmgelenk giebt der N. ulnaris ein bis zwei stärkere Zweige für die am Vorarme gelegenen Beuger ab. Nahe dem Carpus anastomosiert zwischen dem M. flexor carpi ulnaris und dem M. flexor digitorum sublimis die A. collat. uln. mit der A. intermetacarpea volaris lateralis (s. Fig. 21). Der N. ulnaris aber teilt sich zwischen dem dritten und vierten Vorarmviertel in einen dorsalen und einen volaren Zweig. Der letztere verläuft mit der A. collateralis ulnaris und vereinigt sich mit dem lateralen Zweige des N. medianus, der erstere hingegen schlägt sich um die Sehne des M. extensor carpi ulnaris um und gelangt auf die dorso-laterale Fläche des Carpus und Metacarpus, woselbst er sich in der Haut verbreitet.

3. Die V. cephalica antibrachii (Fig. 21 y). Sie liegt medial unter der Haut und verläuft als starke Vene von der medialen und volaren Carpusfläche, den Radius allmählich kreuzend, gegen die Ellenbogenbeuge.

4. Der N. medianus (Fig. 21 t). Er liegt neben der A. und V. radialis, giebt nahe dem Vorarmgelenk Zweige für die Volarmuskeln ab und spaltet sich

Digitized by Google

zwischen mittlerem und distalem Vorarmdrittel in einen lateralen (ulnaren) und einen medialen (radialen) Ast; der erstere (Fig. 21 v) verläuft mit der A. intermetacarpea volaris lateralis und vereinigt sich nahe dem Carpus mit dem volaren Zweige des N. ulnaris (s. vorige Seite); der letztere (Fig. 21 u) begleitet die A. digitorum communis.

5. Die dünnen Zweige des N. cutaneus internus (Fig. 5_{37}); sie liegen zwischen Haut und Fascie an der volaren Vorarmseite, besonders in der proximalen Hälfte.

Die Lymphgefässe verlaufen am Vorarme im allgemeinen mit den Blutgefässen und kommen topographisch kaum in Betracht. — Lymphdrüsen finden sich am Vorarme nicht.

Topographie des Vorarmes. Da die Lageverhältnisse der einzelnen Teile nicht am ganzen Vorarme dieselben bleiben, so scheiden wir den letzteren bei der nachfolgenden Beschreibung in ein proximales (oberes), mittleres und distales (unteres) Drittel. Im Anschluss daran werden wir noch ganz kurz eine Uebersicht über die Lageverhältnisse an jeder einzelnen Seite in toto geben.

a. Proximales Drittel des Vorarmes (cf. Fig. 22 und 23).

1. **Dorsale (vordere) Seite.** Unter der Haut und der Vorarmfascie liegt an der dorsalen Seite der starke, auf der Oberfläche flach gewölbt erscheinende, 10—14 cm breite, längsfaserige, von einer dünnen Eigenaponeurose überzogene M. extensor carpi radialis (Fig. 22 und 23; Fig. 18_1), der sich deutlich durch die Haut hindurch markiert. Der Muskel verjüngt sich fusswärts ein wenig.

Die den Muskel überziehende Vorarmfascie ist im allgemeinen sehr stark und zwar ist sie medialwärts am stärksten, weil sie hier durch den vom M. biceps brachii und brachialis int. kommenden Sehnenzug (Lacertus fibrosus) verstärkt wird; sie verschmilzt mässig mit dem Perimysium des Muskels, sodass sie sich noch ziemlich leicht trennen lässt; zu beiden Seiten des Muskels senkt sie sich in Form von Zwischenmuskelbändern ein und inseriert sich am Knochen.

Auf der Oberfläche des Muskels verlaufen zwischen der Haut und der Fascie α) mehrere dünne Hautnerven (Nn. cutanei superiores externi des N. radialis und Zweige des N. cutaneus externus vom N. medianus (Fig. 21_1 und Fig. 22 f f), β) am medialen Rande des Muskels die starke V. cephalica antibrachii (Fig. 21 y und Fig. 22 q), γ) nahe dem medialen Rande desselben die schwächere V. salvatella (Fig. 21 y′ und Fig. 22 r), welche beide nahe dem Vorarmgelenke sich mit einander vereinigen. An der Unter- (Knochen-) Fläche des Muskels verläuft nahe dem Gelenke der ziemlich starke Endstamm des N. radialis, der sich hier in seine Muskeläste auflöst, ausserdem verlaufen an derselben Aeste der A. und V. collateralis radialis inferior (Fig. 22 p und Fig. 23 o).

Digitized by Google

An den M. extensor carpi radialis schliesst sich, anfangs nur ungefähr ½ so breit als dieser, lateralwärts der schwach gewölbte, fleischrote M. extensor digitorum communis (Fig. 22 und 23; Fig. 18₄) an. Seine Abgrenzung gegen den M. extensor carpi radialis ist an einer Längsfurche zu erkennen, die nach abgezogener Haut recht deutlich ist, aber auch, wenigstens bei mageren Tieren, sich durch die intakte Haut erkennen lässt; nach der Vorarmmitte zu tritt sie deutlicher hervor. Der Muskel liegt mit einem Teile schon an der lateralen Radiusseite und wird nahe

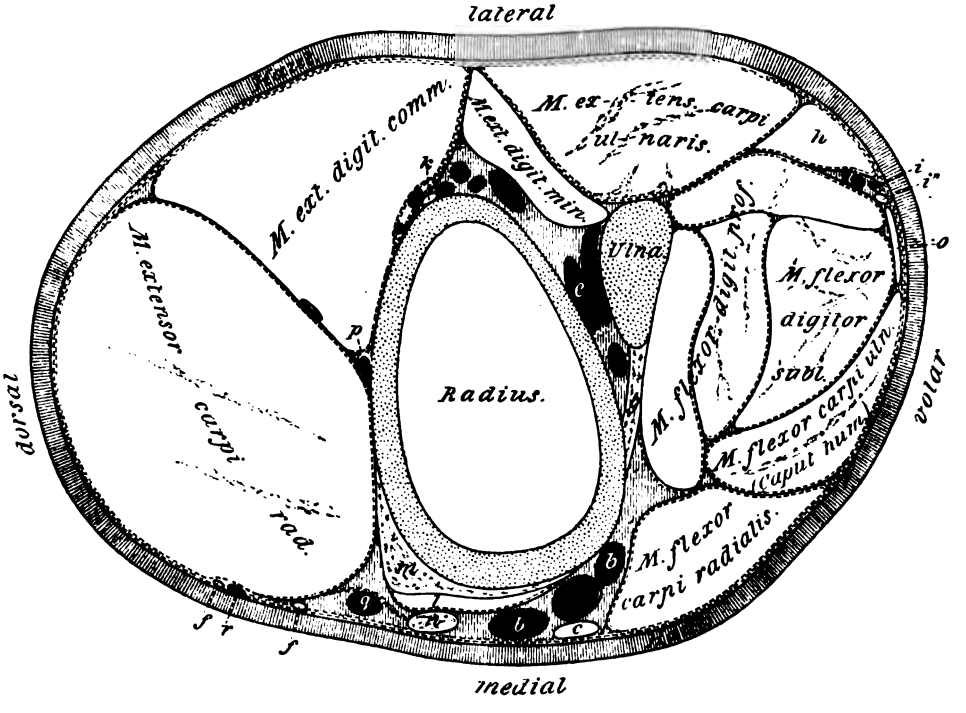

Fig. 22. Gefrier-Querdurchschnitt durch den Vorarm. Der Schnitt ist zwischen 1. und 2. Achtel des Radius im rechten Winkel zur Längsachse des letzteren geführt. Die Schnittrichtung giebt die auf Fig. 6 mit 9 bezeichnete Linie an. Die Abbildung zeigt die proximale (obere) Fläche der in Fig. 6 mit i bezeichneten Scheibe.
a A. radialis (mediana), b b Vv. radiales (medianae), c N. medianus, d A. und e V. interossea, f f Zweige des N. cutaneus externus vom N. medianus, g sehniges Gewebe, das vom Radius zur Ulna geht (Lig. transversum radii et ulnare mediale), h M. ulnaris volaris (Caput ulnare des M. flexor digitor. prof.), i A. und i' V. collateralis ulnaris, i'' N. ulnaris, k N. radialis (in seiner Umgebung Zweige der A. und V. interossea externa), l Ende des M. brachialis internus, m sehniges Gewebe, das zum Teil noch der Sehne des M. biceps brachii angehört, n sehniges Gewebe, o Caput ulnare des M. flexor carpi ulnaris, p Endstamm der A. collateralis radialis inf. (derselbe ist relativ schwach, weil der Hauptstamm in der vorhergehenden Scheibe starke Rami musculares abgegeben hat), q V. cephalica antibrachii, r V. salvatella.

Digitized by Google

dem Vorarmgelenke zu einem kleinen Teile vom M. extensor carpi radialis bedeckt.

Die Fasern des Muskels entspringen zum grossen Teile von den zu beiden Seiten des Muskels scheidewandartig sich einsenkenden Zwischenmuskelbändern und verlaufen dann fusswärts; der Muskel erscheint deshalb bis zu einem gewissen Grade gefiedert. Die starke Vorarmfascie liegt ihm ebenfalls nur locker an, verbindet sich aber teilweise doch mit dem Perimysium; sie senkt sich zu seinen beiden Seiten in Form von Zwischenmuskelbändern ein.

An der Unterfläche des Muskels verläuft in der Regel zwischen ihm und dem M. extensor carpi radialis, direkt auf dem Knochen die hier 1½—2 mm dicke A. (und V.) collateralis radialis inferior (Endstamm) (Fig. 22 p und Fig. 23 o) fusswärts; ausserdem verlaufen an derselben nahe dem Gelenke Rami musculares des N. radialis (Fig. 22 k und Fig. 23 i) und Zweige der A. und V. interossea externa.

Nahe der distalen Grenze des proximalen Drittels liegt an der lateralen Fläche der Speiche unter dem M. extensor digitorum communis eine ganz dünne (2—3 mm dicke) und schmale Fleischplatte, der Anfangsteil des M. abductor pollicis longus (Fig. 23 l). Auf seiner Oberfläche verläuft der hier 1½—2 mm starke Endstamm der A. interossea externa.

2. **Laterale Seite.** Die laterale Vorarmseite wird, wie erwähnt, zum Teil von dem aboralen resp. lateralen Abschnitte des M. extensor digitorum communis (s. oben) bedeckt. An ihn reiht sich volarwärts (nach hinten) der schmale, 1—1½ cm breite M. extensor digiti minimi (Fig. 22 und 23; Fig. 18$_5$) an. Er liegt unter der Haut und der Fascie genau an der lateralen Vorarmseite, in der distalen Verlängerung des lateralen Seitenbandes und ist deshalb durch die Haut hindurch festzustellen. (Die seitlichen Begrenzungslinien desselben lassen sich durch die Haut hindurch im proximalen Vorarmdrittel nur bei mageren Tieren erkennen).

Die Vorarmfascie ist mit dem Perimysium des Muskels zu einer Eigenaponeurose verschmolzen und lässt sich nicht abziehen, an ihr entspringen zu einem grossen Teile die Muskelfasern; zu beiden Seiten des Muskels senkt sie sich in Form von Zwischenmuskelbändern ein. Volarwärts ist der Muskel zu einem Teile vom M. extensor carpi ulnaris bedeckt; gegen das zweite Vorarmdrittel hin stösst er an den M. abductor pollicis longus. An der Unterfläche des Muskels verläuft zwischen ihm und dem M. extensor digitorum communis der hier 1½—2 mm dicke Endstamm der A. interossea externa mit einem Zweige des N. radialis (Fig. 23 i und Fig. 22 k) fusswärts; ein anderer Zweig dieses Nerven quert die Unterfläche des Muskels nahe dem lateralen Bandhöcker.

3. **Volare Seite.** Die oberflächlichen Muskeln der volaren Seite stossen (auf dem Querschnitt gedacht) fast in einem Halbkreise lateral,

Digitized by Google

volar und medial an die Haut und die Fascie (cf. Fig. 22 und 23). Von diesen oberflächlichen Muskeln liegt rein lateral an der Fascie der M. extensor carpi ulnaris, an diesem medio-volar (nach innen und hinten) der M. ulnaris volaris (Fig. 22 h und 23 k). Rein volar liegen an der Fascie das Caput ulnare des M. flexor carpi ulnaris (Fig. 22 o und Fig. 23 m) und der M. flexor carpi ulnaris selbst. Dann folgt medio-oral der M. flexor carpi radialis. Dieser Halbkreis von oberflächlichen Muskeln umschliesst den M. flexor digitorum sublimis und den noch tiefer gelegenen M. flexor digitorum profundus, von denen der letztere den Radius und die Ulna und die an diesen liegenden Gefässe berührt.

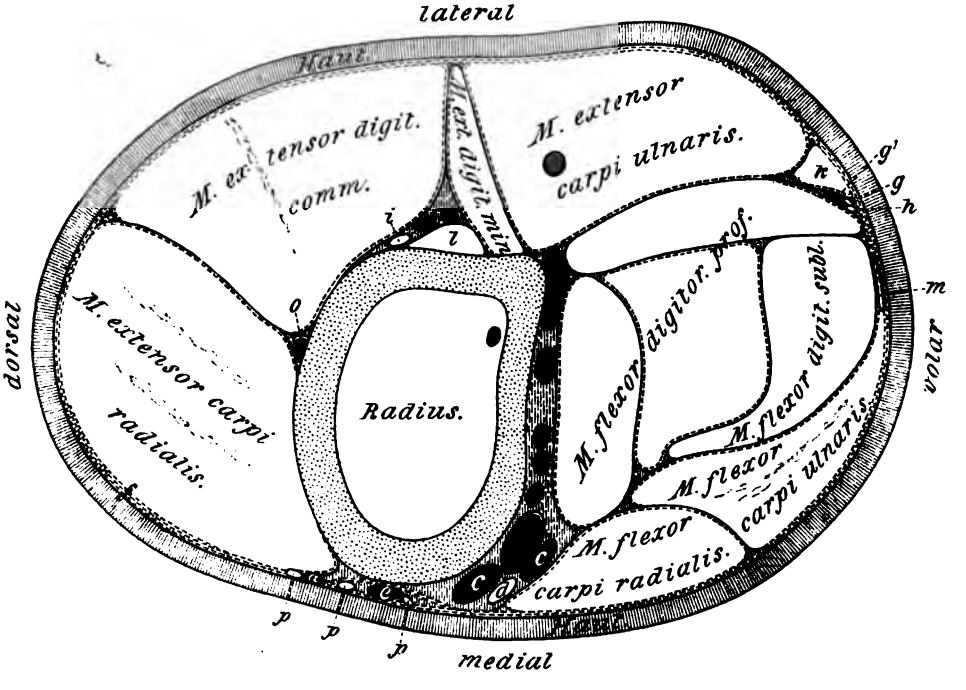

Fig. 23. Gefrier-Querschnitt durch den Vorarm. Der Schnitt ist zwischen 2. und 3. Achtel des Radius im rechten Winkel zu dessen Längsachse geführt. Die Schnittrichtung giebt die auf Fig. 6 mit 10 bezeichnete Linie an. Die Abbildung zeigt die proximale (obere) Fläche der in Fig. 6 mit k bezeichneten Scheibe.
a V. salvatella, b A. radialis (mediana), c c Vv. radiales (medianae), d N. medianus, e V. cephalica antibrachii, f Lacertus fibrosus (resp. das Unterstützungsband, welches von den Vorarmbeugern stammt), g A. und g' V. collateralis ulnaris sup., h N. ulnaris, i Zweig des N. radialis, k M. ulnaris volaris, l M. abductor pollicis longus, m Caput ulnare des M. flexor carpi ulnaris, n Zweig der A. interossea externa, o Endstamm der A. collateralis radialis inf. mit der entspr. Vene, p p p Zweige des N. cutaneus externus vom N. medianus.
An der volaren Seite des Radius verlaufen Zweige der A. und V. interossea.

Digitized by Google

α) Oberflächliche Muskeln. An der lateralen Seite liegt, oralwärts an den M. extensor digiti minimi anstossend und von ihm nur durch die sich einsenkende Fascie getrennt, unter der Haut und der Fascie der platte, 4—6 cm breite, längsfaserige, stark sehnig durchsetzte M. extensor carpi ulnaris (Fig. 22 und 23; Fig. 18_3).

Gegen den M. extensor digiti minimi grenzt er sich durch eine Längsfurche ab, die nach abgezogener Haut recht deutlich ist, sich durch die intacte Haut aber nur bei mageren Tieren erkennen lässt. Der Muskel ist nur ganz lose von der starken Vorarmfascie überzogen und besitzt eine dünne, glänzende Eigenaponeurose. Der Muskel ist selbst bei gut genährten Tieren durch die Haut hindurch festzustellen, weil er mit seinem dorsalen (vorderen) Rande direkt an das durchfühlbare Seitenband und an den in dessen distaler Verlängerung liegenden M. extensor digiti minimi anstösst.

An den M. extensor carpi ulnaris reiht sich medio-volar der schwächere, 2—$2^1/_2$ cm breite, fleischige, längsfaserige M. ulnaris volaris (Fig. 22 h; Fig. 23 k und Fig. 18_8) an. Derselbe ist ausser von der ihn locker umkleidenden Vorarmfascie von einer Eigenaponeurose überzogen und verjüngt sich nach der Vorarmmitte zu gleichmässig. Medialwärts von ihm kommt auf ca. 1 cm Breite unter der Fascie ein abgerundeter, von einer ganz dünnen Eigenaponeurose überzogener Teil des M. flexor digitorum profundus (Fig. 22 und 23) zum Vorschein. Auf letzterem verlaufen innerhalb der Vorarmfascie die schwache (1—$1^1/_2$ mm dicke) A. und V. collateralis ulnaris superior und der ebenfalls schwache N. ulnaris (medial von der Arterie gelegen) fusswärts (Fig. 22 i, i′, i″ und Fig. 23 g, g′, h). Auf den genannten Muskel folgt unter der Haut und der Fascie medialwärts, genau in der Mitte der volaren Fläche gelegen, das Caput ulnare des M. flexor carpi ulnaris (Fig. 22 o, Fig. 23 m) als schmale (1—$1^1/_2$ cm breite) und wenige Millimeter dicke Fleischplatte, die von der Vorarmfascie locker und von einem zweiten Fascienblatte in Form einer Eigenaponeurose fester umgeben ist; an letzterer entspringt ein sehr grosser Teil der Fasern des Muskels. An das Caput ulnare des M. flexor carpi ulnaris schliesst sich oro-medialwärts (nach vorn und innen) der starke, 4—5 cm breite, platte, längsfaserige, sehnig durchsetzte M. flexor carpi ulnaris (Fig. 22 und 23; Fig. 21 g) an; die hier zweiblätterige Fascie überzieht den mit einer glänzenden Eigenaponeurose versehenen Muskel nur lose.

Auf seiner Oberfläche verlaufen, ebenso wie auf dem M. flexor carpi radialis, zwischen Haut und Vorarmfascie mehrere (in der Regel 2—4) dünne Hautnerven (Aeste des N. cutaneus internus des N. ulnaris.)

Auf den M. flexor carpi ulnaris folgt oro-medial unter der Fascie der ungefähr gleich breite, aber fleischrot erscheinende, längsfaserige, rein

Digitized by Google

fleischige M. flexor carpi radialis (Fig. 22 und 23; Fig. 19_2). Derselbe stösst mit seinem dorsalen (vorderen) Rande an den Radius und ist durch die äussere Haut hindurch zu fühlen (s. S. 61); er ist von der zweiblättrigen Vorarmfascie nur ganz locker überzogen. Nahe dem Armbein-Speichengelenke verlaufen am dorsalen (vorderen) Rande des M. flexor carpi radialis und an der medialen resp. medio-volaren Seite der Speiche die hier 7 bis 8 mm dicke A. (und V.) mediana und der N. medianus (Fig. 22 a, b b, c), und zwar liegen dieselben in der Regel so, dass zwischen der doppelten V. radialis die A. radialis verläuft und der N. medianus entweder am medialen oder am aboralen Rande der A. radialis liegt; distal (fusswärts) rücken die genannten Gefässe und Nerven allmählich an die volare Seite des Radius, sodass sie zunächst zwischen Radius und M. flexor carpi radialis (Fig. 23 b, c c, d) und an der distalen (unteren) Grenze vom proximalen Vorarmdrittel an der Unterfläche des letzteren auf dem M. flexor digitorum profundus liegen (Fig. 24 b, c, e). Daraus geht hervor, dass der N. medianus zu operativen Zwecken am leichtesten nahe dem Vorarmgelenke zu erreichen ist, weil man hier nur die Haut und die Fascie zu durchschneiden hat, während man bei Wahl einer weiter fusswärts gelegenen Stelle nach der Durchschneidung der Fascie noch zwischen Knochen und dem M. flexor carpi radialis oder aber zwischen diesem und den M. flexor carpi ulnaris eingehen muss. — An der Unterfläche des M. flexor carpi radialis verlaufen ausserdem Rami musculares der A. brachialis und des N. medianus; auch liegt hier der 4—5 mm dicke Ursprungsteil der A. interossea communis (cf. auch Fig. 21).

β) Tiefe Muskeln. Von den genannten direkt unter der Haut und der Fascie an der volaren Seite gelegenen Muskeln werden die Ulna, der M. flexor digitorum profundus und sublimis bedeckt und zwar liegt knochenwärts unter dem M. flexor carpi ulnaris (incl. dessen Caput ulnare) der M. flexor digitorum sublimis (Fig. 22 und 23) in Form eines von einer glänzenden Eigenaponeurose überzogenen, stark sehnig durchsetzten, längsfaserigen, platten, 5—6 cm breiten Muskels.

An derjenigen Stelle, an welcher das dünne Caput ulnare des M. flexor carpi ulnaris sich befindet, liegt der M. flexor digitorum sublimis natürlich ganz nahe der Fascie und der Haut.

Der Muskel ist in der Regel innig mit dem folgenden verbunden. Der M. flexor digitorum profundus (Fig. 22 und 23) liegt am tiefsten als starker, unregelmässig geformter, von zahlreichen Sehnenzügen durchsetzter und einer glänzenden Eigenaponeurose überzogener Muskel; er ist lateralwärts bedeckt vom M. extensor carpi ulnaris und dem M. ulnaris volaris; volar berührt er neben letzterem auf eine ganz kurze Strecke die

Digitized by Google

Haut und die Fascie, im übrigen ist er vom M. flexor digitorum sublimis bedeckt, medialwärts grenzt er an den M. flexor carpi ulnaris und radialis, in der Tiefe, also dorsalwärts, an Ulna und Radius resp. das Ligamentum transversum beider. Die drei Köpfe desselben sind nur unvollkommen von einander getrennt; ihr gegenseitiges Lageverhältnis ergiebt sich aus Fig. 22 und 23. Auch ist der Muskel nicht scharf gegen den M. flexor digitorum sublimis abgesetzt, sondern verbindet sich innig mit ihm (resp. verschmilzt sogar direkt mit ihm). An der Knochenfläche des M. flexor digitorum profundus, resp. zwischen ihm und Radius und Ulna verlaufen die A. und V. interossea communis und Zweige derselben. Diese Gefässe treten mit ihrem Endstamme durch das Spatium interosseum.

Die **Ulna** (Fig. 22), welche volar und ein wenig lateral vom Radius liegt und gegen das mittlere Vorarmdrittel hin endet, ist vollkommen

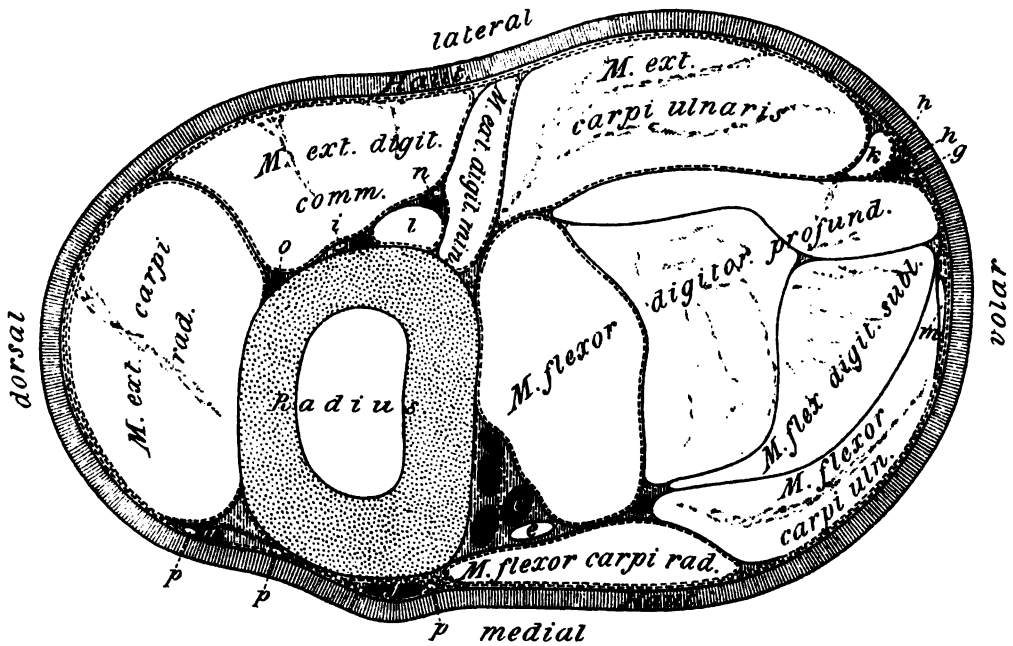

Fig. 24. Gefrier-Querschnitt durch den Vorarm. Der Schnitt ist zwischen 3. und 4. Achtel des Radius im rechten Winkel zu dessen Längsachse geführt. Die Schnittrichtung giebt die in Fig. 6 mit 11 bezeichnete Linie an. Die Abbildung zeigt die proximale (obere) Fläche der in Fig. 6 mit 1 bezeichneten Scheibe.
a V. salvatella, b A. radialis (mediana), c V. radialis (mediana), d starker Ramus muscularis mit der entspr. Vene, e N. medianus, f V. cephalica antibrachii, g N. ulnaris, h A. und h' V. collateralis ulnaris, i Zweig des N. radialis mit einem Zweige der A. interossea ext., k M. ulnaris volaris, l M. abductor pollicis longus, m Caput ulnare des M. flexor carpi ulnaris, n ein Zweig der A. interossea ext., o Endzweig der A. collateralis radialis inf. mit der entspr. Vene, p p p Zweige des N. cutaneus externus vom N. medianus

Digitized by Google

von Muskeln umgeben und zwar vom M. extensor digiti minimi, dem M. extensor carpi ulnaris und dem M. flexor digitorum profundus.

d) **Mediale Seite** (Fig. 22 und 23). An der medialen Seite des Radius liegen keine Muskeln, sondern nur die Fascie (verstärktes Periost), die Haut und Hautnerven und -Venen. Vor allem findet man hier fusswärts noch auf eine kurze Strecke die starke V. cephalica antibrachii (Fig. 21 y), welche dann bald an den medialen Rand der M. extensor carpi radialis tritt, also auf die dorsale Fläche gelangt. Mit ihr verlaufen Zweige des N. cutan. ext.

b. Mittleres Drittel des Vorarmes (cf. Fig. 24, 25, 26).

Im mittleren Vorarmdrittel sind die Lageverhältnisse ähnlich denen des proximalen Drittels. Die an der dorsalen (vorderen) und lateralen Seite gelegenen Streckmuskeln haben sich aber mehr lateralwärts gewendet. Der M. extensor carpi radialis liegt allein noch an der dorsalen Fläche der Speiche; er ist aber an die laterale Hälfte dieser Fläche gerückt, sodass die mediale Hälfte dieser Fläche direkt an der Haut resp. der Fascie liegt. Der M. extensor digitorum communis ist ganz an die laterale und der M. extensor digiti minimi fast an die volare (hintere) Seite (an den latero-volaren Rand) der Speiche gelangt.

1. An der **dorsalen** (vorderen) Fläche (Fig. 24—26) liegen also nur Haut, Hautnerven und -Venen, Fascie und der M. extensor carpi radialis.

2. An der **lateralen** Fläche liegt direkt an der Speiche der M. abductor pollicis longus (Fig. 24 l, 25 und 26 c) und auf diesem an der Fascie der M. extensor digitorum communis und volar von diesem der M. extensor digiti minimi. Zwischen den drei Muskeln liegt die hier 1—1½ mm dicke A. (und V.) collateralis radialis inferior (cf. Fig. 24—26).

Die Lageverhältnisse gestalten sich im mittleren Vorarmdrittel ausserdem dadurch etwas anders als im proximalen, dass die an der dorsalen und lateralen Seite des Vorarmes gelegenen drei Streckmuskeln (M. extensor carpi radialis, M. extensor digitorum communis, M. extensor digiti minimi) fusswärts allmählich dünner werden und schliesslich in ihre Sehnen übergehen und zwar der M. extensor carpi radialis noch im mittleren Drittel, der M. extensor digitorum communis an der Grenze zwischen diesem und dem distalen Drittel und der M. extensor digiti minimi erst in letzterem. Die drei Muskeln grenzen infolge ihrer Verschmälerung (cf. Fig. 25 und 26) von der Mitte des Vorarmes ab nicht mehr an einander, sondern medialwärts von der Sehne des M. extensor carpi radialis liegt der Radius zu einem grösseren Teile frei unter der Haut, während lateral von der Sehne, also zwischen ihr und dem an der lateralen Radiusseite

Digitized by Google

gelegenen Endteile resp. der Sehne des M. extensor digitorum communis unter der Haut und der Fascie der breiter gewordene M. abductor pollicis longus (Fig. 25 und 26 c) liegt (proximal natürlich wenig, fusswärts allmählich mehr). Derselbe bildet einen platten, dem Radius anliegenden Muskel, der locker von der Vorarmfascie und fest von einer glänzenden Eigenaponeurose überzogen ist; seine Fasern verlaufen an der lateralen Radiusseite schräg fusswärts und dorsal (nach vorn), resp. dorsomedial (vor- und einwärts). Von der Mitte des Vorarms ab grenzen auch der M. extensor digitorum communis und der hier noch am laterovolaren (äusseren — hinteren) Rande des Radius gelegene M. extensor digiti minimi nicht mehr aneinander (Fig. 26), sodass auch zwischen ihnen ein Teil des M. abductor pollicis longus direkt unter der Fascie und der Haut liegt. Die Gefässe und Nerven zeigen noch dasselbe Lageverhältnis, wie im proximalen Drittel des Vorarmes, sind aber viel schwächer geworden.

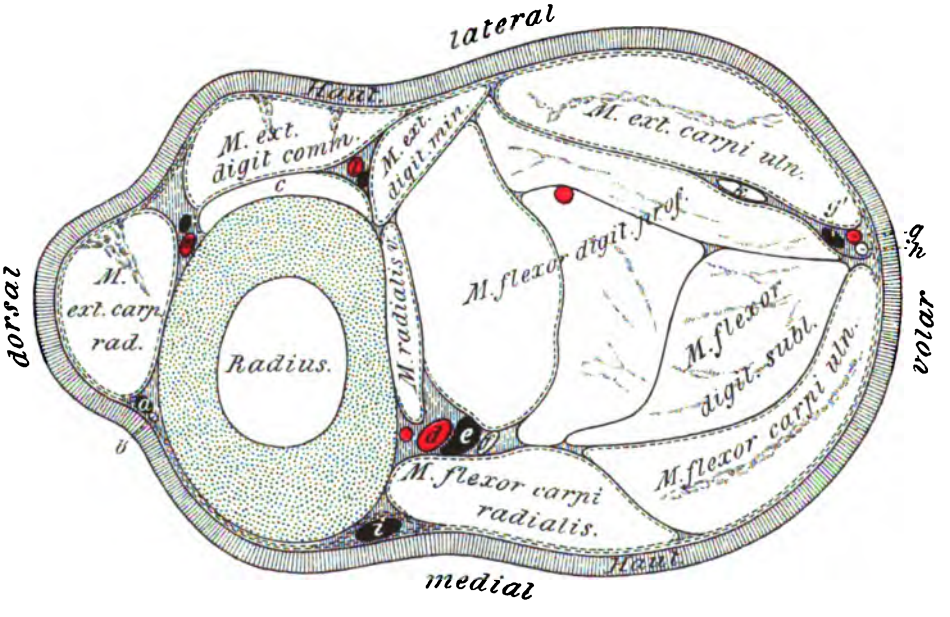

Fig. 25. Gefrier-Querschnitt durch den Vorarm. Der Schnitt ist in der Mitte des Radius im rechten Winkel zu dessen Längsachse geführt. Die Schnittrichtung giebt die in Fig. 6 mit 12 bezeichnete Linie an. Die Abbildung zeigt die proximale (obere) Fläche der in Fig. 6 mit m bezeichneten Scheibe.

a V. salvatella, b ein schwacher Endzweig des N. cutaneus externus vom N. medianus, c M. abductor pollicis longus, d A. und e V. radialis (mediana), f N. medianus, g A. und g' V. collateralis ulnaris sup., h N. ulnaris, i V. cephalica antibrachii, k Sehne des M. ulnaris volaris, l Endstamm der A. interossea ext. mit der entspr. Vene, m Endstamm der A. collateralis radialis inf. mit der entspr. Vene.

Digitized by Google

Dadurch, dass die an der Streckseite gelegenen Muskeln fusswärts immer dünner werden und schliesslich in ihre Sehnen ausgehen, ist es bedingt, dass im mittleren Vorarmdrittel die Grenze zwischen den einzelnen Muskeln für das Auge und das Gefühl viel deutlicher hervortreten, als im proximalen Drittel, und dass die auf S. 61 erwähnten Furchen und Gruben entstehen.

3. Die Muskeln an der **volaren** (hinteren) Seite (cf. Fig. 24—26) erscheinen breiter und flacher als im proximalen Drittel. Ausserdem ist Folgendes gegen das proximale Drittel verändert: das Caput ulnare des M. flexor carpi ulnaris (Fig. 24 m) verschmilzt mit dem Hauptmuskel (Caput humer. des M. flexor carpi ulnaris). Der M. ulnaris

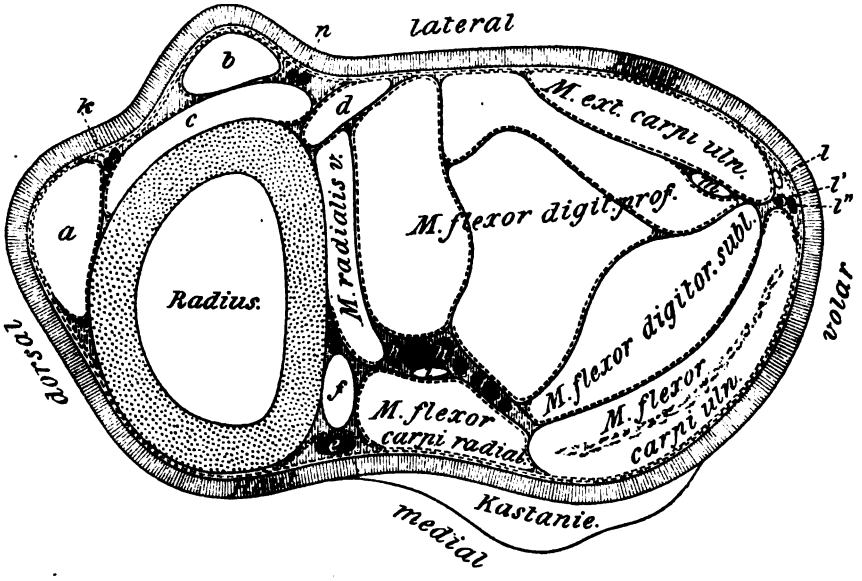

Fig. 26. Gefrier-Querschnitt durch den Vorarm. Der Schnitt ist zwischen 5. und 6. Achtel des Radius im rechten Winkel zu dessen Längsachse geführt. Die Schnittrichtung giebt die in Fig. 6 mit 13 bezeichnete Linie an. Die Abbildung zeigt die proximale (obere) Fläche der in Fig. 6 mit n bezeichneten Scheibe.

a Sehne des M. extensor carpi radialis, b Sehne des M. extensor digitorum communis, c M. abductor pollicis longus, d M. extensor digiti minimi, e V. cephalica antibrachii, f Unterstützungsband für den M. flexor digitor. sublimis, g A. radialis (mediana), h h Vv. radiales (medianae), i N. medianus, der sich genau auf dem Schnitte in seinen lateralen und medialen Ast teilt, k Endstamm der A. collateralis radialis inf., l N. ulnaris, l' A. und l'' V. collateralis ulnaris, m Sehne des M. volaris ulnaris, n Endstamm der A. interossea ext.

Ungefähr in der Mitte der Scheibe umgeben sich die Sehnen des M. ext. carpi radialis und des M. ext. digitor. communis und ganz nahe der distalen (unteren) Fläche der Scheibe auch die des M. flexor carpi radialis mit Sehnenscheiden.

Anmerkung: Aus Versehen sind in den lateralen und volaren Kopf des M. flexor digitorum profundus die Sehnenzüge, die diese durchsetzen, nicht eingezeichnet; dieselben sind ebenso wie bei der vorhergehenden Fig. 25.

Digitized by Google

volaris (Fig. 24 k) bildet nur noch eine Sehne (Fig. 25 k und 26 m), die zwischen dem M. extensor carpi ulnaris und dem M. flexor digitorum profundus liegt; der letztere grenzt nicht mehr direkt an den Radius, zwischen beiden befindet sich vielmehr noch der M. radialis volaris (Fig. 25 und 26) in Form einer dünnen, von einer glänzenden Eigenaponeurose überzogenen, zum Teil sehnigen Fleischplatte. Nahe der distalen Grenze des mittleren Drittels ist ausserdem der M. flexor digitorum profundus lateralwärts nicht mehr vollständig von dem M. extensor digiti minimi und dem M. extensor carpi ulnaris bedeckt, sondern grenzt zwischen beiden auf 1—2 cm direkt an die Fascie resp. die Haut (Fig. 26). Der M. flexor carpi radialis grenzt zum Teil an die volare Seite des Radius. Der M. extensor und flexor carpi ulnaris werden an der distalen Grenze des mittleren Drittels auf ihrer Oberfläche zum Teil schon sehnig. Zwischen beiden entsteht eine durch die Haut hindurch fühl- und ev. sichtbare Längsrinne (s. S. 62).

Von den volar gelegenen Gefässen und Nerven liegen die dünne, 1 bis 1½ mm dicke A. (und V.) collateralis ulnaris superior und der dünne N. ulnaris (Fig. 24 h h′, g; Fig. 25 g, g′, h und Fig. 26 l, l′, l″) noch volar auf den Zehenbeugern zwischen M. extensor und flexor carpi ulnaris, unter der Vorarmfascie. Die A. und V. radialis und der N. medianus liegen zwar noch auf der volaren Seite des Radius (Fig. 24 b, c, e), rücken aber fusswärts allmählich von demselben ab, sodass sie zwischen dem M. radialis volaris, M. flexor digitorum profundus und M. flexor carpi radialis zu liegen kommen (Fig. 26 g, h h, i). Die Arterie wird im mittleren Drittel ausserdem um ca. 1 mm schwächer.

4. Die **mediale** Fläche des Radius liegt direkt unter der Haut und wird nur von der V. cephalica antibrachii (Fig. 21 y) und dünnen Hautnerven in proximaler und dorsaler (oraler) Richtung gekreuzt.

c. Distales Drittel des Vorarmes (cf. Fig. 27 und 28).

Am distalen Vorarmdrittel gestalten sich die Verhältnisse insofern anders, als alle Muskeln nach dem Carpus hin in Sehnen übergehen.

1. und 2. **dorsale** (vordere) und **laterale** Seite. An der dorsolateralen Seite des Radius sind die Verhältnisse nahezu dieselben geblieben, wie im mittleren Drittel. Die mediale Partie der dorsalen Speichenfläche liegt direkt an der Fascie und der Haut. In der Mitte dieser Fläche oder noch etwas lateral von der Mitte liegt die Sehne des M. extensor carpi radialis (Fig. 27 und 28 a). Nahe dem Carpus wird die Oberfläche derselben schräg fuss- und medianwärts von der Sehne des M. abductor pollicis longus (Fig. 28 h) gekreuzt. Durch die Haut hindurch

Digitized by Google

lässt sie sich deutlich als $2^1/_2$—3 cm breiter Längsstrang sehen und noch besser fühlen. Sie ist von einer Sehnenscheide umgeben, die ungefähr zwischen mittlerem und distalem Vorarmdrittel resp. Viertel (d. i. ca. 10—12 cm über dem Carpus) beginnt und sich mit der Sehne auf den Carpus fortsetzt. Die Synovialis derselben senkt sich als Mesotenon bis zum Seitenrande der Sehne ein (entweder nur einer- oder beiderseits). Lateralwärts von ihr, ein wenig an der dorsalen (vorderen), im wesentlichen aber an der lateralen Fläche der Speiche befindet sich in der proximalen Hälfte des distalen Drittels auf 2—3 cm Breite der dem Radius aufliegende, platte M. abductor pollicis longus an der Fascie und der Haut (Fig. 27 c). Er ist

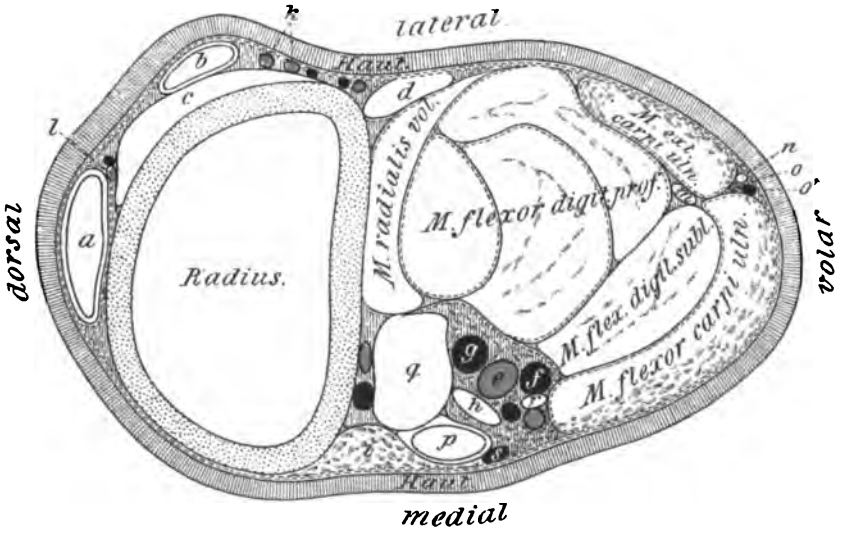

Fig. 27. Gefrier-Querschnitt durch den Vorarm. Der Schnitt ist zwischen 6. und 7. Achtel des Radius im rechten Winkel zu dessen Längsachse geführt. Die Schnittrichtung giebt die in Fig. 6 mit 14 bezeichnete Linie an. Die Abbildung zeigt die proximale (obere) Fläche der in Fig. 6 mit o bezeichneten Scheibe.

a Sehne des M. ext. carpi radialis (von einer Sehnenscheide umgeben), b Sehne des M. ext. digitor. communis (von einer Sehnenscheide umgeben), c M. abductor pollicis longus, d M. extensor digiti minimi, der nur zum Teil noch muskulös, zum Teil schon sehnig ist, e A. radialis (mediana), f und g Vv. radiales (medianae), h N. medianus (medialer Ast), i sehniges Gewebe, welches mit der Sehne des M. flexor carpi radialis in Verbindung steht, k Endzweige der A. interossea externa, l Endstamm der A. collateralis radialis inf., m Sehne des M. ulnaris volaris (dieselbe verschmilzt in der Scheibe mit der Haupt ehne des M. flexor digitor. prof.), n N. ulnaris, o A. und o' V. collateralis ulnaris, p Sehne des M. flexor carpi r dialis (von einer Sehnenscheide umgeben), q Unterstützungsband für den M. flexor digitor. sublimis, r N. medianus (lateraler Ast), s V. cephalica antibrachii.

In der Scheibe befindet sich die Teilungsstelle der A. radialis in ihre 3 Aeste. Der M. flexor. digitor. profundus geht in der Scheibe in seine Sehne über; letztere umgiebt sich mit einer Sehnenscheide.

Digitized by Google

charakterisiert durch die ihn überziehende, glänzende, starke Eigenaponeurose und seinen schräg fusswärts und medial gerichteten Faserverlauf.

Carpuswärts geht er in eine platte, ca. 1 cm breite Sehne aus, welche zwischen siebentem und achtem Achtel des Radius die Oberfläche der Sehne des M. extensor carpi radialis schräg fusswärts und medial kreuzt (s. oben) und durch die mediale Gleitrinne am distalen Radiusende an den Carpus gelangt. Am lateralen Rande der Sehne des M. extensor carpi radialis (d. i. ca. 5—6 cm über dem Carpus) umgiebt sich die Sehne mit einer Sehnenscheide, die sich bis auf den Carpus erstreckt (s. S. 66) und in der Regel mit der Oberfläche der Sehne verschmilzt.

Im distalen Achtel des Radius liegt (weil hier der M. abductor poll. longus fehlt) lateral von der Sehne des M. extensor carpi radialis der Radius direkt an der Fascie und der Haut (s. Fig. 28).

Am dorso-lateralen Rande, resp. an der lateralen Fläche des Radius und, soweit dieser vorhanden ist, auf dem M. abductor pollicis longus (zwischen diesem und der Fascie) und weiter distal direkt auf der Speiche liegt parallel mit der Sehne des M. extensor carpi radialis und $2^1/_2$ cm von ihr entfernt, die mehr rundliche, ca. 1 cm breite, durch die Haut fühl- und sichtbare Sehne des M. extensor digitorum communis (Fig. 27 und 28 b), welche sich vom lateralen Rande des Radius, wo sie zunächst liegt, allmählich nach der dorsalen (vorderen) Fläche der Speiche wendet. Die Sehne umgiebt sich zwischen mittlerem und distalem Vorarmdrittel (d. i. 10—12 cm über dem Carpus) mit einer Sehnenscheide, welche gleichzeitig die Sehne des Philipp'schen Muskels umschliesst und beide Sehnen bis auf den Carpus begleitet (s. S. 90); ihre Synovialis senkt sich als Mesotenon bis auf den medialen Rand der Sehne ein. Lateral resp. volar von der Sehne des M. extensor digitorum communis liegt die laterale Fläche des Radius direkt unter der Haut und der Fascie (cf. Fig. 27 und 28). Fast am latero-volaren Rande des Radius folgt der M. extensor digiti minimi (Fig. 27 d und 28 c), der zweckentsprechend bei der volaren Fläche besprochen wird (s. S. 85). Die Gefässe verhalten sich noch wie im mittleren Vorarmdrittel, sind aber ganz schwach (ca. 1 mm dünn) geworden.

3. **Volare** (hintere) Fläche. Die Muskeln an der volaren Seite gehen alle im distalen Vorarmdrittel in ihre Sehnen aus. Am weitesten proximal, ungefähr zwischen dem mittleren und distalen Vorarmdrittel, erfolgt dies beim M. flexor carpi radialis (Fig. 27 p und Fig. 28 g). Bei den übrigen Muskeln tritt dies etwas weiter fusswärts, etwa zwischen drittem uud viertem Vorarmviertel ein, sodass gegen das Ende des Radius nur noch Sehnen vorhanden sind, die natürlich weniger Raum einnehmen als die Muskeln und die zum Teil durch Bindegewebsmassen getrennt sind.

Digitized by Google

Das gegenseitige Lagerungsverhältnis der einzelnen Sehnen gestaltet sich, wie folgt: Unter der Haut und der Fascie liegt lateralwärts, ganz nahe am latero-volaren (äusseren — hinteren) Radiusrande der dünne M. extensor digiti minimi (Fig. 27 d und Fig. 28 c). Derselbe ist im distalen Vorarmdrittel nur locker von der Vorarmfascie überzogen und bildet armwärts zunächst noch einen dünnen, carpuswärts sich zuspitzenden Muskelbauch, dessen Fasern fiederförmig zu einem am freien (aboralen) Rande des Muskels sich bildenden Sehnenstreifen verlaufen, der ca. zwischen siebentem und achtem Achtel des Radius in die ein wenig abgeplattete, 6—8 mm breite, von einer Sehnenscheide umgebene Endsehne des Muskels übergeht. Die Sehne lässt sich deutlich durch die Haut hindurch fühlen. Volar und medial (nach hinten und innen) von dem M. extensor digiti minimi resp. seiner Sehne kommt proximalwärts der M. flexor digitorum profundus (s. Fig. 27) als fleischroter, längsfaseriger, von einer dünnen Eigenaponeurose überzogener Muskel zum Vorschein. Derselbe stösst hier auf eine Breitenausdehnung von höchstens 1—2 cm an die starke, ihn ganz lose überziehende Fascie und die Haut. Nahe dem Carpus ändern sich die Verhältnisse insofern, als die Sehne des M. extensor digiti minimi volar und medial zunächst an eine stärkere Bandmasse stösst (s. Fig. 28), welche den M. flexor digitorum profundus, der inzwischen auch in eine starke Sehne übergegangen ist, lateralwärts verdeckt. In der Regel dehnt sich bis in diese Bandmassen die Gelenkkapsel des Carpalgelenkes aus und liegt hier infolgedessen ganz nahe der Haut (vergl. Fig. 28 v). Rein volar liegen im distalen Vorarmdrittel unter der Haut resp. der Fascie der M. extensor und flexor carpi ulnaris (Fig. 27 und 28); es sind platte Muskeln, von denen der erstere (schwächere, 3—4 cm breite) an der lateralen, der letztere (stärkere, 5—6 cm breite) an der medialen Hälfte der Volarseite liegt; sie stossen etwas lateral von der volaren Mittellinie aneinander; die Grenze zwischen beiden lässt sich äusserlich in Form einer Längsrinne fühlen (s. S. 62); auf ihrer Oberfläche werden sie schon zwischen mittlerem und distalem Vorarmdrittel sehnig, sodass sie nach Abziehen der Haut und der Fascie als breite Sehnen erscheinen. An ihrer Unterfläche zieht sich die Muskulatur jedoch, allmählich dünner werdend, bis nahe zum Carpus herab. Nach dem Erbsenbein zu (wo sie enden) werden die Sehnen allmählich etwas schmäler und treten besonders bei der Kontraktion der Muskeln deutlich hervor und lassen sich leicht fühlen. Zwischen beiden Muskeln liegt armwärts die längsverlaufende, nur ca. 1½ mm dicke A. (und V.) collateralis ulnaris superior und der relativ schwache N. ulnaris (Fig. 27 n, o, o'). — An der Unterfläche des M. flexor carpi ulnaris, zwischen ihm und der Sehne des M. flexor digitorum sublimis, verläuft

Digitized by Google

nahe dem Carpus ($2^1/_2$—$3^1/_2$ cm über dem Erbsenbein) quer der dünne Ramus communicans zwischen der A. (und V.) intermetacarpea volaris lateralis und der A. (und V.) collateralis ulnaris und zwischen dem

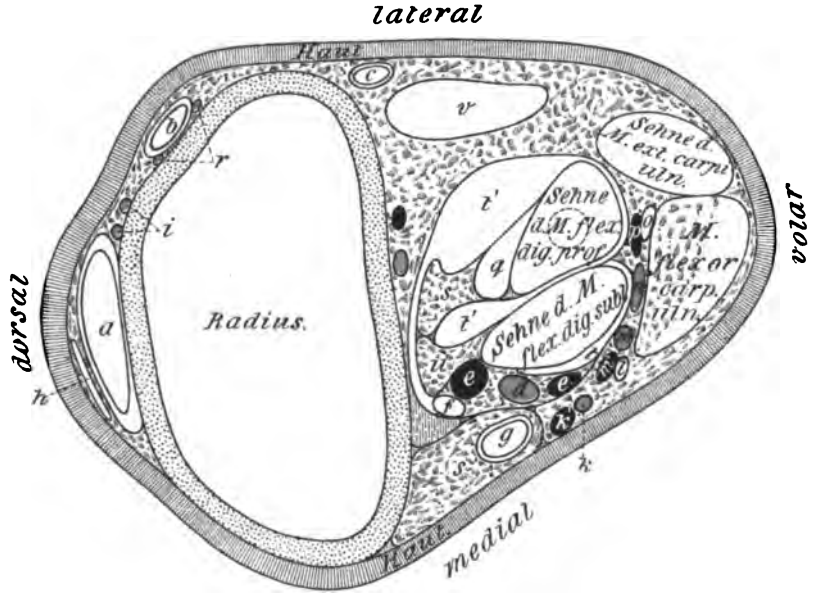

Fig. 28. Gefrier-Querschnitt durch den Vorarm. Der Schnitt ist zwischen 7. und 8. Achtel des Radius im rechten Winkel zu dessen Längsachse geführt. Die Schnittrichtung giebt die in Fig. 6 mit 15 bezeichnete Linie an. Die Abbildung zeigt die proximale (obere) Fläche der in Fig. 6 mit p bezeichneten Scheibe.

a Sehne des M. extensor carpi radialis (von einer Sehnenscheide umgeben), b Sehne des M. extensor digitor. commun. (von einer Sehnenscheide umhüllt), c Sehne des M. extensor digiti minimi (von einer Sehnenscheide umgeben; dieselbe beginnt genau auf dem Schnitte), d A. digitorum communis, e e die entspr. Venen, f N. medianus (medialer Ast), g Sehne des M. flexor carpi radialis (von einer Sehnenscheide umgeben), h Sehne des M. abductor pollicis longus (dieselbe umgiebt sich in der Scheibe sofort mit einer Sehnenscheide und wird rundlicher), i dünne Endzweige der A. collateralis radialis inf., k A. interossea (intermetacarpea) volaris medialis, k' V. cephalica antibrachii, l N. medianus (lateraler Ast), m A. und m' V. interossea (intermetacarpea) volaris lateralis, n A. collateralis ulnaris, welche sich sofort in der Scheibe mit der A. interossea volaris lateralis verbindet, o N. ulnaris, p V. collateralis ulnaris, q Sehne des M. radialis vol., r feine Endzweige der A. interossea externa, s sehniges Gewebe, das mit der Sehne des M. flexor carpi radialis resp. dessen Sehnenscheide in Verbindung steht, t gemeinsame Sehnenscheide des M. flexor digitor. subl. und profundus; dieselbe buchtet sich unter Umständen weit aus (z. B. bei t' t'), u Unterstützungsband des M. flexor digitor. subl., v ein mit gefrorener Flüssigkeit gefüllter Hohlraum, der sich als erweiterte Gelenkkapsel des Gelenkes zwischen Radius und proximaler Carpalknochenreihe herausgestellt hat und noch eine Wenigkeit in die vorhergehende Scheibe o hereinreicht. Die Sehne des M. extensor carpi ulnaris giebt in der Scheibe den starken Sehnenschenkel ab, welcher an das laterale Griffelbein geht. Derselbe umgiebt sich sofort mit einer Sehnenscheide (s. Fig. 30 s).

Digitized by Google

lateralen Zweige des N. medianus und dem volaren Zweige des N. ulnaris (s. Fig. 28 n, m, o, l und Fig. 21); die Verbindung der Gefässe liegt ein wenig weiter schulterwärts als die zwischen den Nerven. Da die erwähnten Gefässe und Nerven innig der Unterfläche der genannten Sehne anliegen, so ist bei der Tenotomie (über dieselbe s. die Operationslehre von Hering 1891 S. 636) eine gewisse Vorsicht notwendig. Der dorsale Zweig des N. ulnaris verläuft noch eine kurze Strecke an der Unterfläche der Sehne des M. extensor carpi ulnaris, durchbohrt dieselbe dann 2–3 cm über dem Erbsenbein oder schlägt sich um deren Rand und verläuft mit 2—3 dünnen Zweigen auf der Oberfläche der Sehne. — Unter dem M. extensor und flexor carpi ulnaris, resp. deren Sehnen liegen der M. flexor digitorum sublimis und profundus und unter diesen auf der Speiche noch der M. radialis volaris (Fig. 27). Von den beiden erstgenannten Muskeln liegt der M. flexor digitorum sublimis medial und der M. flexor digitorum profundus lateral; beide sind zunächst noch muskulös, dann werden sie nach dem Carpus hin allmählich sehnig und gehen nahe dem letzteren ganz in ihre Sehnen über (Fig. 28). Die beiden Sehnen liegen neben einander und zwar die des M. flexor digitorum sublimis medial von der des M. flexor digitorum profundus. Auf der volaren Fläche des M. flexor digitorum profundus liegt ausserdem zwischen dem M. flexor digitorum sublimis und dem M. extensor carpi ulnaris die platte, schmale Sehne des M. ulnaris volaris (Fig. 27 m), welche sich gegen die Mitte des distalen Drittels mit der Hauptsehne vereinigt. Ein wenig weiter fusswärts verschmilzt die Sehne des M. flexor digitorum profundus an ihrer Unterfläche mit der Sehne des dem Radius aufliegenden, platten M. radialis volaris. Am medialen Rande der Sehne des M. flexor digitorum sublimis liegt der N. medianus mit seiner Teilungsstelle und seinen beiden Aesten (s. Fig. 27, 28 und 21); ferner liegt an ihr das Ende der ca. 6 mm dicken A. radialis und die Teilungsstelle derselben und von da ab die 4—5 mm starke A. digitorum communis und die $1^1/_2$—2 mm dicke A. intermetacarpea volaris externa. Medial sind diese zum Teil von der Sehne des M. flexor carpi radialis, zum Teil von fibrösem Gewebe bedeckt. Medio-dorsal (nach innen und vorn = knochenwärts) von der Sehne des M. flexor digitorum sublimis liegt ein stärkerer, nicht scharf begrenzter, fusswärts gerichteter Schnenzug, das Unterstützungsband der genannten Sehne (Fig. 27 q) (s. S. 68), bei dessen Erkrankung man sowohl Verdickung als auch Schmerzensäusserung beim Drucke auf dasselbe feststellen kann.

Beide Beugesehnen sind von einer Sehnenscheide (Fig. 28 t) umgeben, welche ca. 8—10 cm über dem Carpus (3—4 cm über dem Bandhöcker) beginnt und sich noch auf den letzteren fortsetzt (s. S. 92). Ihre Synovialis

Digitized by Google

senkt sich an verschiedenen Stellen, meist vom lateralen und medialen Rande aus in Form von Scheidewänden (Mesotenon) ein; ausserdem bildet sie an verschiedenen Stellen bedeutende, blindsackartige Ausstülpungen (cf. Fig. 28 t' t').

Medial von den Beugern (resp. ihren Sehnen) und den erwähnten Gefässen und Nerven liegt nahe dem medio-volaren Radiusrande, in stärkere Bindegewebs- resp. Sehnenmassen eingehüllt, unter der hier sehr starken Fascie und der Haut die rundliche Sehne des M. flexor carpi radialis (Fig. 27 p und Fig. 28 g), welche nach dem Carpus hin sich ein wenig volar (nach hinten) wendet, sodass sie an der volaren Fläche des Radius (allerdings nahe dessen medialem Rande) gelegen, an den Carpus gelangt. Auch sie ist von einer geräumigen Sehnenscheide umgeben, welche 5—7 cm über dem Bandhöcker des Radius beginnt und die Sehne auf den Carpus begleitet (s. S. 67); ihre Synovialis senkt sich in Form einer Scheidewand (Mesotenon) ein. Am aboralen Rande der Sehne, zwischen den Blättern der Fascie, verlaufen in der carpalen Hälfte des distalen Drittels die ziemlich starke V. cephalica antibrachii und die ca. 3 mm dicke A. interossea (intermetacarpea) volaris medial. (Fig. 27 s, Fig. 28 k, k' und Fig. 21 p, y).

4. An der **medialen** Seite der Speiche liegt nur die Haut und einige sehnige Massen. Nennenswerte Muskeln und Gefässe sind nicht vorhanden (Fig. 27 und 28).

Betrachtet man die Lageverhältnisse an jeder einzelnen Seite des Vorarmes in toto, so gestalten sich die Verhältnisse in Kürze, wie folgt: (cf. Fig. 22—28).

An der **dorso-lateralen** Seite des Vorarmes liegen unter der Haut und der Fascie die drei Streckmuskeln: M. extensor carpi radialis, M. extensor digitorum communis und M. extensor digiti minimi; von ihnen liegt der M. extensor carpi radialis ungefähr in der Mitte der dorsalen (vorderen) Fläche des Radius und ist bei weitem der stärkste, lateral und volar (nach hinten) von ihm, also zum grössten Teile schon an der lateralen Seite, befindet sich der ungefähr ½ so starke M. extensor digitorum communis und volar (nach hinten) von diesem, vollkommen an der lateralen Seite der nur 1—1½ cm breite M. extensor digiti minimi. — Im proximalen Drittel grenzen diese drei Muskeln vollkommen an einander, fusswärts thun sie dies hingegen nicht mehr, weil sie allmählich dünner werden und in ihre Sehnen ausgehen und zwar der M. extensor carpi radialis etwas unter der Vorarmmitte, ein wenig weiter fusswärts der M. extensor digitorum communis und im distalen Drittel endlich der M. extensor digiti minimi. Daher kommt es, dass zwischen den einzelnen Muskeln Rinnen entstehen, die sich fusswärts zu breiten Furchen verbreitern, in denen der platte, dem Radius direkt aufliegende M. abductor pollicis longus zum Vorschein kommt und an die Haut und die Fascie stösst. Die Sehnen sind von Sehnenscheiden umgeben. Zwischen dem M. extensor digitorum communis und dem M. extensor carpi radialis verläuft in der Tiefe der schwache Endstamm der A.

Digitized by Google

collateralis radialis inferior und zwischen dem M. extensor digitorum communis und dem M. extensor digiti minimi der dünne Endstamm der A. und V. interossea lateralis. Ausserdem decken die Muskeln nahe dem Vorarmgelenke starke Endzweige der A. interossea externa, der A. collateralis radialis inferior und des N. radialis. Auf der Oberfläche der Muskeln verlaufen zwischen Haut und Vorarmfascie dünne Hautnerven (Nn. cutanei superiores externi des N. radialis und Aeste des N. cutaneus externus des N. medianus) und im proximalen Vorarmdrittel stärkere Hautvenen (V. cephalica antibrachii und V. salvatella).

An der **volaren** Seite des Vorarmes stossen die Muskeln, die bis zum Carpus alle in ihre Sehnen übergehen, fast in einem Halbkreise an die Fascie und die Haut. Die oberflächlichste Lage bilden die zwei platten Muskeln: der laterale M. extensor und der mediale M. flexor carpi ulnaris, die in der volaren Mittellinie zusammenstossen. An den medialen (dorsalen) Rand des M. flexor carpi ulnaris reiht sich dorsal (nach vorn) der M. flexor carpi radialis an, der zwischen ihm und dem Radius liegt und im distalen Vorarmdrittel in seine Sehne (mit Sehnenscheide) ausgeht. Unter dem M. flexor carpi ulnaris liegt der M. flexor digitorum sublimis und am tiefsten, direkt an Radius und Ulna, folgt der M. flexor digitorum profundus, der aus 3, grossen Teiles jedoch mit einander verschmolzenen Köpfen besteht. Einer dieser Köpfe schiebt sich volar (nach hinten) zwischen den M. extensor carpi ulnaris und den M. flexor digitorum sublimis ein und reicht bis nahe an die Fascie. Lateral ist der M. flexor digitorum profundus im proximalen Drittel ganz vom M. extensor carpi ulnaris verdeckt, während er im mittleren und distalen Drittel zwischen letzterem und dem M. extensor digiti minimi auf eine schmale Strecke an die Fascie und die Haut stösst. — Im proximalen Vorarmdrittel kommt zu diesen Muskeln noch der M. ulnaris volaris, der sich oberflächlich zwischen den M. extensor und flexor carpi ulnaris einschiebt und nach dem mittleren Vorarmdrittel hin in eine Sehne ausgeht, die alsdann zwischen dem M. extensor carpi ulnaris und dem M. flexor digitorum profundus liegt. Im mittleren Vorarmdrittel befindet sich ausserdem zwischen dem M. flexor digitorum profundus und dem Radius der platte M. radialis volaris. — Zwischen dem M. extensor und flexor carpi ulnaris, resp. im proximalen Viertel zwischen dem M. ulnaris volaris und dem M. flexor carpi ulnaris verlaufen auf den Zehenbeugern die dünne A. und V. collateralis ulnaris superior und der N. ulnaris fusswärts, die für operative Eingriffe leicht zugänglich sind. Weiterhin liegen am M. flexor carpi radialis und zwar nahe am Vorarmgelenk an dessen medialem Rande, weiterhin an seiner Unterfläche die starke A. und V. radialis und der N. medianus mit ihren Teilungsstellen.

Die **mediale** Fläche des Radius ist direkt von der Haut bedeckt, nur die starke V. cephalica antibrachii kreuzt dieselbe in proximaler und dorsaler (oraler) Richtung.

F. Die Gegend des Vorderfusses (Hand).

Der Vorderfuss zerfällt in die Vorderfusswurzel (Handwurzel), Vordermittelfuss (Mittelhand) und Vorderzehe (Finger). Er ist rundum straff von der Haut umgeben; an den beiden letzten Zehengliedern

Digitized by Google

tritt dieselbe allerdings modificirt in Form eines wesentlich veränderten Coriums und der Hufkapsel (an Stelle der Epidermis) auf. Unter der Haut liegt die Fascie (s. S. 94). Ausserdem findet man verschiedene Bursae subcutaneae, z. B. einen solchen von Haselnussgrösse über dem Kopfbein, kleinere an der Streckfläche und den Seitenwänden des Fusses. Unter der Fascie folgen je nach der Region kleinere oder grössere bindegewebige Massen, Sehnen, Bänder und das Skelett. Fleischige Muskeln kommen hier nicht vor, denn der M. intermetacarpeus medius (Fesselbeinbeuger) ist vollkommen sehnig und die Mm. intermetacarpei laterales sind ebenso wie die Mm. lumbricales ganz rudimentär. Daher kommt es auch, dass die Knochenkonturen durch die Haut hindurch für den Gesichts- und Tastsinn deutlicher hervortreten als am Vorarm.

Die am Fusse vorhandenen Sehnen zerfallen in Streck- und Beugesehnen; die ersteren liegen an der dorsalen (vorderen) Streckfläche, die letzteren an der volaren (hinteren) Beugefläche.

Sehne des M. extensor digitorum communis (Fig. 18_4'). Sie geht proximal vom Carpus aus dem Muskel hervor und gelangt durch die laterale Sehnenrinne der Speiche, von einer Sehnenscheide umgeben, an die Streckseite des Carpus, wo sie lateral liegt und von queren Bandfasern überbrückt wird. Die Sehnenscheide beginnt ca. 10—12 cm über dem Carpus und reicht bis zum proximalen Ende des Metacarpus (an der Sehnen-Oberfläche endet sie an der distalen (unteren) Carpusgrenze, an der Sehnen-Unterfläche 2—3 cm weiter zehenwärts). Sie schliesst gleichzeitig die Sehne des Philipp'schen Muskels ein. Ihre Synovialis senkt sich scheidewandartig (Mesotenon) bis zum medialen Rande der Sehne ein. Vom Carpus gelangt die Sehne, indem sich die dünne Sehne des Philipp'schen Muskels von ihr abzweigt und an den M. extensor digiti minimi tritt (s. Fig. 18), an den Mittelfuss und geht schräg dorso-distal (zehen- und vorwärts), wobei sie nahe dem Carpus durch eine vom Os pisiforme kommende starke Fascienplatte mit der Sehne des M. extensor digiti minimi verbunden ist. Nahe dem Fesselgelenk, das sie überschreitet, wird sie allmählich breiter und am Fesselgelenke selbst hat sie einen Schleimbeutel unter sich und verbindet sich mit dem Kapselbande und lateralwärts mit der Sehne des M. extensor digiti minimi. Mitten am Fessel empfängt sie die zehenwärts und dorsal verlaufenden Seitenschenkel vom M. interosseus medius (Fesselbeinbeuger) (Fig. 29_{10}') und sendet zehenwärts und volar verlaufende Schenkel zum M. flexor digitorum profundus, welche die ersteren an der Unterfläche kreuzen. Sie heftet sich, erheblich breiter geworden, an der dorsalen (vorderen) Fläche des 2. und an der Kappe des 3. Zehengliedes an und deckt vorher die Kapselbänder zwischen 1. und 2. und 2. und 3. Phalange (cf. Fig. 38 a) und verschmilzt mit denselben.

Sehne des M. extensor digiti minimi (Fig. 18_5). Sie geht im distalen Drittel des Vorarmes aus dem Muskel hervor und verläuft, von einer Sehnenscheide umgeben, durch die schmale Sehnenrinne am lateralen Bandhöcker der Speiche, dann an dem lateralen Rande der Vorderfusswurzel, bedeckt von der starken Fascie und dem lateralen Seitenbande zehenwärts zum Mittelfuss, wo sie einen stärkeren Sehnenschenkel vom Os pisiforme erhält und sich mit der Sehne des Philipp'schen

Digitized by Google

Muskels vereinigt (s. Fig. 18). Am Metacarpus verläuft die Sehne zehenwärts und ein wenig dorsal (nach vorn), sodass sie nahe dem Fesselgelenke auf der dorsalen Fläche des Metacarpus liegt. Am Fesselgelenke besitzt sie an ihrer Unterfläche einen ungefähr haselnussgrossen Schleimbeutel; sie endet proximal am Fesselbein, bedeckt zum Teil von der Sehne des M. extensor digitorum communis, zum Teil mit ihr verbunden. Ihre Sehnenscheide beginnt 6—8 cm über dem Carpus (1—2 cm über dem Bandhöcker) und endet am proximalen Ende des Metacarpus (2—3 cm zehenwärts vom Carpus); die Synovialis bildet in der distalen Hälfte ein Mesotenon.

Die **Sehne des M. extensor carpi radialis** geht ungefähr in der Mitte des Vorarmes aus dem Muskel hervor und verläuft als 2—2½ cm breite Sehne in der Mitte der dorsalen (vorderen) Fläche des Radius (in der mittleren Gleitrinne desselben gelegen) und Carpus zehenwärts und endet an der Beule des proximalen Endes des Metacarpus 3. Im distalen Radiusviertel wird ihre Oberfläche von der Sehne des M. abductor pollicis longus schräg gekreuzt. Sie ist von einer starken, fibrösen Sehnenscheide umgeben, welche zwischen mittlerem und distalem Vorarmdrittel (das ist ca. 10—12 cm über dem Carpus) beginnt und bis nahe an das Ende der Sehne reicht. Auf der Oberfläche endet sie gewöhnlich etwas eher, als an der Unterfläche. Die Synovialis senkt sich in der Regel in Form eines Mesotenon bis zum Seitenrand der Sehne ein.

Ueber die **Sehne des M. abductor pollicis longus** s. diesen S. 66.

Ueber den am Carpus verlaufenden Sehnenschenkel des M. extensor carpi ulnaris s. S. 66.

Die Sehne des M. flexor digitorum sublimis (Fig. $20_1'$ und 29_8). Sie entsteht ca. 2 cm armwärts vom Os pisiforme und empfängt sofort das breite, sehnige Unterstützungsband (Fig. 20_2; s. a. S. 68). Die im allgemeinen platte Sehne geht fusswärts, liegt zunächst medial, dann volar von der tiefen Beugesehne und gelangt in den von dem Ligamentum transversum volare carpi superficiale an der Vola (Beugeseite) des Carpus überbrückten Kanal, tritt an den Mittelfuss, geht auf der tiefen Beugesehne, mit dieser durch Bindegewebe verbunden, zehenwärts, wird nahe dem ersten Zehengelenk breiter, gelangt über die platte, volare, vertiefte Fläche der Sesambeine, durch ein Ringband (s. unten) festgehalten, an die volare Seite des ersten Zehengliedes und spaltet sich in zwei Schenkel, zwischen denen der tiefe Zehenbeuger durchtritt; die Schenkel enden am zweiten Zehengliede. Am Carpus besitzt sie mit der Sehne des M. flexor digitorum profundus eine gemeinschaftliche Sehnenscheide (s. S. 92). Eine zweite Sehnenscheide erhält sie am Metacarpo-Phalangealgelenk; dieselbe hat ungefähr die Ausdehnung der Gleichbeinfläche (7—8 cm) und steht mit der dort befindlichen Sehnenscheide des M. flexor digitorum profundus in Verbindung (s. S. 92). Diese Scheide oder Bursa verschmilzt mehr oder weniger mit der Oberfläche der Sehne. Im distalen Viertel des Metacarpus geht von den Seitenrändern der Sehne eine Sehnenplatte ab, die vollkommen gurtförmig die Sehne des M. flexor digitorum profundus umfasst. Dieser Sehnengurt, der bis an das Metacarpo-Phalangealgelenk heranreicht, liegt innerhalb der Sehnenscheide. Am Fesselgelenk selbst wird die Sehne des M. flexor digitorum sublimis ausserdem durch ein Ringband (s. Fig. 20) in der Lage erhalten; dasselbe wird von der verstärkten Fascie gebildet und besteht aus einer gegen die Umgebung nicht scharf abgesetzten Bindegewebs- resp. Sehnenplatte, welche einerseits mehr oder weniger mit der Oberfläche der Sehne und deren Sehnenscheide,

Digitized by Google

anderseits mit dem Zwischengleichbeinband, resp. den Gleichbeinen verschmilzt. Das Ringband liegt natürlich ausserhalb der Sehnenscheide. Hufwärts steht das Ringband mit einer zweiten, ebenfalls als verstärkte Fascie anzusprechenden Sehnenplatte (wir schlagen die Bezeichnung volare „Fesselplatte" für dieselbe vor) in Verbindung, welche die beiden Schenkel unter sich und mit dem Fesselbein verbindet. Ungefähr in der Mitte des Metacarpus verläuft über die Oberfläche der Sehne der Ramus communicans der beiden Aeste des N. medianus (Fig. 29 w).

Die Sehne des M. flexor digitorum profundus (Fig. 20_3' und 29_9). Nahe dem Carpus (ca. handbreit über demselben) entsteht dieselbe aus den 5 Fleischköpfen des Muskels. Sie ist sehr stark und rundlich (cylindrisch) und geht, unter der Sehne des M. flexor digitorum sublimis gelegen, durch den bei letzterem erwähnten Kanal an der volaren Seite des Carpus, in eine Sehnenscheide (s. unten) eingeschlossen, an den Metacarpus, woselbst sie ein Unterstützungsband (s. unten) empfängt und zwischen der Sehne des M. flexor digitorum sublimis und dem M. interosseus medius (oberem Gleichbeinbande) liegt. Nahe dem Fesselgelenk tritt sie durch den von der Sehne des M. flexor digitorum sublimis gebildeten Sehnengurt (s. S. 91) hindurch, wobei sie sich wieder mit einer Sehnenscheide umgiebt, und gelangt über die Gleitfläche zwischen den beiden Sesambeinen, durch das beim M. flexor digitorum sublimis (S. 91) erwähnte Ringband in der Lage erhalten, an die volare (hintere) Fläche des Fesselbeines; hier wird sie allmählich flacher und tritt zwischen den Schenkeln der oberflächlichen Beuge-Sehne hindurch, geht über das Kronengelenk und das Strahlbein und endet, sich etwas verbreiternd und einen Schleimbeutel unter sich (s. unten) an der Sohlenfläche des Hufbeines. Mit dem Endteile der Sehne verschmilzt eine elastische, bandartige Hautplatte (Huffesselband), welche an der Phalanx III an der Einpflanzungsstelle der Sehne entspringt und mit 2 stärkeren Schenkeln seitlich an der Phalanx I endet. — An der Beugefläche des Carpus besitzt die Sehne mit der des M. flexor digitorum sublimis eine gemeinschaftliche Sehnenscheide. Dieselbe beginnt ca. 8—10 cm über dem Carpus, zieht sich über den letzteren hinweg und erreicht an oder nahe der Vereinigungsstelle des Unterstützungsbandes des M. flexor digitorum profundus mit letzterem (d. i. ungefähr zwischen proximalem und mittlerem Drittel des Metacarpus) ihr Ende. Ihre Synovialis senkt sich an verschiedenen Stellen (meist vom lateralen und medialen Rande aus) in Form von Scheidewänden (Mesotenone) bis zur Sehne ein; ausserdem bildet sie an verschiedenen Stellen bedeutende blindsackartige Ausstülpungen. Am Metacarpus und zum Teil schon am Carpus verschmilzt sie mit der Oberfläche der Sehne des M. flexor digitorum sublimis. Eine zweite Sehnenscheide besitzt die Sehne vom distalen Drittel des Metacarpus ab. Dieselbe beginnt 8—10 cm über dem Fesselgelenke, zieht sich dann über die volare Fläche des M. interosseus medius (Fesselbeinbeugers), der Sesambeine und der beiden ersten Zehenglieder (resp. des unteren Gleichbeinbandes) zehenwärts, wobei sie bisweilen am 1. Zehengliede auf eine kurze Strecke unterbrochen ist, und endet ungefähr in der Mitte des zweiten Zehengliedes (cf. Fig. 38). Sie überzieht dabei direkt über dem Fesselgelenke den von der Sehne des M. flexor digitorum sublimis stammenden und die Sehne des M. flexor digitorum profundus gürtelförmig umfassenden Sehnengurt und communiciert mit der Sehnenscheide der Sehne des M. flexor digitorum sublimis. Im übrigen ist sie auf ihrem ganzen Verlaufe innig mit der letzteren verbunden und zwar in der Höhe des Fesselgelenkes mit der Oberfläche und sonst mit den Seitenrändern desselben. An der Teilungsstelle der ober-

Digitized by Google

flächlichen Beugesehne setzt sie sich noch unter die Insertionsschenkel derselben in Form von blindsackartigen Ausstülpungen fort. Von der Teilung der Sehne des M. flexor digitorum sublimis ab setzt sich die volare Wand der Sehnenscheide als dünne Membran, die sich zwischen den beiden Sehnenschenkeln ausspannt, bis zum Strahlkissen fort. Die Seitenwände der Sehnenscheide werden durch fibröse Bandmassen (das Ringband am Fesselgelenk, die Platte an der volaren Seite des Fesselbeines und das Huffesselbeinband) verstärkt. — Auf ihrem Verlaufe zeigt die Sehnenscheide mehrere blindsackartige Ausstülpungen von verschiedener Grösse. Die grösste derselben findet sich in dem Raume zwischen den beiden Schenkeln des oberen Gleichbeinbandes (M. interosseus medius); von dem Kapselbande des Fesselgelenkes ist sie nur durch Fettgewebe getrennt; seitlich erstreckt sie sich zwischen dem Fesselbeinbeuger und der Sehne des M. flexor digitorum profundus fast bis an die Oberfläche und ist hier nur vom lockeren Bindegewebe umgeben (Hydropische Zustände dieser Sehnenscheide werden sich infolgedessen durch Hervortreten der letzteren zwischen der Sehne des M. flexor digitorum profundus und dem Fesselbeinbeuger im distalen (untern) Viertel des Metacarpus äussern). Kleinere Ausstülpungen finden sich besonders an der volaren (hinteren) Seite des Fesselbeines zwischen den Insertionsstellen der Fesselplatte. Unter der Endinsertion der Sehne des M. flexor digitorum profundus findet man noch einen Schleimbeutel — Bursa podotrochlearis (Brauell) —, der von der unter 2 beschriebenen Sehnenscheide durch eine dünne Wand getrennt ist, am Strahlbein beginnt und sich bis zur Insertion der Hufbeinbeugesehne erstreckt (cf. Fig. 38 n). Eine Kommunikation mit dem Hufgelenk wurde bisher nicht nachgewiesen.

Das oben erwähnte Unterstützungsband (s. Fig 20) der tiefen Beugesehne entspringt von der Bandmasse an der Beugeseite des Carpus und bildet einen starken und breiten Sehnenzug, der zwischen proximalem und mittlerem Drittel des Metacarpus an die Hauptsehne herantritt und sich mit ihr vereinigt.

Am medialen Rande der Sehne des M. flexor digitorum profundus verläuft am Carpus und Metacarpus die A. digitorum communis mit dem medialen Endaste (N. volaris medialis, Sohlennerv) des N. medianus und dem Anfangsteil der V. cephalica antibrachii. Im allgemeinen verläuft die Vene dorsal (vorn), die Arterie in der Mitte, der Nerv volar. Das genauere gegenseitige Lageverhältnis derselben und ihr Verhalten an den Phalangen ergiebt sich aus Fig. 29. Am lateralen Rande der Sehne des M. flexor digitorum profundus verläuft am Metacarpus der laterale Endzweig des N. medianus mit einem dünnen Arterien- und Venenzweige. An der Phalanx prima deckt die Sehne des M. flexor digitorum profundus querlaufende Rami communicantes zwischen den Seitenarterien resp. ihren Venen.

Der fast vollkommen sehnige **M. interosseus medius volaris** (oberes Gleichbeinband, Fesselbeinbeuger) (Fig. 20_7 und Fig. 29_{10}) entspringt aus den volaren Bandmassen des Carpus und am proximalen Ende des Metacarpus. Er geht an der volaren Seite dieses Knochens, bedeckt von der Sehne des M. flexor digitorum profundus, resp. dessen Unterstützungsbande, zwischen den Griffelbeinen zehenwärts und spaltet sich über den Sesambeinen in zwei fühlbare und sichtbare Schenkel, die sich an den Sesambeinen anheften und je einen fühl- und sichtbaren Schenkel hufwärts und dorsal (nach vorn) zur Sehne des M. extensor digitorum communis senden (Fig. $29_{10}'$). Der Muskel bedeckt die an der Volarfläche des Mittelfussskelets verlaufenden Aa. intermetacarpeae volares. Zwischen seinen beiden Schenkeln vereinigt sich der gemeinsame Stamm der genannten Arterien in der Regel

Digitized by Google

mit der lateralen Seitenaterie (A. digitalis propria lateralis); ausserdem liegt hier ein venöser Gefässbogen.

Ueber den am Carpus gelegenen Teil der Sehne des **M. flex. carpi rad.** s. S. 67.

Fascien des Fusses. Die den Carpus und Metacarpus umkleidende Fascie ist als eine Fortsetzung des tiefen Blattes der Vorarmfascie zu betrachten. Das die dorsale Seite überziehende, starke Blatt inseriert sich an den die Sehnen-Gleitrinnen am distalen Radiusende seitlich begrenzenden Knochenkämmen, überzieht dann den Carpus, woselbst sie mit dessen Bändern zum Ligament. carpi dorsale verschmilzt, sodass sie Scheiden für die Strecksehnen bildet, und vereinigt sich am Metacarpus mit der gleich zu erwähnenden Fascie. An der lateralen Carpusseite verschmilzt sie ebenfalls mit den Carpusbändern und vor allem mit dem Periost der lateralen Fläche des Erbsenbeines, mit der Sehne des M. extensor carpi ulnaris und mit der Sehnenscheide des an das Griffelbein herantretenden Sehnenschenkels desselben, zieht sich dann in Form einer 2—3 Finger breiten, starken Sehnenplatte schräg zehenwärts und dorsal und tritt an die Sehne des M. extensor digiti minimi und von hier aus, sich verbreiternd, an die Sehne des M. extensor digitorum communis und verbindet beide mit einander; ausserdem verschmilzt sie mit dem von der Streckfläche des Carpus kommenden Blatte (s. oben). An der medialen Carpusseite verschmilzt die Fascie ebenfalls mit den hier gelegenen Bändern nnd inseriert sich am medialen Radius-Bandhöcker und am medialen Griffelbein und spannt sich von

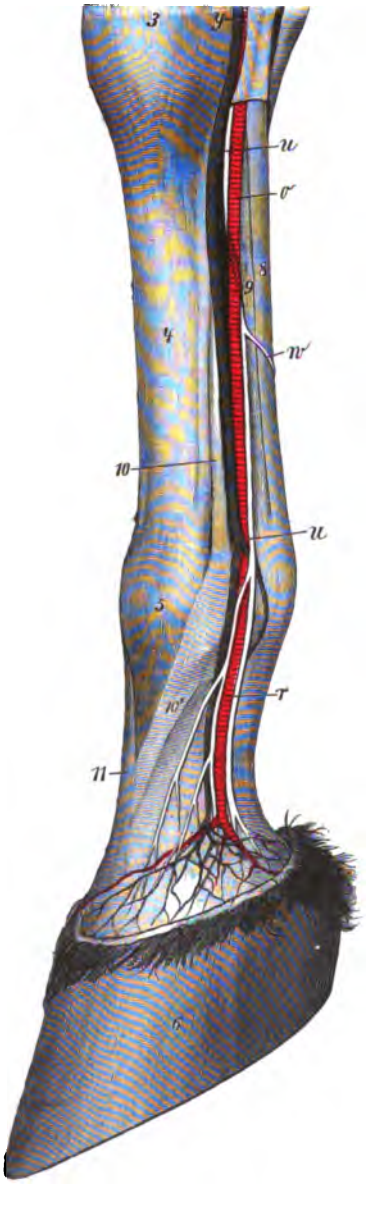

Fig. 29. Topographische Abbildung der medialen Seite des Fusses. Die Zahlen- und Buchstaben-Bezeichnungen bilden die Ergänzung der in Fig. 21 gebrauchten.
o A. digitorum communis, r A. digitalis volaris medialis, u N. medianus (medialer Endzweig), w Verbindungszweig zwischen den beiden Endästen des N. medianus, y V. cephalica. 3 Carpus, 4 Metacarpus, 5 Metacarpo-Phalangeal-(Fessel-) Gelenk, 6 Hufkapsel, 8 Sehne des M. flexor digitorum sublimis, 9 Sehne des M. flexor digitorum profundus, 10 Fesselbeinbeuger (M. interosseus medius), 10' der mediale Sehnenschenkel, der von letzterem zur Sehne des M. extensor digitorum communis (11) geht.

Digitized by Google

hier aus über die Beugeseite des Carpus, die Sehnen der Zehenbeuger bedeckend, hinweg als Bogenband der Fusswurzel (Lig. transversum carpi volare superficiale) bis zum freien Rande des Os accessorium aus und verschmilzt teils mit der Sehne des M. flexor carpi ulnaris, teils mit dem starken, oben erwähnten, vom Erbsenbein zu den Strecksehnen gehenden Sehnenzug. Das volare Bogenband der Vorderfusswurzel ist sehr stark (mehrere Millimeter) und gleicht mehr einem Bande als einer Fascie.

An der volaren Fläche des Metacarpus springt in der horizontalen Hälfte die Fascie, welche die ununterbrochene Fortsetzung des Bogenbandes der Fusswurzel darstellt und nahe dem Carpus noch sehr stark ist, von einem Griffelbeine zum anderen über und umscheidet die Sehnen der Zehenbeuger und verschmilzt natürlich mit der Fascie an der Rückenfläche des Vordermittelfusses. — Zehenwärts wird das ganze Fasciensystem schwächer und verschmilzt mit dem Periost der freiliegenden Knochenteile und den Sehnen. Nach Dieckerhoff (Adams Wochenschrift 1883 No. I) und Eichbaum (Fascien etc.) findet man in dem Raum zwischen Hufbeinbeugesehne (resp. dem Unterstützungsbande) und dem Fesselbeinbeuger noch ein ziemlich starkes Band, das nach unseren Untersuchungen bisweilen recht schwach ist oder sogar ganz fehlt.

Die Fascien der Zehen. An der Streckseite der Zehen ist die Fascie ziemlich dünn und verschmilzt mit den Rändern der Strecksehnen und den Bändern. An der volaren Seite findet sich die Fascie verstärkt in Form des sog. Ringbandes am Metacarpo-phalangealgelenke (s. S. 91) und in Form der Platte an der Beugeseite des Fesselbeins (s. S. 92). Das genauere hierüber findet man bei der Beschreibung der einzelnen Regionen.

Gefässe und Nerven am Fusse. a) Arterien. Die **arteriellen** Gefässe des Fusses sind fast nur Aeste der A. radialis. a) Volare Seite. Die A. radialis (Fig. 21 k) teilt sich in der Regel zwischen 3. und 4. Vorarmviertel resp. noch näher am Carpus in die beiden Aa. interosseae (intermetacarpeae) volares und in die Arteria digitorum communis. Zuerst entspringt gewöhnlich die A. intermetacarpea volaris medialis, 1 cm distal davon die ca. $^1/_2$ so starke A. intermetacarpea volaris lateralis*); die A. digitorum communis (Fig. 21 und 29 o) bildet den fortlaufenden Stamm der A. radialis und verläuft am medialen Rande der Sehne des M. flexor digitorum profundus (am Carpus innerhalb des Ligam. carpi volare

*) Sussdorf hat auf Grund ausführlicher vergleichender Untersuchungen für die Gefässe der Hand und des Fusses und deren Ursprungsstämme vielfach eine neue Deutung erbracht und infolgedessen die bisherigen und vorwiegend auch von uns in vorliegender Abhandlung gebrauchten Bezeichnungen (s. Einleitung) wie folgt abgeändert. Er bezeichnet: 1. die A. radialis noch als A. brachialis, 2. die A. digitorum communis, soweit sie am Vorarm und der Carpalgegend liegt, als A. ulnaris, und soweit sie am Metacarpus verläuft als Truncus arteriarum digitorum volarium communis, ihre beiden Endäste (die bisherigen Aa. digitales volares) aber als Aa. digitorum communes volares, 3. die A. interossea interna (intermetacarpea medialis) deutet S., soweit dieselbe am Vorarm und der Carpalgegend liegt, als A. radialis und nur den am Metacarpus verlaufenden Teile als A. intermetacarpea volaris II, 4. den am Vorarm und der Carpalgegend verlaufenden Teil der A. interossea externa (intermetacarpea lateralis) als den Ramus profundus der A. ulnaris und nur den am Metacarpus gelegenen Abschnitt derselben als A. intermetacarpea volaris III. Die am proximalen (oberen) Metacarpusende zwischen den beiden Aa. intermetacarpeae volares verlaufenden 2 Rami communicantes als Arcus volaris profundus. Die A. interossea dorsalis lateralis und medialis nennt er A. intermetacarpea dorsalis III bezügl. II (das Genauere darüber s. Sussdorf's Originalartikel: Die Verteilung der Arterien und Nerven an Hand und Fuss. Festschrift. Stuttgart 1889.

Digitized by Google

transversum) mit dem N. volaris medialis des N. medianus und mit der entspr. Vene bis nahe an das Mittelfusszehengelenk (Metacarpo-Phalangealgelenk) und teilt sich dort in die beiden ca. 3 mm starken Seitenarterien (A. digitalis volaris tertia s. lateralis et secunda s. medialis (Fig. 29 r), welche an dem entspr. Rande der Beugesehnen hufwärts verlaufen und dabei Zweige an die einzelnen Zehenglieder und an die einzelnen Teile des Hufes abgeben; Verlauf und Lageverhältnis zu Nerven und Venen ergiebt sich aus Fig. 29. Die A. intermetacarpea volaris secunda s. medialis (Fig. 21 p) ist ca. 3 mm dick und läuft zwischen den Blättern des Lig. carpi volare transversum nahe dem medialen Carpusrande zehenwärts, tritt an dem proximalen Ende des medialen Griffelbeines in die Tiefe an die laterale Fläche des letzteren und verläuft, schwächer geworden, an bez. nahe dieser bis nahe zum Metacarpo-Phalangealgelenk, wo sie sich in der Regel mit der A. intermetacarpea volaris lateralis vereinigt und in die A. digitalis volaris lateralis einmündet (Abweichungen sind jedoch nicht selten). Die A. intermetacarpea volaris tertia s. lateralis (Fig. 21 q) ist $1^1/_2$—2 mm stark und verläuft innerhalb des Bogenbandes der Fusswurzel zehenwärts und lateral über die mediale Fläche des Os accessorium bis zum proximalen Ende des lateralen Griffelbeines und verhält sich dann entspr. wie die mediale Arterie. Dicht über dem Carpus vereinigt sie sich mit dem Endstamm der A. collateralis ulnaris. Am distalen Carpusende giebt sie noch einen feinen, nicht ganz 1 mm dicken Zweig ab, der, den N. volaris lateralis begleitend, am lateralen Rande der tiefen Beugesehne zehenwärts verläuft und in der Regel in die A. digitalis volaris lateralis einmündet. Am proximalen Metacarpusende sind beide Aa. intermetacarpeae volares durch 2 Queräste verbunden, von denen der eine zwischen dem M. interosseus medius und der Verstärkungssehne des M. flexor digitorum profundus, der andere zwischen dem ersteren und dem Metacarpus 3 liegt.

b) Dorsale Seite. Die Arterien an der dorsalen Seite des Fusses sind so klein und unbedeutend, dass sie chirurgisch nicht in Betracht kommen. Die A. interossea externa und die A. collateralis radialis inferior (s. Gefässe des Vorarmes S. 69) lösen sich mit ihren Endzweigen nahe dem Carpus auf und bilden das Rete carpi dorsale, welches an der Streckseite der Vorderfusswurzel liegt und dessen Bänder und Sehnenausbreitungen versorgt. Aus ihm entspringen die beiden Aa. intermetacarpeae dorsales (secunda et tertia), welche zwischen dem lateralen, resp. medialen Griffelbein und dem Metacarpus 3 zehenwärts verlaufen und sich am distalen Ende der Griffelbeine mit der A. intermetacarpea volaris ihrer Seite verbinden.

Die Venen des Fusses bilden dichte Netze an der Fleischsohle, Fleischwand, Fleischkrone und am Ballen; die aus denselben entspringenden Zweige vereinigen sich mit solchen vom ersten und zweiten Zehenglied jederseits zu je einer V. digitalis volaris (Seitenvene), welche neben der entspr. Arterie proximal verläuft (s. Fig. 29). Dicht über den Sesambeinen vereinigen sich beide Vv. digitales zu dem zwischen der Sehne des M. flexor digitorum profundus und dem Fesselbeinbeuger liegenden tiefen Bogen (Sesambogen) (Arcus venosus profundus), aus welchem die V. cephalica (innere Hautvene) und die V. intermetacarpea volaris lateralis und medialis entspringen. Die V. cephalica (Fig. 29 y) ist die stärkste von ihnen und läuft an der medialen Seite des Mittelfusses am dorsalen (vorderen) Rande der A. digitorum communis und alsdann am medio-volaren Rande der Vorderfusswurzel ausserhalb des Lig. carpi transversum volare neben der A. intermetacarpea volaris medialis zum Vorarm. Am proximalen Metacarpusende steht

Digitized by Google

sie mit den tiefen Venen in Verbindung. Die V. intermetacarpea volaris lateralis läuft am lateralen Rande der Sehne des M. flexor digitorum profundus carpalwärts, giebt nahe dem Carpus einen an der volaren Fläche des oberen Gleichbeinbandes verlaufenden, doppelten Ramus communicans zur V. intermetacarpea volaris medialis und liegt dann neben der gleichnamigen Arterie. Die V. intermetacarpea volaris medialis ist die schwächste der 3 genannten Venen und verläuft an der volaren Fläche des Metacarpus 3 nahe dem medialen Griffelbeine carpalwärts. Nahe dem Carpus anastomosiert sie mit der V. cephalica und mündet durch einen in der Regel doppelten Querast in die V. intermetacarpea lateralis (s. oben).

Die **Lymphgefässe** begleiten die Venen.

Die **Nerven** des Fusses. 1. Der N. medianus (Fig. 21 t). Derselbe teilt sich ungefähr zwischen mittlerem und distalem Vorarmdrittel in einen lateralen (Ram. ulnaris s. Nervus volaris lateralis, lateraler Mittelfussnerv) und einen medialen Zweig (Ram. radialis s. Nervus volaris medialis, medialer Mittelfussnerv). Der letztere (Fig. 21 und 29 u) begleitet die A. digitorum communis und teilt sich am Mittelfusszehen- (Metacarpo-Phalangeal-) Gelenk in einen dorsalen (vorderen) und einen volaren (hinteren) Zweig (N. digitalis dorsalis et volaris). Der erstere verbreitet sich in der Haut an der dorsalen Seite der Zehe und in der Kronenwulst; der letztere ist stärker und spaltet sich in mehrere Aeste, welche den Verzweigungen der A. digitalis volaris medialis folgend, sich in der Fleischwand, -Sohle und -Strahl verbreiten. Im übrigen ergiebt sich das topographische Verhalten beider Aeste aus Fig. 29. Der laterale, ein wenig dünnere Zweig des N. medianus begleitet die A. intermetacarpea volaris lateralis, verbindet sich am proximalen (oberen) Carpusende mit dem Ramus profundus des N. ulnaris und läuft am Mittelfusse am lateralen Rande der Sehne des M. flexor digitorum profundus zehenwärts und verhält sich im übrigen wie der mediale Ast.

Beide Aeste verbinden sich in der Mitte des Vordermittelfusses durch einen schräg zehenwärts und lateral verlaufenden, die Oberfläche der Sehne des M. flexor digitorum sublimis kreuzenden Ramus communicans mit einander (Fig. 29 w).

2. Der N. ulnaris. Der volare (tiefe) Endzweig dieses Nerven vereinigt sich mit dem lateralen Aste des N. medianus (Fig. 21 x). Der dorsale (oberflächliche) Endzweig schlägt sich ganz nahe dem Carpus um den medialen Rand der Sehne des M. extensor carpi ulnaris auf die dorsale (vordere) Seite des Carpus um (resp. er durchbohrt die erwähnte Sehne) und spaltet sich in der Regel in 3 Zweige, die sich an der dorsalen und lateralen Seite des Carpus und Metacarpus verzweigen.

a. Die Vorderfusswurzel, der Carpus (Handwurzel).

Allgemeines und äussere Besichtigung. Zur Gegend des Carpus rechnen wir das distale (untere) Ende des Radius, soweit die deutlich durchfühlbaren Bandhöcker reichen, das proximale Ende des Mittelfusses (Metacarpus), soweit es die Bandhöcker umfasst, und die beiden dazwischen liegenden Reihen der Carpalknochen, welche gelenkig unter sich, mit dem Vorarm und dem Mittelfuss in Winkeln von je 180°, also

Digitized by Google

in gerader Linie verbunden sind. Der Carpus (Fusswurzel) hebt sich dadurch deutlich vom Vorarm und Mittelfuss ab, dass er breiter als das Ende des Vorarms und als der Anfang des Mittelfusses ist. — Die Streckfläche desselben ist gewölbt und breit; die beiden schmaleren Seitenflächen konvergieren volarwärts (nach hinten), sodass sie in einem verbreiterten, abgerundeten, volaren Rande zusammenstossen.

An der dorsalen (Streck-) Fläche des distalen (unteren) Endes der Speiche liegen drei Sehnenrinnen, deren kammartige Ränder durch die Haut durchzufühlen sind, sodass die Lage der Rinnen sich leicht bestimmen lässt. Am eigentlichen Carpus ist ungefähr in der Mitte der dorsalen Fläche die zehenwärts gerichtete Sehne des M. extensor carpi radialis undeutlich und ein wenig lateral von ihr die gleichgerichtete, schmale Sehne des M. extensor digitorum communis deutlicher durchzufühlen. Am distalen (unteren) Ende der Region stellt man eine deutliche flache Knochenhervorragung (Beule des Metacarpus 3) fest. An dem dorsalen (vorderen) Rande beider Seitenflächen sind die Bandhöcker des Radius sehr gut und die des Metacarpus III etwas weniger deutlich zu fühlen und zu sehen. Auch die zwischen den Bandhöckern liegenden Seitenbänder sind, wenn auch verschwommen, durch den fühlenden Finger festzustellen. An der volaren (Beuge-) Seite bildet lateral das Erbsenbein (Os pisiforme, Os accessorium) eine flache, deutlich fühl- und sichtbare Hervorragung, die besonders zehenwärts scharf abgesetzt ist, und an der lateralen Seite ein wenig convex erscheint. Die Sehnen der Beuger der Vorderfusswurzel (M. extensor und flexor carpi ulnaris) sind deutlich zu fühlen. Zwischen dem lateralen Bandhöcker des Radius und den erwähnten Beugesehnen ist die Sehne des M. extensor digiti minimi als schmaler Längsstrang zu fühlen und bei Kontraktion der Muskeln zu sehen; hinter dieser Sehne tritt dann eine deutliche Rinne auf. An der medialen Seite ist die V. cephalica als zusammendrückbarer, weicher Längsstrang durch die Haut erkennbar.

Die den Carpus überziehende **Haut** ist straff gespannt nnd mit einer mässig entwickelten Subcutis versehen. Sie ist an der dorsalen Seite stärker als an der volaren Fläche. Ihr liegt die Fascie an (s. S. 94). Es folgen dann Sehnen, Bänder und vor allem das Kapselband.

Das Carpalgelenk und seine Bänder. Das Carpalgelenk setzt sich aus folgenden 3 Abteilungen zusammen: 1. das Speichen-Fusswurzelgelenk, 2. das Zwischenreihengelenk, 3. das Mittelfussgelenk. Die beiden ersten sind unvollkommene Wechselgelenke, das letztere hingegen ist ein straffes Gelenk. Die Wechselgelenke lassen eine vollkommene Beugung zu, die Streckung hingegen kann nur soweit erfolgen, bis wieder ein Winkel von 180° erreicht ist. — Ausser den erwähnten 3 Gelenken ist noch eine grössere Anzahl Zwischenknochengelenke vorhanden, die sämtlich straffe Gelenke bilden.

Digitized by Google

Bänder des Carpalgelenkes. a) Das Kapselband bildet drei Kapseln, von denen die eine vom distalen (unteren) Radiusende zum proximalen Rande der Vorarmreihe der Carpalknochen geht, das zweite vom distalen Rande dieser Reihe zum proximalen Rande der Mittelfuss-Reihe der Carpalknochen und die dritte vom distalen Rande dieser zum proximalen Metacarpusende; die zweite und dritte stehen durch einen schmalen Spalt mit einander in Verbindung. Die erste und zweite Kapsel bilden an der dorsalen (vorderen) Carpusseite lockere Säcke, die dritte, ebenso wie dies gewöhnlich bei allen drei Säcken an der volaren Seite der Fall ist, liegt den Skeletteilen straff an. An der dorsalen und den seitlichen Flächen wird das Kapselband durch die Fascie, welche gleichzeitig Fächer für die Strecksehnen bildet, verstärkt (Lig. carpi dorsale) (s. oben), auch an der volaren Seite ist eine sehr dicke und straffe, fibröse Verstärkungsschicht (Lig. carpi volare profundum) vorhanden, welche mit der Sehnenscheide der Zehenbeuger verschmilzt und eine seichte, breite, vollkommen platte Gleitrinne für die Beugesehnen bildet. Ueber das Lig. transversum carpi volare superficiale s. S. 95. b) Das Lig. carpi laterale reicht vom lateralen Bandhöcker des Radius zum Köpfchen des lateralen Griffelbeines, inseriert sich ausserdem am Os triquetrum und Os pisiforme und verschmilzt mit der Fascie und dem Kapselband. c) Das Lig. carpi mediale ist stärker als das vorige und geht vom medialen Bandhöcker des Radius, sich verbreiternd, fusswärts und inseriert sich am Os naviculare (carpi radiale), multangulum (carpale I und II) und capitatum (carpale III) und endet am Köpfchen des medialen Griffelbeines und an der dorsalen Fläche des proximalen Endes von Metacarpus III. Es verschmilzt auch mit dem Kapselband und der Fascie. Ausser diesen typischen Bändern kommt noch eine grosse Anzahl anderer Bänder, die meist nur Verstärkungsbündel des Kapselbandes darstellen, in Betracht. Diese Bänder brücken sich entweder von einem Knochen zum anderen (Zwischenknochenbänder) oder von einer Knochenreihe zur andern (Zwischenreihenbänder). Die ersteren werden zum Teil von der Synovialis der Gelenkkapsel überkleidet.

Sämtliche erwähnten Bänder des Carpus heben sich nicht scharf von ihrer Umgebung ab und sind infolgedessen nicht durch die äussere Haut durchzufühlen. Die beiden Seitenbänder sind aber durch die Seitenränder der Vorderfusswurzel, die sicht- und fühlbar sind, leicht feststellbar (s. S. 98).

a) **Distales Ende des Radius** (cf. Fig. 30). α) An der Streckseite (dorsal) liegt zwischen der dicken Fascie und der Haut ziemlich in der Mitte, in der mittleren Knochenrinne und von einer Sehnenscheide (s. S. 91) rund umgeben, die platte (2—2½ cm breite), fusswärts gerichtete Sehne des M. extensor carpi radialis (Fig. 30 a); 1—2 cm lateral von dieser Sehne befindet sich in der lateralen Rinne die schmalere, auch von einer Sehnenscheide umkleidete (s. S. 90) Sehne des M. extensor digitorum communis (Fig. 30 b). Dieselbe verläuft in gerader Richtung zehenwärts und ist 1—1½ cm breit. Ca. 1 cm medial von der Sehne des M. extensor carpi radialis liegt in der medialen Sehnenrinne die von einer Sehnenscheide umschlossene (s. S. 66), rundliche, ½ cm breite Sehne des M. abductor pollicis longus (Fig. 30 d). Alle drei Sehnen sind durch die Haut hindurch zu konstatieren.

Digitized by Google

β) An der lateralen Radiusfläche liegt nahe dem latero-volaren Radiusrande unter der starken Fascie in einer Rinne, 1—2 cm von dem dorsal (nach vorn) die Rinne begrenzenden, lateralen Bandhöcker der

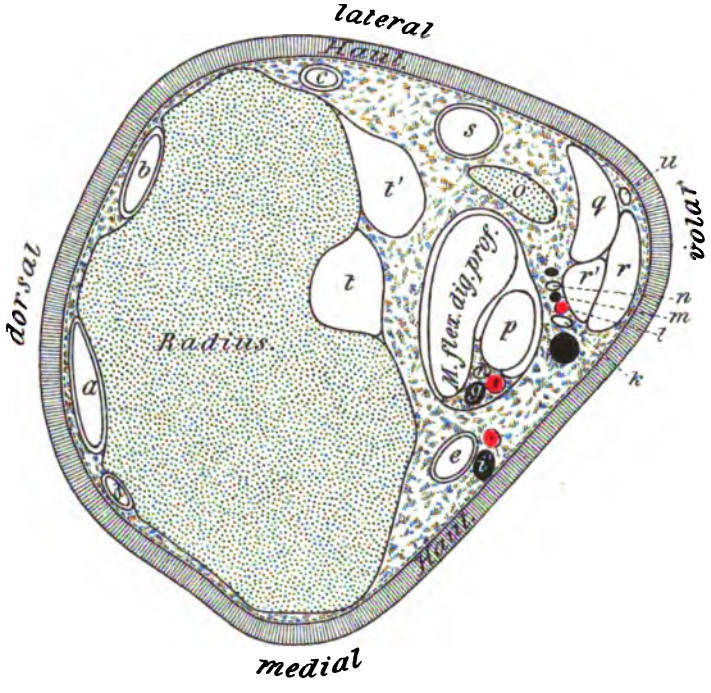

Fig. 30. Gefrier-Querschnitt durch den Vorarm. Der Schnitt ist durch das distale (untere) Ende des Radius im rechten Winkel zu dessen Längsachse geführt. Die Schnittrichtung giebt die in Fig. 6 mit 16 bezeichnete Linie an. Die Abbildung zeigt die proximale (obere) Fläche der in Fig. 6 mit q bezeichneten Scheibe.
a Sehne des M. extensor carpi radialis (von einer Sehnenscheide umgeben), b Sehne des M. extensor digitor. commun. (in eine Sehnenscheide eingeschlossen), c Sehne des M. extensor digiti minimi (von einer Sehnenscheide umhüllt), d Sehne des M. abductor pollicis longus (von einer Sehnenscheide umgeben), e Sehne des M. flexor carpi radialis (in einer Sehnenscheide gelegen), f A. und g V. digitorum communis, h N. medianus (medialer Ast), i A. intermetacarpea volaris medialis, i' V. cephalica, k N. medianus (lateraler Ast); derselbe vereinigt sich in der Scheibe mit dem tiefen Aste des N. ulnaris, l A. und m V. interossea (intermetacarpea) volaris externa, n tiefer Ast des N. ulnaris; derselbe vereinigt sich in der Scheibe mit dem lateralen Aste des N. medianus, o proximaler (oberer) Teil vom Os pisiforme, p Sehne des M. flexor digitor. sublimis; dieselbe ist gemeinschaftlich mit der Sehne des M. flexor. digitor. prof. von einer Sehnenscheide umgeben, q Sehne des M. extensor carpi ulnaris, nachdem sie den Schenkel für das laterale Griffelbein schon abgegeben hat, r Sehne des M. flexor carpi ulnaris (bei r' ist der letztere noch muskulös), s Schenkel der Sehne des M. extensor carpi ulnaris, der an das laterale Griffelbein geht; er ist von einer Sehnenscheide umgeben, t t' Ausbuchtungen der Gelenkkapsel, t' setzt sich armwärts noch fort und ist auf Fig. 28 bei v sichtbar, u oberflächlicher (dorsaler) Zweig des N. ulnaris.

Digitized by Google

Speiche entfernt, die dünne, $^1/_2$—$^3/_4$ cm breite Sehne des M. extensor digiti minimi (Fig. 30 c); dieselbe ist auch von einer Sehnenscheide umgeben (s. S. 91). Sie ist sowohl für das Auge als auch das Gefühl erkennbar (s. S. 98).

γ) An der medialen Radiusseite findet sich nur die Haut, sodass der mediale Bandhöcker deutlich sicht- und fühlbar ist.

δ) An der Beuge- (volaren) Seite liegen in grossen Bindegewebs- resp. Sehnenmassen lateral die beiden Sehnenschenkel des M. extensor carpi ulnaris und zwar zunächst der zum Köpfchen des lateralen Griffelbeines gehende, rundliche, 1 cm im Durchmesser haltende Schenkel (Fig. 30 s). Derselbe ist in einer Rinne an der lateralen Fläche des Os pisiforme gelegen, zehenwärts und ein wenig dorsal (nach vorn) gerichtet und von einer Sehnenscheide umgeben, welche mit der starken, sie überziehenden Fascie verschmilzt. Vom lateralen Bandhöcker des Radius ist diese Sehne 3—4 cm volarwärts (nach hinten) entfernt; sie lässt sich aber nur schwer oder kaum durch die Haut fühlen. Ca. 1 cm volar von ihr liegt die 1—2 cm breite, platte Hauptsehne des M. extensor carpi ulnaris (Fig. 30 q), welche am Os pisiforme endet; mit ihr verschmilzt die Vorarmfascie, sodass sie direkt unter der Haut liegt. Am medialen Rande der Sehne (zwischen ihr und der Sehne des M. flexor carpi ulnaris) tritt der Ramus dorsalis vom N. ulnaris (Fig. 30 u) hervor (oder er durchbohrt direkt die Sehne) und spaltet sich in 2—3 Zweige, die auf der Oberfläche der Sehne verlaufen. Zwischen der Sehne und dem zum lateralen Griffelbeine ziehenden Schenkel liegt fibröses Gewebe, welches die Lücke zwischen ihnen ausfüllt. Darauf folgt der proximale Teil des Erbsenbeines. Medialwärts reiht sich an die Hauptsehne des M. extensor carpi ulnaris, volar an der Haut gelegen, die ca. 3 cm breite, platte Sehne des M. flexor carpi ulnaris (Fig. 30 r) an, die ebenfalls mit der Fascie verschmilzt. An ihrer Unterfläche ziehen sich in der Regel schwächere Muskelzüge (Fig. 30 r') bis nahe an das Erbsenbein heran. Ausserdem verlaufen an der Unterfläche (zwischen ihr und den Sehnen der Beugemuskeln) die hier ca. $1^1/_2$ mm dicke A. (und V.) intermetacarpea lateralis (Fig. 30 l und m), wobei sich die Arterie mit dem Endstamm der A. collateralis ulnaris verbindet; ausserdem finden sich hier der laterale Zweig des N. medianus und der volare Zweig des N. ulnaris (Fig. 30 k, n), welch' beide sich vereinigen. Die Sehnen des M. extensor und flexor carpi ulnaris lassen sich zusammen nahe dem Os pisiforme deutlich durch die Haut fühlen. An die Sehne des M. flexor carpi ulnaris schliesst sich medial und knochenwärts unter der Haut auf eine grosse Strecke ein starkes fibröses Bindegewebslager resp. die starke Fascie (ein Teil des Lig. carpi volare superficiale) an. Am medialen

Digitized by Google

Drittel der volaren Fläche, also nahe dem medio-volaren Rande der Speiche, folgt dann die rundliche, $^3/_4$—1 cm starke Sehne des M. flexor carpi radialis (Fig. 30 e). Dieselbe lässt sich als längsverlaufender Strang durch die Haut fühlen und ist von einer Sehnenscheide umschlossen (s. S. 67). Mit der Sehnenscheide verschmilzt die starke Fascie, resp. der starke Sehnenzug, der vom medialen Radiusrande kommt und die Sehne medial noch bedeckt und sie von der Haut trennt. Volar neben der Sehne des M. flexor carpi radialis befindet sich noch ausserhalb der Fascie oder zwischen deren Blättern die ungefähr 3 mm dicke A. intermetacarpea volar. medial. mit der V. cephalica (Fig. 30 i und i'). In der Tiefe der volaren Fläche, medial von dem Erbsenbein liegen, zum Teil von den genannten Sehnen und vor allem von Bindegewebs- und starken Sehnenmassen (Lig. carpi volare superfic.) bedeckt, die Sehnen des M. flexor digitorum sublimis und des M. flexor digitorum profundus. Die erstere (Fig. 30 p) ist schwächer, fast rund und liegt mehr medial und volar (nach hinten) von der folgenden. Die Sehne des M. flexor digitorum profundus ist dicker, breiter und liegt speichenwärts von der vorigen und mit dem lateralen Rande direkt am Erbsenbein. Beide Sehnen sind von einer gemeinschaftlichen Sehnenscheide umgeben (s. S. 92).

An der medialen Seite dieser Sehnen liegen die 4—5 mm dicke A. (und V.) digitorum communis (Fig. 30 f und g) und der mediale Ast des N. medianus (Fig. 30 h); an der volaren Seite, zwischen ihnen und dem M. flexor carpi ulnaris die bei letzterem erwähnten Gefässe und Nerven (s. S. 101).

Unter beiden Sehnen (und zum Teil noch seitlich von ihnen) folgt wieder ein starkes Lager von Sehnengewebe (Lig. carpi volare profundum); dann der Knochen und das Kapselband; das letztere bildet nicht selten Ausstülpungen, die bis in die Bandmassen reichen (Fig. 30 t, t').

b) **Der eigentliche Carpus** (cf. Fig. 31 und 32). An der dorsalen Seite liegen einige Sehnen und verhältnismässig geringe Bindegewebs- und Bandmassen, während an der volaren Seite sich ganz enorme sehnige Bandmassen und an den Seitenrändern die Seitenbänder des Carpalgelenkes befinden (s. S. 99).

α) Die Streck- (dorsale) Seite. An der Streckseite befindet sich unter der Haut die Fascie (s. oben), welche mit den übrigen Bindegewebsmassen verschmilzt und Fächer für die beiden Strecksehnen (die des M. extensor digitorum communis und des M. extensor carpi radialis) bildet. Unter den beiden Strecksehnen und der Fascie folgen die Kapsel (s. S. 99) und die Knochen. Die Sehne des M. extensor digitorum communis (Fig. 31 und 32 b) liegt ein wenig lateral von der Mittellinie (am Os carpi ulnare und intermedium der proximalen und am Os

Digitized by Google

carpale quartum et tertium der distalen Reihe); sie ist $1^1/_2$—2 cm breit und von einer Sehnenscheide umschlossen (s. S. 90). An ihrem lateralen Rande liegt innerhalb der Sehnenscheide die dünne, rundliche Sehne des Philipp'schen Muskels.

Mitten auf der dorsalen Fläche, resp. ein wenig medial von der Mittellinie des Gelenks verläuft (am Os intermedium und Os carpi radiale der

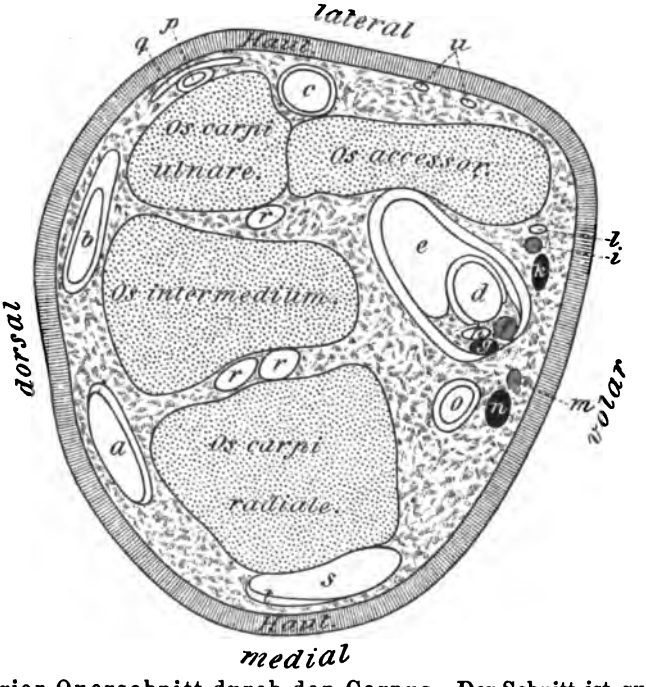

Fig. 31. Gefrier-Querschnitt durch den Carpus. Der Schnitt ist quer durch die proximale (obere) Reihe der Vorderfusswurzelknochen geführt. Die Schnittrichtung giebt die in Fig. 6 mit 17 bezeichnete Linie an. Die Abbildung zeigt die proximale (obere) Fläche der in Fig. 6 mit r bezeicnneten Scheibe.

a Sehne des M. extensor carpi radialis (dieselbe besitzt auf ihrer Knochenfläche eine Sehnenscheide), b Sehne des M. extensor digitorum communis (von einer Sehnenscheide umgeben), c Sehnenschenkel des M. extensor carpi ulnaris, in eine Sehnenscheide eingeschlossen, die nahe der distalen (unteren) Fläche der Scheibe endet, d Sehne des M. flexor digitorum sublimis, e Sehne des M. flexor digitor. profundus, beide sind von einer gemeinsamen Sehnenscheide umgeben, f A. und g V. digitorum communis, h N. medianus (medialer Ast), i A. und k V. interossea (intermetacarpea) volaris lateralis, l N. medianus (lateraler Ast), m A. intermetacarpea volaris medialis, n V. cephalica, o Sehne des M. flexor carpi radialis (von einer Sehnenscheide umgeben), p Sehne des M. extensor digiti minimi (von einer Sehnenscheide umgeben). Lateral von ihr befindet sich ein spaltartiger Hohlraum (q), der sowohl in dieser Scheibe, als in der vorhergehenden Scheibe blind endet und eine Bursa subcutanea darstellen dürfte, r r r geöffnete Kapselbänder, s mediales Seitenband; dasselbe ist jedoch von dem umgebenden, sehnigen Gewebe nicht deutlich abgesetzt, t Sehne des M. abductor pollicis longus, die in der vorhergehenden Scheibe breit und flach geworden ist, u Endzweige des Ramus dorsalis (oberflächlichen Astes) des N. ulnaris.

Digitized by Google

proximalen und am Os carpale tertium der distalen Reihe) die Sehne des M. extensor carpi radialis (Fig. 31 und 32 a), welche 2—3 cm breit und in der proximalen Carpushälfte (meist nur an ihrer Unterfläche) von einer Sehnenscheide umgeben ist. — Zwischen den einzelnen Sehnen ist das Kapselband natürlich nur durch die Fascie und durch die Bindegewebsmassen von der Haut getrennt, es liegt hier also relativ oberflächlich; beide Sehnen lassen sich durch die intakte Haut durch Seitwärtsverschieben derselben mit dem Finger konstatieren, am deutlichsten bei gebeugtem Gelenke.

β) An der lateralen Carpusseite, welche in der proximalen Carpushälfte durch das volar (rückwärts) abstehende Os accessorium stark verbreitert erscheint, findet man unter der Haut 2—3 dünne, zehenwärts verlaufende Zweige des Ramus dorsalis des N. ulnaris (Fig. 31 u) und im übrigen starke Bindegewebsmassen, die von der Fascie, dem lateralen Seitenbande und unregelmässigen Bindegewebszügen gebildet werden. Sie verschmelzen alle mit einander und sind infolgedessen nicht scharf zu scheiden. In diesen Bindegewebsmassen befindet sich oralwärts (am Uebergange der dorsalen in die laterale Seite) am Os carpi ulnare und dem Os carpale quartum die ½—¾ cm breite, platte Sehne des M. extensor digiti minimi (Fig. 31 p und 32 c); sie ist von einer Sehnenscheide umgeben (d. Nähere über diese s. S. 91); von der Sehne des an der Streckfläche gelegenen M. extensor digitorum communis ist sie 2—3 cm entfernt. — Ein wenig (1—1½ cm) volar (nach hinten) von ihr liegt an der lateralen Fläche der ca. 1—1½ cm starke, rundliche Sehnenschenkel, den der M. extensor carpi ulnaris (Fig. 31 c und Fig. 32 p) zum Griffelbeine sendet. In der proximalen Carpushälfte, wo er lateral zwischen dem Os carpi ulnare und dem Os accessorium liegt, ist er von einer Sehnenscheide eingeschlossen. Dieselbe reicht von der Abgangsstelle des Schenkels bin zur distalen Knochenreihe und kommuniciert bisweilen mit der Gelenkkapsel. Ausser den erwähnten Teilen liegt an der lateralen Seite ein stärkerer, jedoch nicht scharf begrenzter Sehnenzug, der vom Os pisiforme abgeht, den erwähnten Sehnenschenkel überbrückt und dabei mit der Sehnenscheide desselben verschmilzt und sich im proximalen (oberen) Vorarmviertel mit der Sehne des M. extensor digiti minimi verbindet (Fig. 32 q; das Nähere s. S. 94).

γ) Die Beuge- (volare) Seite. An dieser liegt zunächst an den Gelenkkapseln und den Knochen eine ganz gewaltige und mächtige Bandmasse (Lig. carpi vol. profundum), dann folgen Sehnen in Bindegewebe, dann folgt wieder eine starke Bandmasse, die quer vom Os pisiforme zum medialen Carpusrande verläuft und die erwähnten Sehnen überbrückt (Lig. carpi volare superficiale) (siehe Fascien des Carpus S. 95).

Digitized by Google

Dann folgt die Haut. Im übrigen liegt an der letzteren der volare Rand des Os accessorium. An Sehnen befinden sich hier 1. die mehr breite Sehne des M. flexor digitorum profundus (Fig. 31 und 32 e); sie liegt in der Tiefe an der medialen Seite des Os accessorium und aboral vom Os intermedium der ersten und vom Os carpale tertium der zweiten Knochenreihe. In der Höhe der distalen (unteren) Knochenreihe befinden sich (s. Fig. 32) lateral von ihr ganz gewaltige Bindegewebs- und Sehnen-

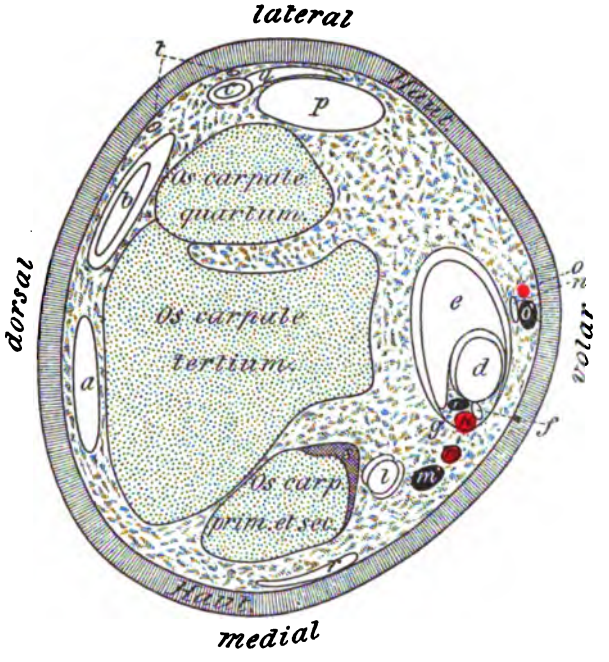

Fig. 32. Gefrier-Querschnitt durch den Carpus. Der Schnitt ist quer durch die distale (untere) Reihe der Vorderfusswurzelknochen geführt. Die Schnittrichtung giebt die in Fig. 6 mit 18 bezeichnete Linie an. Die Abbildung zeigt die proximale (obere) Fläche der in Fig. 6 mit s bezeichneten Scheibe.

a Sehne des M. ext. carpi radialis (dieselbe ist bis zum Schnitte an ihrer Unterfläche von einer Sehnenscheide umgeben), b Sehne des M. ext. digitor communis (von einer Sehnenscheide umgeben; dieselbe endet ungefähr in der Mitte der Scheibe und zwar eher an der Ober- als an der Unterfläche), c Sehne des M. extensor digiti minimi (in eine Sehnenscheide eingeschlossen; dieselbe endet ungefähr in der Mitte der Scheibe), d Sehne des M. flexor digitor. sublimis, e Sehne des M flexor digitorum profundus; beide sind von einer zum Teil gemeinsamen Sehnenscheide umgeben, f N. medianus (medialer Ast), g V. und h A. digitorum communis, l Sehne des M. flexor carpi radialis (von einer Sehnenscheide umgeben), m A. interossea (intermetacarpea) volaris medialis, m' V. cephalica, n N. medianus (lateraler Ast), o A und o' V. interossea (intermetacarpea) volaris lateralis, p Sehnenschenkel des M. ext. carpi ulnaris, der zum lateralen Griffelbein geht, q die vom Os pisiforme zur Sehne des M. extensor digiti minimi ziehende Unterstützungsplatte, r Sehne des M. abductor pollicis longus, s geöffnete Gelenkkapsel, t Endzweige des Ramus dorsalis (oberflächlichen Astes) des N. ulnaris.

Digitized by Google

massen, durch welche sie von dem zum lateralen Griffelbein gehenden Schenkel des M. extensor carpi ulnaris und von der Haut getrennt wird. Volar und medial liegt ihr 2. die mehr rundliche Sehne des M. flexor digitorum sublimis (Fig. 31 und 32 d) an. Beide Sehnen sind von einer gemeinschaftlichen Sehnenscheide umgeben (deren Verhalten s. S. 92). An dem medialen Rande beider Sehnen verläuft innerhalb des Bogenbandes die 4—5 mm dicke A. digitorum communis und der mediale Zweig des N. medianus (Fig. 31 und 32 h, f, g) und volar und lateral, zwischen den Blättern des genannten Bandes, der laterale Zweig des N. medianus und die ca. $1^1/_2$ mm starke A. intermetacarpea lateralis und eine Vene (Fig. 31 i, k, l und Fig. 32 o, o', n). 3. Medial von der Sehne des M. flexor digitorum profundus und sublimis befindet sich noch in der gewaltigen Bindegewebsmasse die 1 cm breite Sehne des M. flexor carpi radialis (Fig. 31 o, Fig. 32 l), ebenfalls von einer Sehnenscheide (d. Nähere über diese s. S. 67) umgeben. Sie liegt volar vom Os carpi radiale und Os carpale primum et secundum. Volar (nach hinten) von dieser Sehne verläuft ausserhalb des Bogenbandes (nur von der Fascia superficialis bedeckt) die V. cephalica mit der 2—3 mm dicken A. intermetacarpea vol. medial. (Fig. 31 n, m, Fig. 32 m, m'), welche zwischen den Blättern des Bogenbandes liegt.

δ) An der medialen Seite liegt unter der Haut die ca. 1 cm breite, flache, schräg zehenwärts und medial (resp. volar, nach hinten) verlaufende Sehne des M. abductor pollicis longus (Fig. 31 t und Fig. 32 r); dieselbe ist von einer Sehnenscheide umgeben (d. Nähere über diese s. S. 66). Unter und seitlich von ihr befinden sich starke Bindegewebs- resp. Sehnenmassen, von denen sich das mediale Seitenband (Fig. 31 s) nicht scharf abhebt. Dann folgen das Kapselband und die Knochen. Die Vorarmfascie verschmilzt hier mit der Sehnenscheide und den erwähnten Bandmassen.

Aus der gegebenen Beschreibung geht hervor, dass die einzelnen Gelenke des Carpus an der Streckseite viel oberflächlicher liegen und daher viel leichter zugänglich sind, als an den seitlichen und vor allem an der volaren Fläche; in erhöhtem Masse gilt dies für die Beugestellung des Gelenkes, weil in dieser die einzelnen Knochenreihen weit auseinander stehen und das Kapselband straff gespannt erscheint.

c) **Das proximale Ende des Metacarpus.** Die knöcherne Grundlage desselben wird vom proximalen Ende des Metacarpus III und den Köpfchen der beiden Griffelbeine gebildet.

α) Streck- (dorsale) Seite. An dieser Fläche befinden sich zwei Sehnen; im übrigen berührt die Haut mit der Fascie die dorsale Seite des Mittelfusses. Die ca. 3 cm breite und platte Sehne des M. extensor carpi radialis liegt mitten an der dorsalen Fläche des Mittelfusses.

Digitized by Google

Sie endet an der Beule der Dorsalseite des mittleren Metacarpalknochens; 1½—2 cm lateral von ihr liegt die nahezu 2 cm breite, zehenwärts verlaufende Sehne des M. extensor digitorum communis. An ihrer Unterfläche befindet sich das Ende der grossen vom Vorarm und Carpus kommenden Sehnenscheide (d. Nähere über diese s. S. 90).

β) An der lateralen Fläche (resp. am Uebergange der dorsalen zur lateralen Fläche) folgt die Sehne des M. extensor digiti minimi. Sie ist von der Sehne des M. extensor digitorum communis ca. 2 cm entfernt und bildet eine ungefähr 1 cm breite, platte, zehenwärts und ein wenig dorsal (nach vorn) verlaufende Sehne, die vom Ende der vom Carpus kommenden Sehnenscheide umkleidet ist (d. Nähere über diese s. S. 91). Sie erhält ein starkes Unterstützungsblatt vom Os pisiforme, welches sich bis zur Sehne des M. extensor digitorum communis forsetzt, sodass es beide mit einander verbindet, und dann mit der allgemeinen Fascie verschmilzt (d. Nähere darüber s. S. 94). — Zwischen der Sehne des M. extensor digitorum communis und der des M. extensor digiti minimi befindet sich noch die schwache Sehne des Philipp'schen Muskels, welche an der distalen Carpusgrenze sich von der Hauptsehne des M. extensor digitorum communis abwendet, distal (zehenwärts) und ein wenig lateral verläuft und sich in der Regel noch im proximalen Vorarmviertel mit der Sehne des M. extensor digiti minimi vereinigt (s. Fig. 18).

γ) An der volaren (hinteren) Seite befindet sich (cf. Fig. 33) unter der Haut zunächst die starke Fascie resp. das Lig. carpi volare superficiale (d. Nähere über diese s. S. 95); auf diese folgt die platte, 1½—2 cm breite Sehne des M. flexor digitorum sublimis (Fig. 33 k) und auf diese die ebenso breite, aber rundliche Sehne des M. flexor digitorum profundus (Fig. 33 m). Beide sind von einer gemeinschaftlichen, vom Carpus kommenden Sehnenscheide umgeben, die mit der Oberfläche der Sehne des M. flexor digitorum sublimis verschmilzt (d. Nähere über dieselbe s. S. 92). — Unter (d. h. knochenwärts von) der Sehne des M. flexor digitorum profundus liegt wieder eine starke, platte Sehne, die ebenso breit oder sogar noch etwas breiter als diese ist, der Anfangsteil des Unterstützungsbandes der Sehne des M. flexor digitorum profundus (Fig. 33 l). Auf diese endlich folgt, ganz in der Tiefe gelegen und den Raum zwischen den beiden Griffelbeinen ausfüllend, der Anfang des ganz sehnigen, platten M. interosseus medius volaris (Fesselbeinbeuger). Er bedeckt die nahe den beiden Griffelbeinen verlaufenden, ca. 1½ mm starken Aa. intermetacarpeae volares (Fig. 33 f f) und den tiefen Ramus communicans zwischen beiden, während der oberflächliche Ramus communicans (Arcus volaris profundus) quer zwischen ihm und dem Unterstützungsbande liegt. Am medialen Rande der Beugesehnen (und

Digitized by Google

zwar wesentlich am medialen Rande der Sehne des M. flexor digitorum profundus) liegt unter der Fascie die 4—5 mm starke A. digitorum communis, der N. volaris medialis und die V. cephalica (Fig. 33 a, b, c; s. a. Fig. 29), und zwar in der Regel die Vene dorsal (vorn), der Nerv in der Mitte, die Arterie volar (hinten). Am lateralen Rande der Beugesehnen (speciell des Unterstützungsbandes) liegen der etwas schwächere laterale Volarnerv mit einem dünnen (nur ca. 1 mm dicken) arteriellen Gefässe am volaren (hinteren) und einem stärkeren, venösen Zweige am dorsalen (vorderen) Rande (Fig. 33 d, e, e'). Ausser den genannten Teilen liegt medial an der volaren Fläche noch das Ende der Sehne des M. flexor carpi radialis; dasselbe inseriert sich am proximalen Ende des medialen Griffelbeines, kommt also nur noch ganz wenig in Betracht.

δ) An der medialen Seite liegen unter der Haut stärkere Bindegewebs- resp. Sehnenmassen und dann die Knochen.

Betrachtet man die einzelnen Flächen der ganzen Carpalgegend in toto, so gestalten sich die Verhältnisse in Kürze, wie folgt (cf. Fig. 30, 31 und 32):

a) An der **dorsalen** (Streck-) Seite liegt in stärkeren Bindegewebs- resp. Sehnenmassen in der Mitte die 2—3 cm breite, längsverlaufende Sehne des M. extensor carpi radialis und 1—2 cm lateral von ihr die etwas schmalere, ebenfalls längsverlaufende Sehne des M. extensor digitorum communis. Beide Sehnen sind in Sehnenscheiden eingeschlossen und am distalen (unteren) Radiusende durch Knochenkämme begrenzt.

b) An der **lateralen** Seite verlaufen 2—3 schwache Zweige des Ramus dorsalis des N. ulnaris, im übrigen liegt hier in starken, derben Bindegewebsmassen (von der Sehne des M. extensor digitor. commun. ca. 2 cm entfernt) die $^1/_2$—$^3/_4$ cm breite, von einer Sehnenscheide umgebene, längsverlaufende Sehne des M. extensor digiti minimi und 1—2 cm volarwärts (rückwärts) von ihr der 1—$1^1/_2$ cm starke, rundliche, von einer Sehnenscheide umgebene Schenkel, den der M. extensor carpi ulnaris schräg zum Köpfchen des lateralen Griffelbeines sendet. Am proximalen (oberen) Ende des Metacarpus verläuft zwischen der Sehne der M. extensor digitorum communis und extens. digiti minimi schräg zehen- und lateralwärts noch die dünne Sehne des Philipp'schen Muskels.

c) An der **medialen** Seite liegen unter der Haut nur stärkere Bindegewebs- und Bandmassen, in denen sich die zehen- und medial- resp. volarwärts (rück- und abwärts) verlaufende, von einer Sehnenscheide umgebene Sehne des M. abductor pollicis longus befindet; am distalen (unteren) Radiusende liegt sie nahe der Sehne des M. extensor carpi radialis.

d) An der **volaren** Seite trifft man unter der Haut am Anfange der Gelenkgegend (am distalen (unteren) Radiusende) neben einander die am Os accessorium sich inserierenden Sehnen des M. extensor und flexor carpi ulnaris, von denen die erstere, welche lateralwärts von der andern liegt, einen starken rundlichen Sehnenschenkel schräg zehen- und dorsalwärts (ab- und vorwärts) zum Köpfchen des lateralen Griffelbeines sendet (s. laterale Seite).

Digitized by Google

Ausserdem finden wir direkt unter der Haut das mehrere Millimeter starke Lig. carpi volare superficiale, welches die in der Mitte der volaren Fläche zehenwärts verlaufenden, von einer gemeinsamen Sehnenscheide umgebenen und aufeinander liegenden Beugesehnen der Zehen überbrückt. (Das genauere Verhalten beider Sehnen ergiebt sich aus Fig. 30, 31 und 32). Während am grössten Teile des Gelenks seitlich und unter den Sehnen nur starke Bindegewebs- und Bandmassen liegen, befindet sich am Ende des Gelenks (also am proximalen Mittelfussende) unter der tiefen Beugesehne noch das platte Unterstützungsband desselben und darunter der sehnige M. inteross. medius, welcher die dem Knochen aufliegenden Aa. intermetacarpeae volares bedeckt. Medial von der tiefen Beugesehne der Zehen liegt ganz nahe der volaren Carpusfläche, ebenfalls in reichliche Bandmassen eingebettet, die rundliche, von einer Sehnenscheide eingeschlossene Sehne des M. flexor carpi radialis. Am medialen Rande des Bündels der beiden Beugesehnen der Zehen verläuft die A. digitorum communis mit dem medialen Aste des N. medianus; an der volaren Oberfläche der beiden Sehnen liegt die A. intermetacarpea lateralis (äussere Zwischenknochenarterie) mit dem lateralen Aste des N. medianus und am distalen (unteren) Radiusende die beziehentlichen Anastomosen derselben zur A. collateralis ulnaris sup. und dem N. ulnaris. Am volaren (hinteren) Rande der Sehne des M. flexor carpi radialis verläuft ausserhalb des Lig. carpi volare superficiale resp. zwischen dessen Blättern die A. intermetacarpea medialis (innere Zwischenknochenarterie) mit der V. cephalica.

b. Die Gegend des Metacarpus (Vordermittelfuss, Mittelhand).

Allgemeines und äussere Besichtigung. Der Mittelfuss (Metacarpus) entspricht der Mittelhand des Menschen. Er hat in der topographischen Anatomie eine geringere Ausdehnung als in der systematischen Anatomie, denn seine beiden Enden gehören, soweit sie die durch die Haut durchfühlbaren Bandhöcker umfassen, zum Carpal- bez. zum Metacarpo-Phalangealgelenk (Mittelfusszehen- oder Fesselgelenk) (s. dieses). Jedes Ende ist ungefähr 3 cm lang. Die knöcherne Grundlage, das Mittelfussskelet, besteht aus einem mittleren, langen und dicken Röhrenknochen, dem Os metacarpi tertium und zwei erheblich dünneren und kürzeren Knochen, die sich an die volare Seite der Seitenränder von Metacarpus 3 anlegen; es sind Os metacarpi secundum et quartum (Griffelbeine). Sie articulieren mit dem Carpus, erreichen aber das erste Zehenglied nicht, weil sie sich zehenwärts allmählich verdünnen und ungefähr zwischen 3. und 4. Viertel des Mittelfusses enden. Ihre freien Enden sind fühl- und zuweilen sichtbar, besonders das des medialen, welches in der Regel knopfförmig verdickt ist und ein Ueberbein oder eine Exostose vortäuschen kann. Im proximalen Drittel überragen die Griffelbeine jederseits die volare Fläche des Mittelknochens erheblich, sodass der Fesselbeinbeuger vollkommen zwischen ihnen liegt. Das Mittelfussskelet gleicht einem in sagittaler Richtung abgeplatteten Cylinder, sodass man

Digitized by Google

an ihm eine dorsale (vordere) und eine volare (hintere) ausgehöhlte Fläche und 2 breite abgerundete Seitenränder unterscheiden kann, welch' letztere schulterwärts durch die Griffelbeine verbreitert sind. Die cylindrische Gestalt des Mittelfussskelets wird durch die an der volaren (hinteren) Seite angelagerten Sehnen in der Weise verändert, dass die Seitenränder zu breiten Flächen werden, welche volar (nach hinten) konvergieren und in einem abgerundeten Rande zusammenfliessen. Da die Sehnen am Mittelfuss direkt unter der Haut und der Fascie und auf den Knochen liegen, so sind die Streck- und Beuge-Sehnen durch die unverletzte Haut in Bezug auf Lage, Form und dergl. durch das Gefühl leicht festzustellen. An beiden Seitenflächen bemerkt man ausserdem eine deutliche Längsrinne, welche die Grenze zwischen Fesselbeinbeuger (oberem Gleichbeinbande) und der Sehne des M. flexor digitorum profundus angiebt. Parallel und ein wenig (ca. 1 cm) vor ihr findet sich eine zweite undeutlichere Längsfurche, welche die Grenze zwischen Fesselbeinbeuger und Knochen bezeichnet. Am medialen Rande der Beugesehnen ist die längsverlaufende, 4—5 mm starke A. digitorum communis (grosse Vordermittelfussarterie) durchzufühlen.

Die **Haut** liegt dem Metacarpus im allgemeinen straff an. Ihre Dicke ist fast durchgängig die gleiche, höchstens ist die Haut der Dorsalseite etwas stärker als die der Volarseite. Unter dem Unterhautgewebe liegt zunächst die Fascie (s. S. 94) und unter dieser Sehnen und zwar an der Dorsalseite zwei Streck- (die Sehne des M. extensor digitorum communis und die des M. extensor digiti minimi), an der Volarseite drei Beugesehnen (die des M. flexor digitorum sublimis, des M. flexor digitorum profundus und die des M. interosseus medius). Dazu kommen noch Gefässe und Nerven.

Die Lageverhältnisse der einzelnen Teile sind in den verschiedenen Regionen des Mittelfusses verschieden, schon weil das Knochengerüst Verschiedenheiten bietet. Wir unterscheiden deshalb in der nachfolgenden Beschreibung ein proximales (oberes), mittleres und distales (unteres) Drittel.

α) Im **proximalen** Drittel (cf. Fig. 33) liegt unter der Haut und der Fascie an der dorsalen (vorderen) Fläche, aber nahe der lateralen Seite, die zehen- und ein wenig dorsalwärts (nach vorn) gerichtete, 1 bis $1^1/_2$ cm breite, platte Sehne des M. extensor digitorum communis (Fig. 33 h).

An der lateralen Seite des Mittelfussskeletes befindet sich, ca. 1 cm von der vorigen entfernt, die platte, ungefähr gleich breite und gleich gerichtete Sehne des M. extensor digiti minimi (Fig. 33 i). Sie berührt carpalwärts noch das laterale Griffelbein (Os metacarpi 4). Beide Sehnen

Digitized by Google

sind mit einander durch eine starke Fascie verbunden, die vom Os pisiforme stammt (s. S. 94). Zwischen beiden liegt eventuell noch die dünne Sehne des Philipp'schen Muskels, welche schräg von der Sehne des M. extensor digitorum communis zu der des M. extensor digiti minimi geht und sich mit letzterer vereinigt. Im übrigen liegt an der dorsalen und lateralen Seite die Haut direkt am Knochen resp. der Fascie. Dies ist auch medial der Fall. Zwischen den beiden Griffelbeinen und dem Metacarpale 3 befindet sich jederseits an der dorsalen Seite die entsprechende, ganz dünne (kaum 1 mm starke) A. intermetacarpea dorsalis (Fig. 33 g g').

An der volaren (hinteren) Seite liegt unter der Haut die ziemlich starke Fascie (s. S. 95), dann folgt die platte, 1½—2 cm breite und

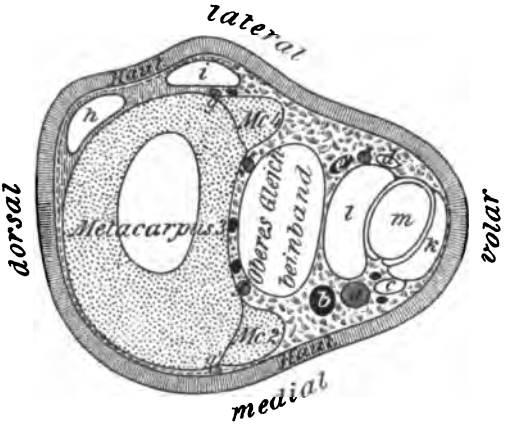

Fig. 33. Gefrier-Querschnitt durch den Metacarpus. Der Schnitt ist zwischen 1. und 2. Viertel des Vordermittelfusses im rechten Winkel zu dessen Längsachse geführt. Die Schnittrichtung giebt die in Fig. 6 mit 19 bezeichnete Linie an. Die Abbildung zeigt die proximale (obere) Fläche der in Fig. 6 mit t bezeichneten Scheibe.
a A. digitorum communis, b V. digitorum comm. resp. Vena cephalica (innere Hautvene), c N. medianus (medialer Ast); um ihn herum 2 kleine Venen, d N. medianus (lateraler Ast), e Zweig der A. intermetacarpea volaris lateralis, welcher den lateralen Ast des N. medianus begleitet, e' die entspr. Vene, f f Aa. interosseae (intermetacarpeae) volares, g A. interossea (intermetacarpea) dorsalis lateralis und g' A. interossea (intermetacarpea) dorsalis medialis, h Sehne des M. extensor digitorum communis, i Sehne des M. extensor digiti minimi, k M. flexor digitor. sublimis, l Unterstützungsband für den M. flexor digitorum profundus, m Sehne des M. flexor digitorum profundus (von einer Sehnenscheide umgeben, welche ganz nahe der distalen Fläche der Scheibe endet).

ca. ½ cm dicke Sehne des M. flexor digitorum sublimis (Fig. 33 k) und auf diese die rundliche, cylindrische Sehne des M. flexor digitorum profundus (Fig. 33 m). Unter dieser befindet sich in Form einer starken, platten Sehne das Unterstützungsband der Sehne des M. flexor digitorum profundus (Fig. 33 l), welches die letztere an Breite noch ein wenig übertrifft und sich nach der distalen (unteren) Grenze des

Digitized by Google

proximalen Drittels zu mit ihr vereinigt. Auf dieses endlich folgt ganz in der Tiefe, auf dem Knochen (Mc. 3) gelegen und die Griffelbeine seitlich berührend, der platte, sehnige M. interosseus medius (Fesselbeinbeuger) und zwischen diesem und dem Os metacarpi tertium ganz nahe den Griffelbeinen jederseits eine längs gerichtete, ca. 1½ mm starke A. intermetacarpea volaris (Fig. 33 f f) und zwischen beiden Arterien die entsprechenden Venen. Die Sehnen des M. flexor digitorum profundus und sublimis sind von einer gemeinschaftlichen, vom Carpus kommenden Sehnenscheide umhüllt, welche an der Vereinigungsstelle des Unterstützungsbandes mit der Sehne des M. flexor digitorum profundus endet und mit der freien Fläche der oberflächlichen Beugesehne verschmilzt (s. S. 92). An der medialen Seite des Unterstützungsbandes und der tiefen Beugesehne liegen die 4—5 mm dicke, zum Pulsfühlen benützte A. digitorum communis, die starke V. cephalica und der Ramus medialis (radialis) des N. medianus (medialer Volarnerv) (Fig. 33 a, b, c) und zwar in der Regel die Vene dorsal (vorn), die Arterie volar (hinten); der Nerv liegt carpalwärts noch zwischen beiden, kreuzt dann aber die Unterfläche der Arterie, sodass er an deren volaren Rand gelangt (cf. Fig. 29). Am lateralen Rande der tiefen Beugesehne und des Unterstützungsbandes verläuft der etwas schwächere laterale Ast (Ramus ulnaris) des N. medianus (lateraler Volarnerv) mit einem kleinen arteriellen, kaum 1 mm starken und einem stärkeren venösen Gefässe (Fig. 33 d, e, e′).

β) Im **mittleren Drittel** des Metacarpus (cf. Fig. 34) wird die allgemeine Fascie zehenwärts immer dünner; im übrigen sind die Verhältnisse an der dorsalen, lateralen und medialen Seite noch fast dieselben; nur die beiden Strecksehnen liegen etwas näher an einander, weil sie zehenwärts convergierend verlaufen. Die Aa. intermetacarpeae dorsales sind in der Regel kaum mehr nachzuweisen. Die Griffelbeine sind sehr dünn geworden; infolgedessen überragt der M. interosseus medius dieselben und lässt sich deutlich durch die Haut hindurch erkennen.

An der volaren Seite sind die Verhältnisse ebenfalls bis auf folgende unbedeutende Veränderungen dieselben geblieben. Das Unterstützungsband (Fig. 34 m) ist ganz platt geworden und verschmilzt mit dem tiefen Zehenbeuger. Die erwähnte Sehnenscheide erreicht nahe der Mitte des Metacarpus (d. h. da, wo das Unterstützungsband mit der Sehne verschmilzt) ihr Ende. Das Lageverhältnis der am medialen Rande des Unterstützungsbandes und der tiefen Beugesehne verlaufenden Gefässe und Nerven zu einander ist so, dass dorsal (nach vorn) die V. cephalica, in der Mitte die Arterie und volar (nach hinten) der Nerv verläuft (Fig. 34 a, b, c und Fig. 29). Ungefähr in der Mitte des Metacarpus findet man zwischen der Haut und der Oberfläche der Sehne des M. flexor

Digitized by Google

digitorum sublimis ein Ramus communicans vom medialen Aste des N. medianus zum lateralen und zwar nicht genau horizontal, sondern gleichzeitig zehenwärts, sodass die laterale Verbindung 2—3 cm weiter zehenwärts (tiefer) liegt als die mediale.

(Ueber die Tenotomie der am Metacarpus gelegenen Beugesehnen und die Durchschneidung der Aeste des N. medianus, die beide an dieser Stelle leicht ausführbar sind, zu Heilzwecken s. die Operationslehre von Hering und von Gurlt und Hertwig. Es sei hier bemerkt, dass die von uns als lateraler und medialer Ast des N. medianus bezügl. als lateraler und medialer Volarnerv bezeichneten Nerven in den gebräuchlichen Operations-

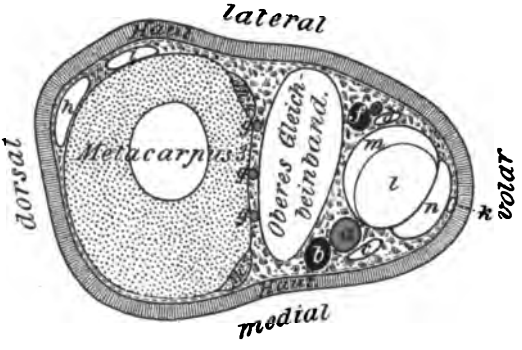

Fig. 34. Gefrier-Querschnitt durch den Vordermittelfuss. Der Schnitt ist durch die Mitte des Metacarpus im rechten Winkel zu dessen Längsachse geführt. Die Schnittrichtung giebt die in Fig. 6 mit 20 bezeichnete Linie an. Die Abbildung zeigt die proximale (obere) Fläche der in Fig. 6 mit u bezeichneten Scheibe.
a A. digitorum communis, b die entspr. Vene (innere Hautvene) c N. medianus (medialer Ast), d N. medianus (lateraler Ast), e der ihn begleitende Ast der A. interossea volaris lateralis, f die entspr. Vene, g g g Aa. interosseae (intermetacarpeae) volares, h Sehne des M. extensor digitor. commun., i Sehne des M. extensor digiti minimi, k Ramus communicans zwischen beiden Aesten des N. medianus, l Sehne des M. flexor digitor. prof., m deren Unterstützungsband. Die Grenze zwischen beiden ist zwar noch sichtbar, es beginnt aber schon die Verschmelzung, n Sehne des M. flexor digitorum sublimis. In der Scheibe erhält die Sehne des M. flexor digitorum profundus wieder eine Sehnenscheide.
Nahe der distalen Fläche der Scheibe teilt sich die A. digitorum communis in die beiden Aa. digitales volares.

lehren immer noch als äusserer und innerer Schienbeinnerv aufgeführt werden.)

γ) Am **distalen Drittel** treten wesentliche Aenderungen ein (cf. Fig. 35).

An der dorsalen (vorderen) Seite liegen jetzt beide Strecksehnen (Fig. 35 g und h), weil die des M. extensor digiti minimi von der lateralen an die dorsale Seite gerückt ist. Die Sehne des M. extensor

Digitized by Google

digitorum communis liegt ziemlich in der Mitte des Os metacarpi tertium. Sie ist also etwas medial gerückt. Beide Sehnen sind je $1^1/_2$ bis 2 cm breit und liegen nahe an einander, sodass nur eine 2—4 mm breite, von Bindegewebe ausgefüllte Rinne zwischen ihnen bleibt.

An der lateralen und medialen Seite des Mittelfussskelets liegt die Haut direkt an der Fascie und am Knochen. Von den Griffelbeinen ist nur noch ein kleines Endstück vorhanden, dessen abgestumpftes Ende deutlich durch die Haut hindurch zu fühlen ist (besonders das mediale).

An der volaren Seite liegen die beiden Beugesehnen (Fig. 35 m und l) noch wie im mittleren Drittel, werden aber nach dem Metacarpo-Phalangealgelenk zu breiter und flacher. Beide Sehnen besitzen je eine Sehnenscheide; die des M. flexor digitorum profundus beginnt ungefähr zwischen mittlerem und distalem Metacarpusdrittel, die des M. flexor digitorum sublimis erst nahe dem Gelenk; sie verschmilzt mit der Oberfläche der Sehne; beide communicieren mit einander und erstrecken sich noch auf das Gelenk (s. S. 91 und S. 92).

Von den Seitenrändern der oberflächlichen Beugesehne geht im distalen Viertel des Metacarpus ausserdem eine ca. 3 mm dicke Sehnenplatte ab, die gurtförmig die tiefe Beugesehne umfasst (Fig. 35 n), innerhalb der Sehnenscheide liegt und bis zum Metacarpo-Phalangealgelenk reicht (s. S. 91). — Das Unterstützungsband des tiefen Zehenbeugers ist nicht mehr sichtbar, weil es bereits mit diesem verschmolzen ist. — Die A. digitorum communis verhält sich zunächst noch so, wie im mittleren Metacarpaldrittel, teilt sich dann aber nahe dem Metacarpo-Phalangealgelenk in die beiden ca. 3 mm dicken (die laterale ist in der Regel etwas stärker als die mediale) Seitenarterien (Aa. digitales volares II und III), von denen die mediale (Fig. 35 a) in der ursprünglichen Richtung weiter verläuft, die laterale (Fig. 35 d) aber erst zwischen dem M. interosseus volaris medius (Fesselbeinbeuger) und der tiefen Beugesehne lateralwärts tritt; jede A. digitalis volaris liegt nicht mehr genau am Seitenrande der Sehne des M. flexor digitorum profundus, sondern etwas tiefer, sodass sie fast an die Unterfläche derselben zu liegen kommt (s. Fig. 35). Seitlich (hautwärts) und ein wenig volar von der Arterie liegt die entspr. Vene, von denen die mediale den Anfang der V. cephalica darstellt (Fig. 35 b). Volar und ein wenig seitlich (nach der Tiefe) von der Vene und zwar am Seitenrande der tiefen Beugesehne resp. ihrer Scheide liegt der entspr. Ast (Volarnerv) des N. medianus (Fig. 35 c, f). Der laterale Volarnerv liegt im distalen Metacarpusdrittel eine Wenigkeit weiter rückwärts, als der mediale (Gurlt und Hertwig; cf. Fig. 35).

Der M. interosseus medius (Fesselbeinbeuger, proximales (oberes) Gleichbeinband) ist im distalen Drittel nicht mehr als eine mittlere Sehne,

Digitized by Google

sondern in Form von zwei Seitenschenkeln vorhanden, die beiderseits an der volaren Knochenseite (Fig. 35), von derselben aber noch durch Bindegewebe getrennt, liegen und ein wenig divergierend nach den Sesambeinen zu verlaufen, sodass ein Spalt zwischen beiden entsteht. Beide Schenkel lassen sich deutlich durch die äussere Haut hindurch fühlen und bedecken die schwachen Aa. (und Vv.) intermetacarpeae volares (Fig. 35 i, i). Nahe dem Gelenk vereinigen sich die Aa. intermetacarpeae zu einem Stamme, welcher durch die beiden Schenkel hindurchtritt und in der Regel in die laterale A. digitalis volaris einmündet. Zwischen den

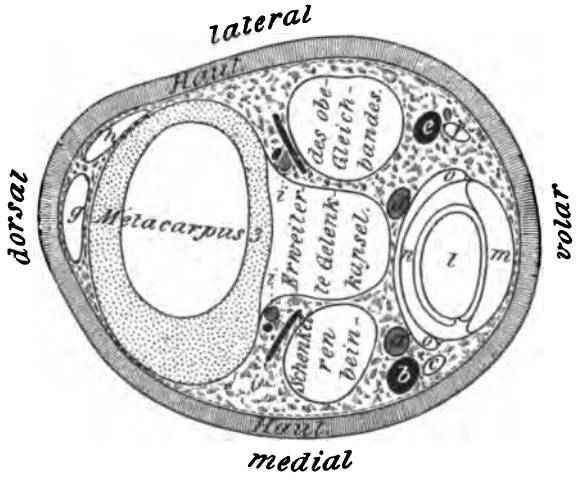

Fig. 35. Gefrier-Querschnitt durch den Metacarpus. Der Schnitt ist zwischen 3. und 4. Viertel des Vordermittelfusses im rechten Winkel zu dessen Längsachse geführt. Die Schnittrichtung giebt die in Fig. 6 mit 21 bezeichnete Linie an. Die Abbildung zeigt die proximale (obere) Fläche der in Fig. 6 mit v bezeichneten Scheibe. a mediale A. digitalis volaris, b die entspr. Vene (innere Hautvene), c N. medianus (medialer Ast), d laterale A. digitalis volaris, e die entspr. Vene, f N. medianus (lateraler Ast), g Sehne des M. extensor digitorum communis, h Sehne des M. extensor digiti minimi, i i Aa. interosseae (intermetacarpeae) volares, l Sehne des M. flexor digitorum profundus (von einer Sehnenscheide umschlossen), m Sehne des M. flexor digitorum sublimis; dieselbe setzt sich knochenwärts in einen Sehnengurt (n) fort, o Sehnenscheide.

Nahe der distalen Fläche der Scheibe teilen sich die Aeste des N. medianus in einen dorsalen (vorderen) und einen volaren (hinteren) Zweig.

Schenkeln des M. interosseus und der Sehne des M. flexor digitorum profundus liegt ausserdem ein venöser Gefässbogen, aus dem die erwähnten Vv. intermetacarpeae volares und die V. cephalica entspringen. Zwischen beide Schenkel des M. interosseus erstreckt sich in der Regel die erweiterte Gelenkkapsel des Metacarpo-Phalangeal- (Fessel-) Gelenkes (cf. Fig 38 und Fig. 35). Wie aus Fig. 35 ersichtlich ist, kann diese

Digitized by Google

Kapsel bei abnormer Erweiterung nur zwischen dem Knochen (Mc. 3) und den erwähnten Schenkeln des oberen Gleichbeinbandes an die Oberfläche treten, was für die Diagnostik der Fesselgelenksgallen von Wichtigkeit ist.

Am ganzen Metacarpus gestalten sich die Verhältnisse an den einzelnen Seiten wie folgt (cf. Fig. 29; 33—35; 38).

a) An der dorsalen (vorderen, Streck-) Seite liegt unter der Haut am Knochen ungefähr in der Mitte die längsverlaufende, 1—1½ cm breite Sehne des M. ext. digitorum communis und

b) an der lateralen Seite die des M. extensor digiti minimi; carpuswärts ist zwischen beiden ein ca. 1 cm breiter Raum, der sich zehenwärts jedoch verschmälert, weil die Sehne des M. extensor digiti minimi allmählich ein wenig dorsalwärts (nach vorn) rückt, sodass sie schliesslich am Uebergang der dorsalen zur lateralen Fläche liegt und beide Sehnen am Metacarpo - Phalangealgelenk an einander grenzen; zwischen beiden Sehnen befindet sich im proximalen Viertel des Metacarpus, woselbst sie durch einen vom Os accessorium kommenden, aponeurotischen Zug verbunden sind, noch die dünne, zehenwärts und ein wenig lateral verlaufende Sehne des Philippschen Muskels.

c) An der medialen Seite befinden sich unter der Haut direkt die Knochen; nur die ganz dünne A. intermetacarpea dors. med. verläuft noch zwischen dem Mc. 3 und dem entsprechenden Griffelbein zehenwärts.

d) An der volaren (hinteren, Beuge-) Seite folgt auf die Haut die Fascie, die nur nahe dem Carpus stark entwickelt ist und hier in das Bogenband der Fusswurzel übergeht. Unter ihr liegt die 1½—2 cm breite, platte Sehne des M. flexor digitorum sublimis und unter ihr die starke, rundliche Sehne des M. flexor digitorum profundus, welche sowohl im proximalen als distalen Drittel eine gemeinschaftliche, mit der Oberfläche der ersteren Sehne verschmelzende Sehnenscheide (s. S. 92) besitzen. Nahe dem Metacarpo-Phalangealgelenk umfasst die oberflächliche Beugesehne gurtförmig die tiefe. Auf die tiefe Beugesehne folgt in der proximalen (oberen) Metacarpushälfte das platte, sehnige Unterstützungsband derselben und auf diese, resp. in der distalen Hälfte direkt auf die tiefe Beugesehne der platte, rein sehnige M. interosseus medius (Fesselbeinbeuger), der in der Tiefe zwischen beiden Griffelbeinen auf dem Knochen liegt und die Aa. (und Vv.) intermetacarpeae volares deckt. Nahe dem Metacarpo-Phalangealgelenk teilt er sich in 2 Schenkel, die ein wenig divergierend zehenwärts verlaufen. Zwischen ihnen und der tiefen Beugesehne liegt der venöse Sesambogen. Am medialen Rande der tiefen Beugesehne verläuft die V. cephalica, die A. digitorum communis und der Nervus volaris medialis (deren gegenseitiges Lageverhältnis sich aus Fig. 29 ergiebt). Die A. digitorum communis, welche sich hier sehr gut zum Pulsfühlen eignet, teilt sich im distalen Metacarpusviertel in die beiden Aa. digitales volares. Am lateralen Rande der erwähnten Sehne hingegen liegt der laterale Volarnerv in Begleitung eines ganz schwachen arteriellen Gefässes am volaren und eines stärkeren venösen Gefässes (V. intermetacarpea lateralis) am oralen Rande. — Die beiden Aeste des N. medianus (die beiden Volarnerven) verbinden sich ungefähr in der Mitte des Metacarpus durch einen die Oberfläche der Sehne des M. flexor digitorum sublimis zehen- und lateralwärts kreuzenden Ramus communicans.

Digitized by Google

c. Die Gegend der Vorderzehe (des Mittelfingers).

Allgemeines und äussere Besichtigung. An den Mittelfuss (Metacarpus) schliesst sich eine Vorderzehe an; diese entspricht dem Mittelfinger des Menschen, die anderen Finger fehlen; die knöcherne Grundlage der Zehe bilden drei Zehenknochen (Phalanx prima, secunda und tertia: Fesselbein, Kronbein und Hufbein). Von ihnen hebt sich für das Auge nur die erste Phalange deutlich ab, die zweite ist nur zum Teil sichtbar, ihr distales Ende und die dritte Phalange sind von der Hufkapsel umgeben. Die einzelnen Zehenglieder sind mit einander gelenkig in Winkeln von 180°, also in gerader Linie verbunden und stellen alle mehr oder weniger vollkommene Wechselgelenke dar. Die Phalanx I (Fesselbein) articuliert ausserdem in dem Mittelfusszehengelenke, Fesselgelenke (Metacarpo-Phalangealgelenke), das einen Winkel von ca. 130—135° bildet, mit dem Metacarpus. Die Haut liegt an der ganzen Zehe den Knochen ziemlich straff an.

Das Metacarpo-Phalangealgelenk (Fesselgelenk) hebt sich durch seinen grösseren Umfang vom Metacarpus und dem ersten Zehengliede deutlich ab. Die Haut an der volaren Seite desselben ist stark verdickt (Ansatzstelle des Kötenzopfes) und besitzt den kleinen, rundlich-cylindrischen, aus Horn bestehenden Sporn. An den Seitenflächen des Fesselgelenkes ist zwischen mittlerem und hinterem Drittel die längsverlaufende, ca. 3 mm starke Seitenarterie (A. digitalis volaris) durchzufühlen (cf. Fig. 29), ebenso sind die Bandhöcker am distalen Metacarpusende, am ersten Zehengliede und am proximalen Ende des 2. Zehengliedes fühlbar. Durch die Lage derselben ist auch die Richtung der Seitenbänder bestimmbar, die bei entzündlichen Veränderungen leichter durch die Haut festzustellen sind.

Am Fessel sind seitlich die schräg nach vorn und unten verlaufenden Unterstützungssehnen, welche der Fesselbeinbeuger zur Sehne des M. extensor digitorum communis sendet (Fig. 29 $_{10'}$), fühl- und eventuell sogar sichtbar.

Ferner sind an der Volarfläche (hinteren Seite) des Fessels durch das Gefühl sowohl die tiefe Beugesehne, als auch die beiden Schenkel der oberflächlichen Beugesehne und die am Rande der beiden Sehnen verlaufende entspr. A. digitalis volaris festzustellen. Die Strecksehne ist am Fessel nicht oder nur undeutlich zu fühlen.

Das Kronengelenk liegt dicht über dem Kronenrand der Hufkapsel (cf. Fig. 41) (das Nähere s. S. 124).

Der nach oben über die Hufkapsel vorstehende Teil des Hufknorpel (cf. Fig. 40) ist durchzufühlen.

Digitized by Google

Die Ballen und Ballengruben sind für das Gefühl ohne weiteres zugänglich.

α) **Die Gegend des Metacarpo-Phalangealgelenkes** (Fesselgelenk, Kötengelenk, erstes Vorderzehengelenk). Dieses Gelenk stellt die Verbindung zwischen dem Metacarpus und der Phalanx prima dar. Es umfasst das distale Ende des ersteren und das proximale Ende der letzteren im Bereich der Bandhöcker und wird durch zwei dem distalen Ende des Metacarpus auf der volaren Seite aufsitzende Sesambeine verstärkt. Das Gelenk ist äusserlich ziemlich scharf markiert und bildet einen Winkel von 130—135°. (Im übrigen s. S. 117).

Bänder des Metacarpo-Phalangealgelenks: a) Das Kapselband befestigt sich am Rande der Gelenkflächen des Metacarpus, der Phalanx prima und an den beiden Sesambeinen und bildet an der volaren Seite eine Ausbuchtung, die sich zwischen den Schenkeln des Fesselbeinbeugers und dem mittleren Metacarpale ziemlich weit carpuswärts erstreckt. Eine ähnliche, aber kleinere Ausstülpung bildet sie an der dorsalen (vorderen) Seite unter den beiden Strecksehnen. Bei abnormer Ausdehnung muss es, wie sich aus Fig. 35 ergiebt, zwischen dem distalen Viertel des Metacarpus tertius und dem betr. Schenkel des Fesselbeinbeugers hervortreten. Dorsal und seitlich wird es durch fibröse Faserzüge verstärkt. b) Das laterale und mediale Seitenband sind stark und zweischenkelig und reichen vom Bandhöcker des mittleren Metacarpale zu dem des ersten Zehengliedes; sie verschmelzen mit dem Kapselbande und sind nicht scharf gegen die Umgebung abgesetzt. — **Bänder der Sesambeine.** a) Das Zwischengleichbeinband (Lig. ossium sesamoideorum transversum) besteht aus festem, knorpeligem Gewebe, welches den Raum zwischen beiden Sesambeinen ausfüllt und sich noch eine kürzere Strecke (ca. 3 cm) carpuswärts fortsetzt und eine platte, glänzende, bis 1 cm dicke, die volare Fläche der Sesambeine vergrössernde Gleitscheibe für die Beugesehnen bildet. b) Die Seitenbänder sind schwache, nicht scharf abgesetzte Bandzüge, die vom Bandhöcker des mittleren Metacarpale und der Phalanx prima zur Seitenfläche der Sesambeine verlaufen und mit dem Kapselbande und dem Fesselbeinbeuger verschmelzen. c) Das untere Gleichbeinband (Lig. volare rectum ossium sesamoideorum) ist sehr stark und liegt an der Vola des ersten Zehengliedes und reicht von der Basis der Sesambeine bis zur Lehne der Phalanx secunda. d) Die gekreuzten Bänder (Ligam. cruciata) bestehen aus kurzen, sich kreuzenden Bandfasern, die von der Basis der Sesambeine zu den Bandhöckern der Phalanx prima gehen. e) Das Aufhängeband (oberes Gleichbeinband) wird vom Fesselbeinbeuger (s. oben) gebildet.

1. Dorsale (vordere) Seite (Streckseite). An der dorsalen Seite des Gelenkes liegen zwischen dem Kapselbande und der ziemlich dicken, straff anliegenden Haut in grossen Bindegewebsmassen dicht neben einander die beiden Strecksehnen der Zehengelenke. Die platte Sehne des M. extensor digitorum communis (Fig. 36 l) liegt entweder genau in der Mitte oder ein wenig medianwärts, ist 2—2½ cm breit und deutlich durch die Haut hindurch zu fühlen. An ihrer Unterfläche verschmilzt sie

Digitized by Google

innig mit dem verstärkten Kapselbande, das sich carpuswärts ziemlich weit ausbuchtet (s. Fig. 38b), und zum Teil mit der Sehne des M. extensor digiti minimi; zwischen beiden befindet sich ein ovaler, wallnussgrosser Schleimbeutel, der nach Franck zuweilen mit der Gelenkkapsel communicieren soll; nach unseren Untersuchungen fehlt derselbe bisweilen. Eine Kommunikation mit der Gelenkkapsel konnten wir nicht nachweisen. Die hier 2—3 cm breite und dünne Sehne des M. extensor digiti minimi (Fig. 36 m) reiht sich lateralwärts direkt an die des M. extensor digitorum communis an; sie ist nicht mehr scharf gegen ihre Umgebung abgesetzt

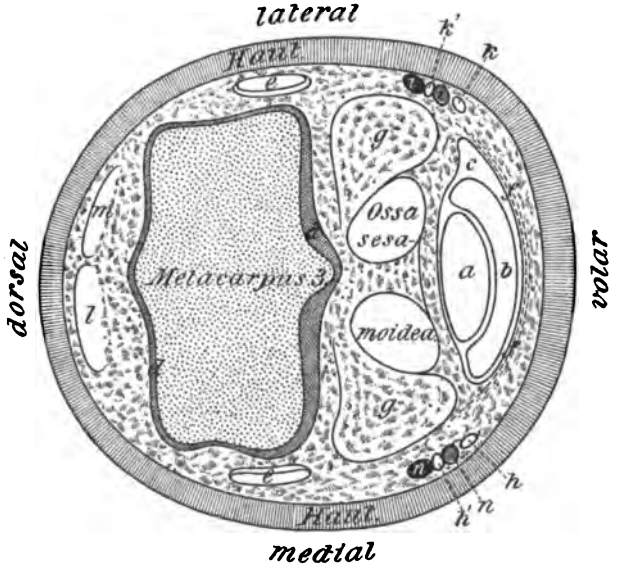

Fig. 36. Gefrier-Querschnitt durch den Vordermittelfuss. Der Schnitt ist quer durch das Metacarpo-Phalangeal- (Fessel-) Gelenk geführt, so, dass der Metacarpus ganz nahe seinem distalen (unteren) Ende durchschnitten ist. Die Schnittrichtung giebt die in Fig. 6 mit 22 bezeichnete Linie an. Die Abbildung zeigt die proximale (obere) Fläche der in Fig. 6 mit w bezeichneten Scheibe.

a Sehne des M. flexor digitorum profundus, b Sehne des M. flexor digitorum sublimis; beide sind von einer gemeinsamen Sehnenscheide umschlossen, die teilweise (z. B. bei c) ausgebuchtet erscheint; soweit dieselbe an der volaren (hinteren) Fläche der Sehne des M. flexor. digitor. subl. liegt, reicht sie nur bis in die Mitte der Scheibe, d Gelenkkapsel des Fesselgelenkes, e e die zur Sehne des M. extensor digitor. communis gehenden Sehnenschenkel des Fesselbeinbeugers; an ihrer Unterfläche besitzen dieselben je eine Bursa, die in der Scheibe endet, f starke Fascie resp. Ringband, g g abgegrenzte Bandmassen (Seitenschenkel des unteren Gleichbeinbandes), h volarer und h' dorsaler Zweig des medialen Astes vom N. medianus, i A. und i' V. digitalis lateralis, k volarer und k' dorsaler Zweig des lateralen Astes vom N. medianus, l Sehne des M extensor digitorum communis, m Sehne des M. extensor digiti minimi (beide sind an der Knochenfläche nicht mehr scharf von der verdickten Gelenkkapsel und dem sehnigen Gewebe zu trennen), n A. und n' V. digitalis medialis.

Digitized by Google

und verschmilzt zum Teil mit der letzteren und an ihrer Unterfläche mit der Gelenkkapsel. Zwischen beiden befindet sich nach Eichbaum ein ungefähr haselnussgrosser Schleimbeutel, der nach unseren Untersuchungen bisweilen fehlt.

2. Seitenflächen. An der lateralen und medialen Fläche liegt je eine ca. $1^1/_2$ cm breite, platte, nicht scharf von der Umgebung abgesetzte Sehne. Diese Sehnen kommen vom M. interosseus medius (Fig. 36 e e; Fig. 29 $_{10}$') und gehen von der volaren Seite schräg huf- und dorsalwärts (nach vorn) über die laterale resp. mediale Gelenkseite zur Sehne des M. extensor digitorum communis, mit der sie sich ungefähr in der Mitte der Dorsalfläche des ersten Zehengliedes vereinigen. An der Unterfläche derselben befindet sich nach Eichbaum ebenfalls eine Bursa mucosa subtendinosa; wir vermissten diese zuweilen. Im übrigen liegen an den beiden Seitenflächen nur Bandmassen incl. der mit ihnen verschmolzenen Fascie, von denen sich die Seitenbänder im gesunden Zustande nicht scharf abheben (cf. S. 117).

3. Volarseite. An der volaren Seite liegen an dem distalen Ende vom mittleren Metacarpale zunächst die beiden Sesambeine neben einander (s. Fig. 36); sie sind durch Bandmassen (Zwischengleichbeinband)fest und fast unbeweglich mit einander verbunden. Dieses Band bildet eine starke Gleitscheibe, die sich noch eine kürzere Strecke weit carpuswärts fortsetzt, für die Beugesehnen (s. S. 118). — Seitlich von den Sesambeinen, zwischen ihnen und der Haut, liegen stärkere Bandmassen, die sog. Seitenbänder derselben resp. die Seitenschenkel des unteren Gleichbeinbandes (s. Fig. 36 g, g). Volar (nach hinten) folgt auf die von dem Zwischengleichbeinband gebildete Gleitscheibe die allmählich platt gewordene Sehne des M. flexor digitorum profundus (Fig. 36 a) und auf diese folgt die etwas breitere (ca. 4 cm) Sehne des M. flexor digitorum sublimis (Fig. 36 b). Beide Sehnen sind von einer gemeinschaftlichen Sehnenscheide umgeben (s. S. 91 und 92) und werden durch ein Ringband (Fig. 36 f) (s. S. 91) in der Lage erhalten, welches mit der Fascie und der Oberfläche der Sehne des M. flexor digitorum sublimis mehr oder weniger verschmilzt. Auf diese Teile folgt die Haut (cf. Fig. 38). Seitlich liegen an der volaren Fläche jederseits direkt unter der Haut die 2—3 mm starke A. (und V.) digitalis volaris und der entsprechende Volarnerv bezw. seine beiden Zweige (Digitalnerven, Fesselnerven), von denen der dorsale (vordere) schwächer ist als der volare. Die Teilung in die Digitalnerven erfolgt in der Regel am proximalen Abschnitte des Gelenks, seltener etwas höher oder tiefer. Vor der Teilung liegt der Nerv am volaren Rande der Arterie, welche wieder volar von der Vene gelagert ist. Nach der Teilung verläuft der dorsale Digitalnerv zwischen der

Digitized by Google

dorsalwärts (nach vorn) liegenden Vene und der Arterie, der volare dagegen volar von der Arterie (cf. Fig. 36 und 29). Nicht selten zweigt sich vor der Teilung von dem Nerven noch ein schwächerer zehen- und dorsalwärts (nach vorn) verlaufender Zweig ab. — Diese Gelenkgegend wird häufig zu Neurotomien und zu Aderlässen benutzt, weil die Gefässe und Nerven hier nur unter der Haut und einem dünnen Fascienblatte liegen.

Am eigentlichen Gelenke und am proximalen Endstücke der Phalanx fehlen die Sesambeine. Hier finden wir als tiefste Lage starke Bandmassen (distales, unteres Gleichbeinband).

Von der volaren Oberfläche des Gelenkes aus gegen die Tiefe folgen also (cf. Fig. 36): Haut, Ringband, oberflächliche, dann tiefe Beugesehne (beide mit Sehnenscheide), Bindegewebs- resp. Sehnenmassen (Zwischengleichbeinband), Sesambeine und unteres Gleichbeinband, Kapselband und rechts und links von den Sehnen gewaltige Bandmassen mit den Gefässen und Nerven.

Aus der gegebenen Beschreibung der Fesselgelenksgegend geht hervor, dass das Gelenk am oberflächlichsten liegt und mithin am leichtesten erreichbar ist am Uebergange der dorsalen (vorderen) Fläche in die Seitenfläche, denn es ist hier von der Haut nur durch eine nicht allzu starke Lage von Bandmassen getrennt; an der dorsalen Seite ist es durch die Strecksehnen etwas mehr geschützt; vollständig geschützt ist es an der volaren Seite (cf. Fig. 36).

β) **Die Gegend des ersten Zehengliedes,** Phalanx prima, Fessel, (ausschliesslich der beiden Enden, die zu den entspr. Gelenken gehören) (cf. Fig. 37).

1. An der dorsalen Seite vom Fesselbein liegt zwischen Haut und Knochen die Sehne des M. extensor digitorum communis (Fig. 37 a und Fig. 38 a). Diese wird hufwärts allmählich dünner und breiter, sodass sie am distalen Ende des ersten Zehengliedes die ganze dorsale Seite einnimmt und nicht mehr scharf begrenzt erscheint; nahe dem Gelenke zwischen 1. und 2. Zehengliede liegt unter ihr die carpuswärts ausgebuchtete Gelenkkapsel (cf. Fig. 38 c) (d. Nähere siehe zweites Zehengelenk S. 124).

2. An den Seitenflächen liegt je ein hufwärts und dorsal (nach vorn) verlaufender, ca. 1 cm breiter Sehnenschenkel vom M. interosseus medius (Fig. 37 c, c′ und Fig. 29_{10}′). Diese Sehnenschenkel vereinigen sich distal von der Mitte der Phalanx prima mit der Sehne des M. extensor digitorum communis. Lateral und medial liegen im übrigen nur Bindegewebsmassen und die Haut.

Digitized by Google

3. Volar liegt am Knochen zunächst das starke untere Gleichbeinband (Fig. 37) und an dessen volarer Seite die $2^1/_2$ cm breite und $^3/_4$ cm dicke tiefe Beugesehne (Fig. 37 d und Fig. 38) und an deren volarer Seite, sie seitlich erheblich überragend, die oberflächliche Beugesehne (Fig. 37 e und Fig. 38), welche ca. 4 cm breit und ca. 3 mm dick ist; die beiden Seitenränder derselben sind wulstig verdickt. Gegen das distale Ende der Phalanx prima ist diese Sehne in zwei seitliche Schenkel gespalten, zwischen denen die tiefe Beugesehne hervortritt. Die letztere ist von einer Sehnenscheide (s. S. 92) umgeben, welche mit den beiden Schenkeln der oberflächlichen Beugesehne verschmilzt und sich in Form einer dünnen Membran zwischen beiden ausspannt; diese kann krankhafter Weise so verdickt sein, dass sie durch die Haut zu fühlen ist. — Die Sehne des M. flexor digitorum sublimis wird an der Volarfläche des

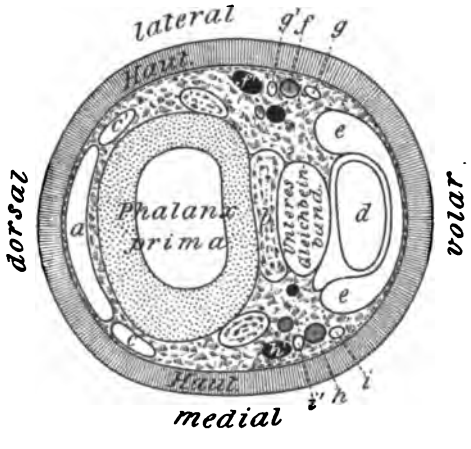

Fig. 37. Gefrier-Querschnitt durch die Phalanx prima. Der Schnitt ist mitten durch das Fesselbein im rechten Winkel zu dessen Längsachse geführt. Die Schnittrichtung giebt die in Fig. 6 mit 23 bezeichnete Linie an. Die Abbildung zeigt die proximale (obere) Fläche der in Fig 6 mit x bezeichneten Scheibe.

a Sehne des M. extensor digitorum communis, b Bandmassen, c c' die vom Fesselbeinbeuger stammenden Sehnenzüge, welche zur Sehne des M. ext. digitorum communis gehen und sich genau auf dem Schnitte mit ihr vereinigen, d Sehne des M. flexor digitor. profundus (von einer Sehnenscheide umgeben, die sich noch bis in die nächste Scheibe (s. Fig. 39) erstreckt), e Sehne des M. flexor digitor. sublimis, f A. und f' V. digitalis lateralis, g volarer und g' dorsaler Zweig des lateralen Astes vom N. medianus, h A. und h' V. digitalis medialis, i volarer und i' dorsaler Zweig des medialen Astes vom N. medianus.

In der Scheibe tritt die Sehne des M. flexor digitor. profundus durch die des M. flexor digitor. sublimis, deren Spaltung in 2 Schenkel bereits auf der Abbildung durch die stärkeren Seitenteile angedeutet ist. Die Sehne des M. flexor digitor. sublimis erreicht in der Scheibe ihr Ende, ebenso das untere Gleichbeinband. — Die übrigen Bänder sind (und das gilt auch für die benachbarten Schnitte) nicht so scharf abgegrenzt, als dass sie sich bestimmen liessen.

Digitized by Google

Fesselbeines durch eine fibröse Platte (Fesselplatte) in der Lage erhalten, welche mit der Oberfläche der Sehne und der Sehnenscheide des M. flexor digitorum profundus und carpuswärts mit dem Ringbande am Metacarpo-Phalangealgelenke verschmilzt und sich an den Seitenrändern des Fesselbeines, besonders nahe dem proximalen und distalen Ende inseriert. Bei Erkrankungen verdickt sie sich derart, dass sie durch die Haut hindurch zu fühlen ist. Auf die fibröse Hautplatte folgt die Haut. Lateral und medial von den Bändern und Sehnen liegen Gefässe und Nerven in gleicher

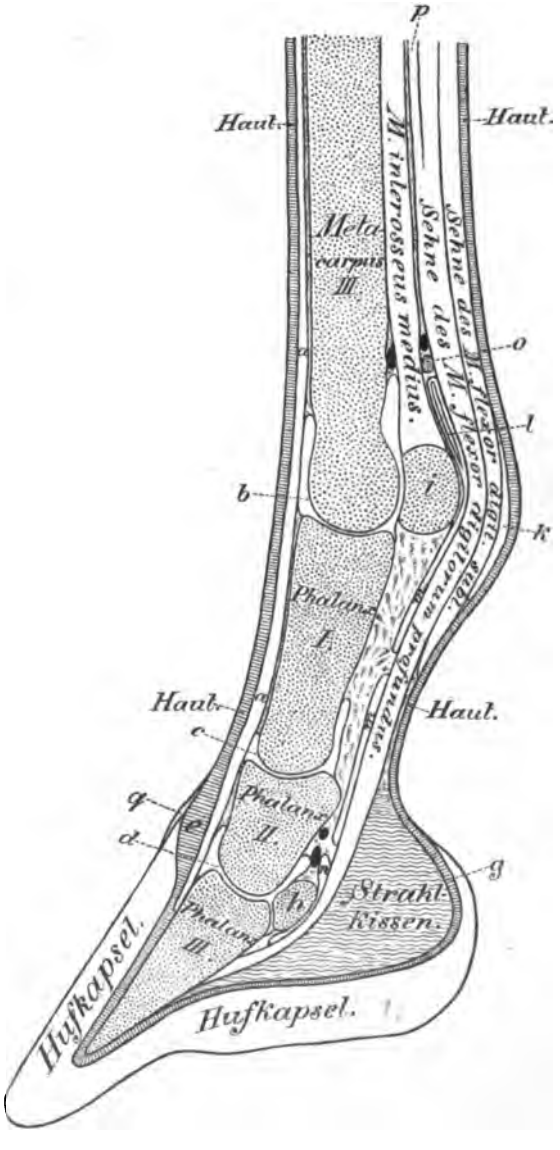

Fig. 38. Sagittalschnitt durch die Mitte des rechten Vorderfusses.

a Sehne des M. extensor digitor. commun., b geöffnete Gelenkkapsel des Metacarpo-Phalangeal- (Fessel-) Gelenkes, c geöffnete Gelenkkapsel des Krongelenkes, d geöffnete Gelenkkapsel des Hufgelenkes, e Kronenwulst, welche in g die Huflederhaut übergeht, h Strahlbein, i Sesambein am Metacarpo - Phalangealgelenk, k Ringband der Beugesehnen am Metacarpo - Phalangealgelenk, l der von der Sehne des M. flexor digitorum sublimis ausgehende, die tiefe Beugesehne umfassende Sehnengurt (in der Sehnenscheide gelegen) m Sehnenscheide des M. flexor digitorum profundus. Dieselbe ist an der Phalanx I auf eine kurze Strecke unterbrochen. Diese Sehnenscheide erstreckt sich natürlich auch zwischen die Sehne des M. flexor digitorum profundus und subl., ist hier aber, weil beide Sehnen vollkommen an einander liegen, nicht zum Ausdruck gebracht, n Bursa podotrochlearis, o laterale A. digitalis volaris mit der entspr. Vene, p Unterstützungsband des M. flexor digitorum profundus, q Hornsaum.

Die Ausdehnung der Kapsel der einzelnen Gelenke ist möglichst naturgetreu eingezeichnet.

Digitized by Google

Anordnung wie am Metacarpo-Phalangealgelenke (cf. Fig. 37 und 29). (Ueber die Durchschneidung der Nerven zu Heilzwecken s. Hering's Operationslehre 1891 S. 64, über event. Aderlass an der V. digitalis ebenda S. 158).

An der volaren Fläche folgen also von der Haut nach dem Knochen (cf. Fig. 37): Haut, Sehnenplatte (Fesselplatte), oberflächliche Beugesehne, Sehnenscheide, tiefe Beugesehne, Sehnenscheide, unteres Gleichbeinband, Knochen.

γ) Die **Gegend des zweiten Vorder-Zehengelenkes** (Kronengelenkes) (cf. Fig. 41 f). Dieses Gelenk wird von dem Fessel- und Kronbein gebildet, welche unter einem Winkel von 180° zusammenstossen, und ist ein Wechselgelenk. Dasselbe liegt an der dorsalen (vorderen) Seite ca. 4 cm, am Uebergange der Streck- in die Seitenfläche des Hufes ca. $2^1/_2$, an der letzteren selbst 2 und volarwärts (nach hinten) nur noch $1^1/_2$ cm über dem Kronenrande der Hornkapsel des Hufes; volar (hinten) liegt es in der Höhe der Ballen resp. in der Höhe des freien Randes der Hufknorpel. An den Seitenflächen des Hufes lässt sich die Lage des Kronengelenkes ausserdem nach den Hufknorpeln bestimmen, denn es liegt ein wenig über dem freien, leicht durchfühlbaren Rande der letzteren und zwar am Uebergange der Streck- in die Seitenflächen $1—1^1/_2$ und an ihnen selbst nur noch ca. $^1/_2$ cm (s. Fig. 41) darüber.

Bänder des zweiten Zehengelenkes. a) Kapselband; es befestigt sich in der Umgebung der Gelenkteile. An der dorsalen Seite verschmilzt es innig mit der Sehne des M. extensor digitorum communis und bildet unter dieser eine auf das distale Viertel des Fesselbeines sich erstreckende Ausstülpung; seitlich ist es ziemlich stark und mit den Seitenbändern verschmolzen; volar ist es sehr dünn und weit und verschmilzt mit den unter c erwähnten Bandmassen. b) Das laterale und das mediale Seitenband, die kräftig aber nicht scharf abgesetzt sind und vom Bandhöcker des Fessel- zu dem des Kronenbeines gehen. c) Die volaren Bänder sind starke, nicht scharf begrenzte Bandmassen, die von der Volarfläche und den Seitenrändern der Phalanx I zur Lehne und den Bandhöckern der Phalanx II gehen und vollkommen mit den Endschenkeln der oberflächlichen Beugesehne und dem Lig. volare rectum (unterem Gleichbeinbande) verschmelzen und an der Vola des Gelenkes bis zu einem gewissen Grade eine Gleitscheibe für die Sehne des tiefen Zehenbeugers bilden.

An der dorsalen (vorderen) Seite des Gelenkes befindet sich, die ganze Breite einnehmend, die nicht scharf begrenzte, dünne Sehne des M. extensor digitorum communis, welche mit dem unter ihr gelegenen Kapselbande, das sich carpuswärts ausbuchtet (cf. Fig. 38 c), innig verschmilzt; seitlich reihen sich an dieselbe, an den beiden schrägen Seitenflächen gelegen, stärkere sehnige Massen, von denen sich die Seitenbänder nicht scharf absetzen, mit grösseren Venen an. An der volaren

Digitized by Google

(hinteren) Seite befindet sich am Gelenk, eine Gleitfläche für die Sehne des M. flexor digitorum profundus bildend, eine starke Lage einer bindegewebigen, harten, fast knorpeligen Masse, die an der Lehne und den Bandhöckern des Kronenbeines endet und aus einer innigen Verschmelzung der Endsehnenschenkel des M. flexor digitorum sublimis, des Lig. volare rectum der Sesambeine und der volaren (hinteren) Bänder des zweiten Zehengelenkes entstanden ist. Darauf folgt die $2^1/_2$ cm breite, ca. $^3/_4$ cm dicke Sehne des M. flexor digitorum profundus, welche von einer Sehnenscheide umgeben ist (s. S. 92); darauf folgt die dünne Fascie und die Haut. Die Gefässe und Nerven zeigen im allgemeinen dieselbe Anordnung wie am ersten Zehengliede; das Nähere ergiebt sich aus Fig. 29.

Das Kronengelenk (Fig. 38 c und 41 f) liegt nach der gegebenen Beschreibung am oberflächlichsten am Uebergange der (vorderen) Streck- in die Seitenfläche, und an der letzteren selbst, weil es hier nur von der Haut und einer verhältnismässig dünnen Lage sehnigen Gewebes bedeckt ist; etwas mehr geschützt ist es an der Streckfläche, weil hier zwischen Haut und Gelenkkapsel noch die Sehne des M. extensor digitorum communis liegt. Am geschütztesten ist es an der volaren (hinteren) Seite durch die tiefe Beugesehne und stärkere, sehnige Massen. Nur bei starker Beugestellung rückt das Gelenk an der Seitenfläche event. zu einem ganz geringen Teile an die Unterfläche des Hufbeinknorpels und ist dann hier ebenfalls geschützt.

δ) **Die Gegend des zweiten Zehengliedes.** Das zweite Zehenglied liegt, wie S. 117 erwähnt, mit seinem distalen Ende schon innerhalb der Hufkapsel und zwar an der dorsalen (vorderen) Seite in geringer, an den Seitenflächen aber in grösserer Ausdehnung. Da wir zum Hufe nicht allein die von der Hufkapsel umgebene Gliedmassenspitze rechnen, sondern noch einen parallel zum Kronenrand verlaufenden, 2—3 cm breiten, von der Haut bedeckten Teil (s. S. 127), so ergeben sich die Lageverhältnisse der Gegend des 2. Zehengliedes vollkommen aus der topographischen Beschreibung des Hufes (s. S. 128).

ε) Das **dritte Vorder-Zehengelenk** (Hufgelenk) (Fig. 38 d und 41 g) ist ein Wechselgelenk, wird von der Phalanx secunda und tertia und dem Strahlbeine gebildet und ist bereits vollkommen von der Hufkapsel umgeben (Fig. 41 g). An der dorsalen (vorderen) Seite liegt es ungefähr in der Höhe des Kronenrandes der eigentlichen Hornwand und seitlich bis zu 3 cm sohlenwärts von demselben (s. S. 130 und 132).

Bänder des dritten Zehengelenkes. a) Das Kapselband. Dasselbe umfasst die das Gelenk bildenden Knochenflächen in ihrem Umkreise. Dorsal (vorn) und seitlich ist es stark und innig mit der Strecksehne und den Seitenbändern verbunden, volar (hinten) ist es dünn und beträchtlich erweitert und bildet einen, das Strahlbein

Digitized by Google

carpuswärts überragenden Blindsack (s. Fig. 38). b) Die zwei Seitenbänder sind ungemein stark und gehen von den Bandgruben der Phalanx II zu solchen der Phalanx III. — **Bänder des Strahlbeines.** a) Aufhängeband des Strahlbeines, Bandmassen, die vom Strahlbein carpuswärts und dorsal verlaufen und am Seitenrande der Phalanx II und an der dorsalen (vorderen) Fläche des distalen Endes der Phalanx I enden. b) Seitenbänder oder Hufknorpel-Strahlbeinbänder, kurze Bandmassen, die quer von den Enden des Strahlbeines an die Hufknorpel gehen.

Die topographischen Verhältnisse des Gelenkes ergeben sich vollständig aus der Topographie des Hufes (s. S. 128).

Huf.

Allgemeines und äussere Besichtigung. Unter Huf im engeren Sinne ist eigentlich nur die von dem Hornschuh (Hornkapsel) umgebene

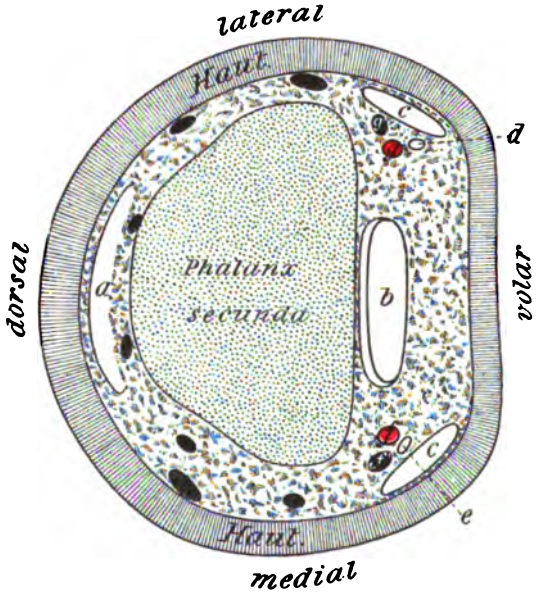

Fig. 39. Gefrier-Querschnitt durch die Phalanx secunda. Der Schnitt ist zwischen proximalem (oberem) und mittlerem Drittel des Kronbeines im rechten Winkel zu dessen Längsachse geführt. Die Schnittrichtung giebt die in Fig. 6 mit 24 bezeichnete Linie an. Die Abbildung zeigt die proximale (obere) Fläche der in Fig. 6 mit y bezeichneten Scheibe.

a Sehne des M. extensor digitorum communis (an ihrer Knochenfläche nicht scharf abgegrenzt), b Sehne des M. flexor digitorum profundus (auf ihrer Knochenfläche von einer Sehnenscheide umgeben, die sogleich in der Scheide endet), c volarer (hinterer) und proximaler (oberer) Teil der Hufknorpel, d volarer Zweig des lateralen Astes vom N. medianus, e volarer Zweig des medialen Astes vom N. medianus, f A. und f' V. digitalis medialis, g A. und g' V. digitalis lateralis.

Die Zweige des dorsalen (vorderen) Astes des N. medianus (lateralis und medialis) sind zu fein, als dass man sie sicher findet.

Digitized by Google

Gliedmassenspitze zu verstehen. Wir rechnen in der topographischen Anatomie zu dem Hufe jedoch noch einen am Kronenrande der Hufkapsel gelegenen, ca. 3 cm breiten (bez. hohen), von der verdickten Haut überzogenen Teil der Gliedmasse, die sog. Krone, welche sich für das Auge deutlich abhebt. Die die Krone überziehende Haut liegt der Unterfläche fest an und ist, wie sich beim Anfühlen feststellen lässt, sehr dick. Vom Uebergange der Streck- (vorderen) Fläche in die Seitenflächen bis zur Ballengegend ist unter der Haut ein Teil der elastischen und daher nachgiebigen Hufknorpel (Fig. 41 d) und zwar nach dem Ballen zu in allmählich grösserer (von 1 cm bis auf 2½ cm zunehmender) Ausdehnung zu fühlen.

Die an die Haut anschliessende, nicht selten quergerillte Hornwand, an der wir in der üblichen Weise den Zehen-, die Seiten- und die Trachtenteile, ferner den Kronen- und den Tragerand unterscheiden, hebt sich scharf ab und ist in der Regel von der dünnen Glasurschicht überzogen. Entlang des Kronenrandes der Hornwand befindet sich der ca. fingerbreite, schwach gewölbte, von herabhängenden Haaren meist verdeckte Hornsaum (Saumband) (Fig. 38 q), der aus lockerem, weissem, leicht abschilferndem Horne besteht, nach der Ballengegend zu sich allmählich verbreitert und schliesslich in das Ballenhorn übergeht. Er überragt zum Teil den Kronenrand der eigentlichen Hornwand, zum Teil liegt er der letzteren direkt auf. Der erstere Teil lässt sich durch seine grosse Nachgiebigkeit auf Druck mit dem Finger leicht feststellen. Die Hornwand ist an dem Zehenteile am längsten und nimmt nach den Seiten- und Trachtenteilen im Verhältnis von 3 : 2 : 1 [bei unter Beschlag stehenden Pferden in der Regel wie 2½ : 2 : 1 und am Hinterhufe wie 2 : 1½ : 1 (Leisering)] ab. Ebenso wie die Länge ist die Richtung der Wand verschieden. Die grösste Neigung zum Erdboden hat die Zehenwand, und zwar beträgt dieselbe an den Vorderfüssen ca. 45°, an den Hinterfüssen 50—55°; an den Seiten- und Trachtenwänden geht diese Neigung allmählich mehr in die senkrechte (und an den Trachten bisweilen sogar in die umgekehrte, eingezogene) Richtung über, doch bleibt die Neigung zum Erdboden und daher auch der Bogen des Tragerandes an der lateralen Hufwand immer grösser als an der medialen Hufwand.

An der Sohlenfläche des Hufes finden wir peripher noch das Wandhorn, nämlich den sog. Tragerand desselben. Dieses ist am Zehenteile ca. 1 cm dick und verdünnt sich nach den Ballen zu allmählich auf ungefähr ½ cm; nahe (resp. an) den letzteren biegt es winkelig (Eckstrebenwinkel) um und bildet die sog. Eckstreben, welche, indem sie immer schwächer werden, konvergierend nach vorn bis ungefähr zur Mitte der Sohlenfläche verlaufen und dort enden. Nach innen von dem

Digitized by Google

Tragerandteil des Wandhornes, also zwischen diesem und der Eckstrebe resp. zwischen diesem und der Strahlspitze liegt die Hornsohle, die sich mit dem Wandhorn durch die weisslich-gelb erscheinende, schmale weisse Linie verbindet und bis zu einem gewissen Grade die Form eines Halbmondes oder einer Sichel besitzt, deren Schenkel oder Enden zwischen Wandhorn und Eckstrebe eingeschoben sind (Sohlenäste, Sohlenwinkel oder Sohlenschenkel), während der Hauptteil derselben, der Sohlenkörper, vor der Strahlspitze liegt. Die Hornsohle ist mehr oder weniger, an den Hinterfüssen durchschnittlich mehr, als an den Vorderfüssen, ausgehöhlt resp. eingebogen. Sie ist ausserdem rauh und uneben und meistens mit grösseren oder kleineren Platten abgestorbenen Hornes bedeckt. Von der hinteren Seite aus schiebt sich zwischen die beiden Eckstreben der aus elastischem, schneidbarem Horne bestehende, keilförmige, mit der Basis (Grund des Strahles) nach hinten, mit der Spitze nach vorn gerichtete Hornstrahl ein, der durch die beiden seitlichen Strahlfurchen von den Eckstreben und dem Sohlenhorn getrennt und in seiner hinteren Hälfte durch die sog. mittlere Strahlfurche, (Strahlspalte) in zwei Strahlschenkel geschieden wird. Die Strahlspitze erstreckt sich ungefähr bis zur Grenze zwischen mittlerem und vorderem Drittel der Sohlenfläche, bis zum Sohlenkörper.

An der hinteren Seite des Hufes finden wir zwischen den beiden seitlichen, flach gewölbten Ballen, in welche der durchfühlbare Hufknorpel hereinreicht, die Ballengrube, welche, ebenso wie ein Teil der Ballen, von der äusseren Haut bekleidet ist. Der übrige Teil der Ballen ist von dem Ballenhorn überzogen. Dasselbe bildet an der an die äussere Haut anstossenden Partie ein dem Saumbandhorn ähnliches, weiches, leicht schneidbares und ca. 2 mm dickes Horn, das nach dem Strahle zu allmählich eine derbere, festere Beschaffenheit annimmt und sich seitlich ohne scharfe Grenze in das Wandhorn des Eckstrebenwinkels, und abwärts in die beiden Strahlschenkel fortsetzt. Gegen die Mittellinie des Hufes biegt sich das Ballenhorn einer jeden Seite etwas ein, sodass jeder Hornballen in der Querrichtung flach gewölbt erscheint; zwischen beiden Hornballen entsteht durch die erwähnte Einbiegung eine ziemlich tiefe Furche (Ballenfurche), die sich nach der Ballengrube zu allmählich verliert, nach dem Strahle zu aber sich vertieft und verbreitert und schliesslich in die mittlere Strahlfurche übergeht.

Topographie des Hufes. a) **Streck- (vordere, dorsale) Seite des Hufes.** Proximal (nach oben) von der Hufkapsel (an der Krone) liegt unter der Haut, welche nach dem Kronenrand der Hufkapsel allmählich derart an Stärke zunimmt, dass sie an letzterem 6—8 mm dick ist, fast in ganzer Breite der Streckfläche die längsfaserige, ca. 3 mm dicke Sehne

Digitized by Google

des M. extensor digitorum communis (Fig. 39 a) (die Strecksehne der Zehen) und unter dieser starke Venen, welche direkt dem Kronenbeine (Phalanx secunda) aufliegen.

Das Kronengelenk (Fig. 38 c und Fig. 41 f) liegt an der Streckseite 4—5 cm über (proximal von) dem Kronenrande der Hufkapsel und ist oben besprochen; s. S. 124.

Die Hornwand (Zehenteil der Hornwand) zerfällt in den nahezu fingerbreiten Hornsaum (Saumband) und die eigentliche Hornwand. Der

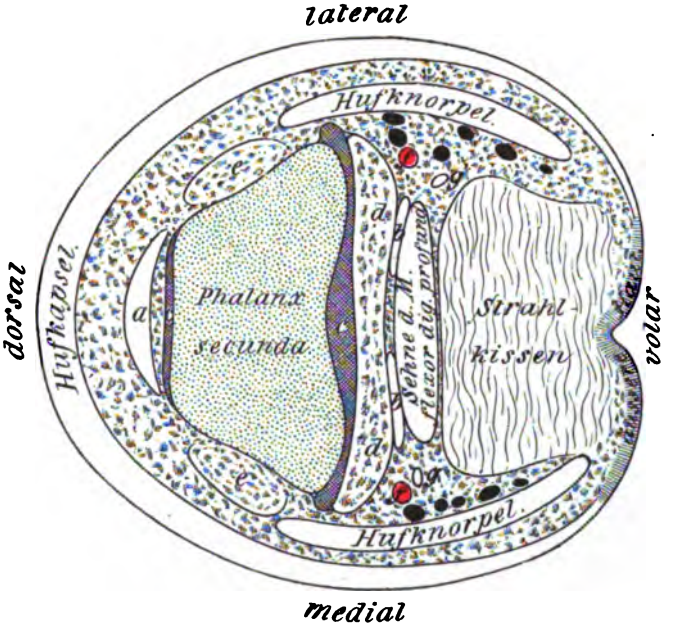

Fig. 40. Gefrier-Querschnitt durch die Phalanx secunda. Der Schnitt ist parallel zum Kronenrande des Hufes durch das distale (untere) Ende des Kronenbeines geführt. Die Schnittrichtung giebt die in Fig. 6 mit 25 bezeichnete Linie an. Die Abbildung zeigt die proximale (obere) Fläche der in Fig. 6 mit z bezeichneten Scheibe.

a Sehne des M. extensor digitorum communis; dieselbe ist direkt vor ihrer Insertion getroffen und nicht scharf begrenzt, b b Sehnenscheide der Sehne des M. flexor digitorum profundus, welche ungefähr anf dem Schnitte beginnt und sich bis zur Endinsertion derselben hinzieht, c Hufgelenkhöhle. Zwischen ihr und der Sehne des M. flexor digitorum profundus befinden sich stärkere Sehnenmassen (d d), welche in dünner Schicht das Strahlbein bedecken und zum grössten Teil dem Aufhängebande desselben angehören, e e Seitenbänder, welche nicht scharf begrenzt sind, f f Aa. digitales mit den entspr. Venen, g medialer und g' lateraler Volar-Zweig des N. medianus.

Die Hufknorpel grenzen dorsalwärts (nach vorn) mit ihrer Innenfläche ganz nahe an das Gelenk. Im übrigen liegen an der letzteren zahlreiche Venen.

Digitized by Google

Hornsaum (s. S. 127) (Fig. 38 q) ist dünn (2—3 mm dick) und besteht aus einem weichen, nachgiebigen, elastischen, leicht schneidbaren Horn, das sich in der Regel leicht auffasert und abschilfert. Er erstreckt sich noch auf eine kurze Strecke auf die Oberfläche der eigentlichen Hornwand. Die letztere, welche mit einer dünnen Glasurschicht versehen ist, nimmt (s. Fig. 38) vom Kronenrande aus, woselbst sie ganz dünn ist, nach dem Tragerande zu auf eine Ausdehnung von $1^1/_4$—$1^1/_2$ cm allmählich an Dicke zu und erreicht dann ihre volle Stärke von 12—14 mm, die sie im allgemeinen bis zum Tragerande beibehält. Der parallel zum Kronenrande sich hinziehende, 1—$1^1/_2$ cm breite, verdünnte Teil der Hornwand bildet mit dem Hornsaum an der Unterfläche (Knochenfläche) eine Art Rinne (Kronenrinne), in der die $^3/_4$—1 cm starke Kronenwulst (Fleischkrone) inkl. Fleischsaum liegt (Fig. 38 e). Der Fleischsaum stellt einen 4—6 mm breiten Streifen dar, welcher den Uebergang der äusseren Haut zur Huflederhaut bildet und mit ganz feinen (1—2 mm langen) Zotten besetzt ist; er liegt unter dem Hornsaum (Saumband). Die Fleischkrone, die gegen den Fleischsaum durch eine seichte und sehr schmale Vertiefung (Kronenfalz, Möller) abgegrenzt ist, bildet eine starke Aufwulstung der Huflederhaut und ist im allgemeinen mit 4—6 mm langen Fleischzotten besetzt, die in feinen Röhrchen der Hornkapsel stecken. Die Fleischkrone liegt unter (knochenwärts von) dem verdünnten Teile der eigentlichen Hornwand (also in der Kronenrinne). Fleischsaum und Fleischkrone bestehen aus derbem, fibrösem Gewebe, welches das Venennetz der Fleischkrone enthält bez. bedeckt. Unter dem Fleischsaum und der Fleischkrone liegt die Strecksehne der Zehen, die Sehne des M. extensor digitorum communis (Fig. 38 a und Fig. 40 a), und unter dieser (ausser zahlreichen Venen) das Hufgelenk (Fig. 38 d und Fig. 40 c). Man würde das letztere an der Streckseite demnach treffen, wenn man den Hornsaum an seiner Basis, das heisst am freien Rande der eigentlichen Hornwand, resp. an der Grenze zwischen eindrückbarem und nicht eindrückbarem Teile der letzteren, und die Sehne durchschnitte. Das Hufgelenk liegt demnach hier relativ oberflächlich. — An der Unter- (Knochen-) Fläche des übrigen Zehenteiles der Hornwand finden wir bis nahe zum Tragerande die längsverlaufenden Hornblättchen, welche alternierend in die Fleischblättchen der unter ihr liegenden Huflederhaut eingreifen. Die letztere ist ca. 2 mm dick und bedeckt das Hufbein, mit dessen Periost sie verschmolzen ist, und das starke Venennetz der Fleischwand.

Die Horn- wie Fleischblättchen beginnen niedrig (ca. 1 mm breit bez. hoch) an der Fleischkrone resp. der Kronenrinne und erreichen ungefähr in der Mitte

Digitized by Google

ihre grösste Höhe von ca. 3—4 mm, die sie bis nahe zum Tragerande, woselbst sie sich in Zotten auflösen, beibehalten. Mit seinem dem Tragerande angrenzenden und ihm parallel gerichteten, ca. 2 cm breiten Endabschnitte liegt der Zehenteil vor dem Sohlenhorne, mit welchem er in der sog. weissen Linie zusammenstösst (s. Fig. 38).

b) **An den Seitenflächen des Hufes** (Seiten- und Trachtenteil der Hornwand) ist die Haut nahe dem Kronenrande des Hufes ebenso wie an der dorsalen Fläche (dem Zehenteile) verdickt; sie wird aber volar (rückwärts) allmählich um 1—2 mm dünner. Unter der Haut finden wir ein starkes Venenpolster und dann die elastischen und nachgiebigen, durch die Haut durchfühlbaren, $^1/_2$—$^3/_4$ cm dicken Hufknorpel (Fig. 41 d), die in ganzer Breitenausdehnung den Kronenrand der Hornkapsel um 1—$2^1/_2$ cm überragen (s. S. 127).

(Das Kronengelenk liegt im allgemeinen über dem freien Rande des Hufknorpels und zwar am Uebergange der Streck- zur Seitenfläche ca. 1—$1^1/_2$ cm, an der letzteren selbst allmählich nur noch ca. $^1/_2$ cm; im übrigen s. S. 124).

Die Hornkapsel der Seitenflächen (Seiten- und Trachtenteil) verhält sich genau wie am Zehenteile; sie ist nur etwas dünner (ca. 8 mm am Seiten- und 6 mm am Trachtenteil) und ihre Blättchen sind etwas niedriger. Eine Hauptabweichung gegenüber dem Zehenteile besteht ausserdem darin, dass an den Seitenflächen unter der Fleischkrone (inkl. Fleischsaum) und dem proximalen (oberen) Teile der Hufleder haut der den Hufbeinästen aufsitzende, dieselben volar (rückwärts) bedeutend (um ca. 3 cm) überragende Teil der Hufknorpel (Fig. 41 d) sich

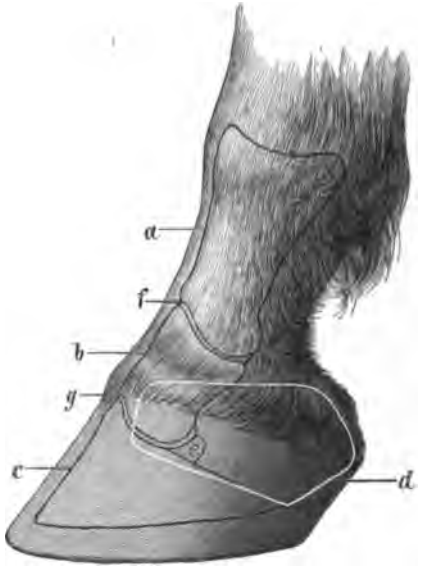

Fig. 41. Linker Vorderfuss des Pferdes (von aussen gesehen). In denselben sind mit schwarzer Contour die Grenzen der 3 Zehenknochen mit den zwischen ihnen liegenden Gelenken (Kron- und Hufgelenk) und mit weisser Contour der Hufknorpel eingezeichnet. a Phalanx I (Fesselbein), b Phalanx II (Kronbein), c Phalanx III (Hufbein), d Hufknorpel, e Strahlbein, f Krongelenk, g Hufgelenk. Da die Abbildung eine reine Seitenansicht des Hufes darstellt, so scheint es, als ob der Hufknorpel ein wenig zu weit nach vorn reichte, weil der gewölbte Zehenteil von der Seite gesehen verkürzt erscheint.

Digitized by Google

befindet. Derselbe ist am Kronenrande ca. $^3/_4$ cm stark und verdickt sich allmählich nach dem Hufbeinaste zu; er reicht dorsal (vorwärts) bis zum Uebergange der Streckfläche in die seitliche Fläche, ist hier aber nicht scharf abgesetzt, sondern verbindet sich durch derbe, sehnige Bandmassen mit der fesselwärts (aufwärts) vorspringenden Hufbeinkappe. Nach dem Tragerande zu wird der Hufknorpel ungefähr durch eine Linie begrenzt, die parallel zum Kronenrande und ca. 3—$3^1/_2$ cm von ihm entfernt gezogen wird, volar (rückwärts) reicht er bis nahe an die Haut resp. das Horn der Ballen. Sohlenwärts von ihm (d. h. nach dem Tragerande zu) liegt die Huflederhaut natürlich noch auf eine dorsal (vorwärts) ungefähr 4 cm lange bez. hohe, volar (rückwärts) sich aber allmählich auf 1 cm verschmälernde Strecke am Hufbein. Mit dem den Tragerand bildenden, ca. 2 cm breiten Endstreifen stösst das Wandhorn, ebenso wie am Zehenteile, an das Sohlenhorn und verbindet sich mit demselben durch die weisse Linie. — **Unter** (knochenwärts von) dem Hufknorpel liegen (s. Fig. 40) ausser einem starken Venenpolster, das die Unebenheiten der Unterfläche des Knorpels vollkommen ausfüllt, dorsal (vorwärts), ganz nahe an die mediale Fläche des Knorpels heranreichend, die Gelenkenden des Kronen- und Hufbeines, welche durch die nicht scharf begrenzten Seitenbänder verbunden sind, und der Seitenwinkel des Strahlbeines mit dem Hufbeingelenke (dem Gelenk zwischen dem Kron-, Huf- und Strahlbein) (Fig. 40 c); volar (rückwärts) liegen unter dem Knorpel starke Bindegewebs- und Sehnenmassen, die Hufbeinbeugesehne und das Strahlpolster (s. volare Seite S. 133). In den erwähnten Bandmassen, die mit der medialen Hufknorpelfläche derart innig verschmelzen, dass die letztere nicht scharf abgesetzt erscheint, verlaufen zahlreiche stärkere Venen und die Endzweige der A. und des N. digitalis volaris (Fig. 40 f, f, g, g').

Das Hufgelenk würde man treffen, wenn man am Uebergange des Zehen- zum Seitenteile ca. 2 und am Seitenteile selbst ca. 3 cm unter und parallel zum Kronenrande einschnitte (unter dem Trachtenteile der Hornkapsel befindet sich das Gelenk nicht mehr); zwischen Kron- und Strahlbein zieht sich das Gelenk ca. 1 cm in die Höhe. Bei Resection des Hufknorpels (über dieselbe s. Siedamgrotzky: Bericht über das Veterinärwesen im Königreich Sachsen für das Jahr 1872) wird nach der gegebenen Beschreibung die Herausnahme der dorsalen (vorderen) Hälfte desselben wegen der absoluten Nähe des Hufgelenkes leicht zu Verletzungen desselben führen.

c) **Volare (hintere) Seite.** Die Haut der Ballen und das eigentliche Ballenhorn (s. S. 128) sind nur dünn. Das letztere wird erst nach dem Strahle zu, woselbst es sowohl in letzteren als in den Eckstrebenwinkel

Digitized by Google

übergeht, dicker. Der Eckstrebenwinkel ist noch zur volaren Seite zu rechnen und besteht aus einer äusserst starken Hornschicht. Das Ballenhorn besitzt an der Innenfläche feine Oeffnungen, in denen feine Zöttchen des darunter liegenden, ca. 2 mm dicken Coriums stecken. Der Eckstrebenwinkel des Wandhornes trägt an der Innenfläche längsverlaufende Hornblättchen, welche denen des Seitenwandhornes gleichen und in die entspr. Fleischblättchen der ca. 2 mm dicken Lederhaut eingreifen. Das Corium enthält zahlreiche Venen (resp. deckt dieselben) und bedeckt auch den volaren (hinteren) Rand der Hufknorpel, welche bis nahe an die volare Oberfläche (1/2—1 cm entfernt) reichen. Zwischen beiden Hufknorpeln, also unter der Decke (einfache Haut, oder Horn mit Corium) der Ballen und der Ballengruben, findet sich der innig mit den Knorpeln verbundene, mächtig entwickelte, breite, volare Teil, der sog. Grund, des Strahlkissens (Strahlpolster, elastisches Polster) (Fig. 38 und 40), dessen schmalerer, vorderer Teil (Spitze) sich zwischen den Fleischstrahl und die Hufbeinbeugesehne (Sehne des M. flexor digitorum profundus) einschiebt (s. S. 134). Der sehr starke (an der stärksten Stelle ca. 5 cm dicke) Grund des Strahlkissens bildet die Grundlage der Ballen (zelliger Ballen) und besteht aus elastischen und fibrösen Faserzügen, die sich vielfach durchflechten und Lücken zwischen sich lassen, die mit Fett ausgefüllt sind. Unter (d. h. hufgelenkwärts von) dem Strahlkissen liegt die breite und platte Hufbeinbeugesehne, während sich diese weiter nach oben (also fesselwärts vom Strahlkissen) direkt unter der Haut, der Fascie und einer Lage sehnigen Gewebes befindet (Fig. 38 und Fig. 40). Sie besitzt an ihrer Unterfläche eine Sehnenscheide, die teils der vom Fesselgelenke sich herabziehenden Bursa, teils der am Strahlbein beginnenden und bis zur Insertion der Sehne am Hufbein reichenden Bursa podotrochlearis angehört (s. S. 93 und Fig. 38 n.) Unter der Sehne befinden sich an der volaren Seite des Kronenbeines stärkere Sehnenmassen (Aufhängeband des Strahlbeines) (Fig. 40 d und Fig. 38); im übrigen gleitet die Sehne auf dem Strahlbein (Fig. 38 h), welches dem Hufgelenke anliegt. Auch seitlich von der Sehne befinden sich zwischen ihr und dem Hufknorpel Bindegewebs- und Sehnenmassen, die ohne Grenze in das Strahlkissen übergehen und zahlreiche Venen und die Endzweige der Aa. digital. vol. und der Nn. digitales volares enthalten (Fig. 40).

Die Sehne des M. flexor digitorum profundus ist nach gegebener Beschreibung an der volaren Seite sehr geschützt, natürlich fesselwärts (nach oben) nur soweit, als die Ballen reichen. (Ueber die Resektion der Sehne des M. flexor digitorum profundus zu Heilzwecken s. Hering's Operationslehre 1892 S. 644).

Digitized by Google

d) Die **Sohlenfläche des Hufes.** Die Hornsohle ist ohne das tote Horn 7—10 mm dick; über ihr liegt die 2—4 mm starke Fleischsohle (das Corium), welche die Sohlenfläche des Hufbeines, deren Periost sie vertritt, und ein starkes Venenpolster (Venennetz der Fleischsohle) bedeckt. Die Fleischsohle ist nicht selten schwarzfleckig oder schieferfarbig und besitzt feine, 4—5 mm lange Zotten, die in der Hornsohle stecken. Die Eckstrebe ist am Eckstrebenwinkel am stärksten (1—1½ cm breit und dick, resp. noch dicker) und verdünnt sich gleichmässig nach der Strahlspitze zu. Sie besteht aus festem Horn und trägt an ihrer der Lederhaut zugekehrten Fläche niedrige, nach der Strahlspitze zu immer schmaler und niedriger werdende Hornblättchen, die zwischen entspr. Fleischblättchen des Eckstrebenteiles der Fleischwand eingreifen; der letztere ist verhältnismässig dünn (2—3 mm dick) und liegt zum Teil direkt der Sohlenfläche des Hufbeines, zum Teil dem Hufknorpel an. Der Hornstrahl besteht aus einem sehr elastischen, nachgiebigen Horne und ist je nach Rasse des Tieres, Abnützung, Bearbeitung des Hufes etc. durchschnittlich ¾—1½ cm dick, sodass man an jeder Stelle (auch an der mittleren und den seitlichen Strahlfurchen) ¾—1½ cm tief einschneiden muss, um die Weichteile zu erreichen. Der Hornstrahl ist von dem verhältnismässig dünnen, ca. 2—3 mm dicken, zur Huflederhaut gehörenden Fleischstrahl bedeckt, der auf seiner dem Hornstrahle zugewandten Fläche feine, 1—2 mm lange Zotten trägt, die in Röhrchen des Hornstrahles stecken. Die andere Fläche des Fleischstrahles verschmilzt mit dem sog. Zellstrahl, der einen Teil des Strahlkissens bildet. Der Zellstrahl besteht vorwiegend aus fibrösem Gewebe, in welches elastische Fasern und kleine Fettträubchen eingelagert sind. Dieses Polster ahmt im grossen und ganzen die Form des Hornstrahles nach und ist, soweit es vom eigentlichen Horn- und Fleischstrahl bedeckt ist, sehr dick, in der Mitte der Sohlenfläche z. B. ca. 1½ cm breit und hoch; von hier aus verjüngt es sich (s. Fig. 38) nach der Strahlspitze und verstärkt sich gleichmässig nach den Ballen zu. Ganz wenig entwickelt und sogut wie ganz fehlend ist es über der seitlichen Strahlfurche zur Seite der Strahlspitze, während es sich nach den Ballen zu stark verbreitert und in den Zellenballen übergeht (s. S. 133), sodass zur Seite der Strahlschenkel über der seitlichen Strahlfurche ein stärkeres Polster liegt. Das ganze Strahlpolster bedeckt von der Bodenfläche aus den Endteil der breiten Sehne des M. flexor digitorum profundus (Fig. 38), schiebt sich also zwischen diese und den Fleischstrahl ein. Die Sehne liegt zwischen den beiden Hufknorpeln (s. Fig. 40) direkt an der volaren (hinteren) Seite des Strahlbeines und an dem Gelenke zwischen diesem und dem Hufbein und endet an dem rauhen Teile der Sohlenfläche des letzteren. An ihrer Unterfläche besitzt sie einen Schleimbeutel (Bursa

Digitized by Google

podotrochlearis; s. S. 93). Das Gelenk zwischen Hufbein und Strahlbein ist an der Bodenseite von der Tiefe nach der Oberfläche zu demnach bedeckt (s. Fig. 38) von der Hufbeinbeugesehne, dem Zellstrahl, dem Fleischstrahl und endlich dem Hornstrahl. Am oberflächlichsten gelegen und am wenigsten geschützt, daher am leichtesten von aussen zugänglich ist es an der seitlichen Strahlfurche (weil hier die genannten Teile am dünnsten sind) und zwar besonders in der Mitte zwischen volarer (hinterer) und dorsaler (vorderer) Hälfte der Sohlenfläche. Dorsal (nach vorn) von der Mitte, also seitlich der Strahlspitze, ist dasselbe weniger leicht erreichbar, weil hier über der Sehne des M. flexor digitorum profundus direkt die Sohlenfläche des Hufbeines liegt. Das Gelenk ist deshalb von hier aus in senkrechter Richtung gar nicht zu verletzen, sondern nur in der Richtung nach hinten und oben. Oberflächlich resp. leicht erreichbar liegt dafür in dieser Partie über der seitlichen Strahlfurche die Sehne des M. flexor digitorum profundus, denn sie ist, da der Zellstrahl ganz fehlt, nur von der dünnen Hornschicht und dem Fleischstrahle bedeckt. Volar (rückwärts) von der Mitte, also wesentlich zur Seite der Strahlschenkel, liegt das Gelenk deshalb geschützt, weil der Zellstrahl resp. das Strahlkissen volar ganz bedeutend an Dicke und Stärke zunimmt, während es in der Mitte der seitlichen Strahlfurche noch ganz dünn ist, resp. ganz fehlt. (Diese Betrachtung ist wichtig für die Beurteilung von Nageltritten u. dgl.)

Digitized by Google

Die Beckengliedmasse.

Skelet der Beckengliedmasse. Das Skelet der Beckengliedmasse besteht wie das der Schultergliedmasse aus dem Gürtel (Beckengürtel), der Säule (Schenkel) und der Gliedmassenspitze (Zehen). Der Gürtel gehört eigentlich zum Rumpf und erscheint namentlich bei den Locomotionen der Tiere durchaus als Rumpfteil, an welchem die Hinterschenkel ihre Thätigkeit vom Pfannengelenke aus entfalten. Trotzdem soll die Gegend desselben nachfolgend bei der topographischen (örtlichen) Schilderung der Gliedmassengegenden mitbesprochen werden.

Das Skelet jeder Gegend ist mit dem der folgenden gelenkig verbunden, und zwar kommen 4 offene und 2 gestreckte (flache) Winkel an der Beckengliedmasse vor. Von den offenen Winkeln sind 3, die Winkel am Pfannen-, am Sprung-, und Fesselgelenk, in oraler und nur das Kniegelenk ist in aboraler Richtung offen. Das Kronen- und Hufgelenk stellen gestreckte Winkel dar, indem die Knochen sich in gerader Linie an einander reihen.

Funktionen. Die Beckengliedmassen funktionieren wie die Schultergliedmassen in erster Linie als Stützen des Körpers; weiterhin haben sie bei der Galoppbewegung die Körperlast aufzufangen und bei jeder Locomotion durch eigene Vorwärtsbewegung dem Körper neue Stützpunkte zu schaffen. Sie geben stets den Impuls zur Ortsbewegung und stellen sonach die Antreiber zur Bewegung dar. Zu dieser Funktion sind sie, im Gegensatz zu den Schultergliedmassen, hervorragend geeignet und zwar durch ihre grössere Länge, durch ihre feste Verbindung mit dem Rumpfe (resp. der Wirbelsäule) (Synchondrose), durch die Länge und Dicke ihrer Hebelarme, d. h. der Knochen, durch die Stärke und Länge ihrer Muskeln und durch ihre starke Winkelung. Ihr Skelet besitzt nämlich einen offenen Wirbel mehr als die Brustgliedmasse. Die Richtung, in welcher eine Bewegung stattfinden soll, wird wesentlich vom Pfannengelenk aus bestimmt. Auf dieses vereinigt sich die Kraft

Digitized by Google

der Beckengliedmasse und treibt den Rumpf nach vorn und links oder nach vorn und rechts u. s. w. vor. Das Becken erscheint also dabei als ein Rumpfteil und bildet mit der Wirbelsäule ein einheitliches Ganzes. Die Beckengliedmassen dienen den Tieren ausserdem noch als wichtige Waffen (durch das Hintenausschlagen) und wirken bei dem Niederlegen und Aufstehen mit.

Form der Gliedmasse und Lagerung der Muskulatur. Die Gliedmassen sind gegen die Wirbelsäule hin am dicksten und nehmen gegen die Zehe immer mehr und mehr an Dicke ab. Dies ist dadurch bedingt, dass an den näheren (proximalen, oberen) Teilen der Gliedmassen die stärksten Muskelmassen liegen und dass hier auch die Knochen stärker sind, als entfernter (distal, fusswärts) von der Wirbelsäule. Die Hauptmuskelmassen finden sich im Bereiche des Beckens und des Oberschenkels. Am Unterschenkel findet schon eine bedeutende Abnahme der Muskulatur statt; an dem Nahe- (Becken-, proximalen) Ende desselben sind zwar die Muskelmassen noch ziemlich stark; sie nehmen aber gegen das Fern- (untere, distale) Ende erheblich an Dicke ab und gehen schliesslich sogar in Sehnen über. Die Folge davon ist, dass der Unterschenkel einen Kegel darstellt, dessen Basis beckenwärts gerichtet ist. Am Fusse kommen nur noch Sehnen und verkümmerte Muskeln vor.

Sowohl am Becken als auch am Oberschenkel heften sich auch Rumpfmuskeln an, die aber wenig in die Funktionen der Gliedmassen eingreifen und für die Lageverhältnisse der einzelnen Teile der beiden Gegenden kaum in Betracht kommen; sie sollen deshalb hier auch nicht näher beschrieben werden. Zu diesen Muskeln gehören die Bauchmuskeln und einige Rückenmuskeln (M. longissimus dorsi, ev. M. ileo-costalis).

Die **Fascien, Schleimbeutel und Sehnenscheiden** der Beckengliedmasse werden bei der Beschreibung der Gegenden abgehandelt werden.

Die **Arterien** der Beckengliedmasse stammen von der Aorta descendens und speciell von der A. hypogastrica und femoralis. Die erstere verteilt sich hauptsächlich in der Beckengegend und sendet nur wenige Zweige an den Schenkel. Die A. femoralis dagegen versorgt im wesentlichen die eigentliche Gliedmasse. Die Hauptstämme derselben liegen an der medialen und zum Teil auch an der caudalen (hinteren) Seite des Schenkels resp. des Schenkelskelets. Zur oralen (vorderen) und lateralen Seite gehen weniger und kleinere Gefässe.

Die **Venen** verlaufen fast durchgängig mit den Arterien, sie vereinigen sich zu 2 Stämmen, der V. femoralis und V. hypogastrica. Beide vereinigen sich zur V. iliaca. Die V. iliacae bilden durch ihre Vereinigung den Anfang der V. cava adscendeus.

Die **Lymphgefässe** liegen im allgemeinen neben den Venen und zerfallen in oberflächliche und tiefe; die ersteren begleiten die Hautvenen;

Digitized by Google

die Lymphgefässe durchlaufen die Kniekehlen- (Gl. poplitaeae), die Leistendrüsen (Gl. inguinales profundae et superficiales) und die Darmbeindrüsen (Glandulae iliacae internae). Die Lymphgefässe der Hinterbacken gehen in die Beckenlymphdrüsen.

Die **Nerven** stammen zum Teil vom Lenden-, zum Teil vom Kreuzgeflecht. Die Nerven des Lendengeflechts versorgen die Vorwärts- und Einwärtsführer des Schenkels resp. Auswärts- und Rückwärtszieher des Rumpfs (M. ileopsoas, psoas parvus, quadriceps femoris, adductor magnus, longus und brevis, gracilis, pectineus, sartorius u. s. w.). Die Nerven vom Kreuzgeflecht gehen an die Kruppen- und Hinterbackenmuskeln (Vorführer resp. Nachschieber des Rumpfs) und an die Strecker und Beuger des Fusses und der Zehen. Die grossen Nervenäste und -Stämme liegen meist an der medialen Schenkelseite; viele verlaufen mit den Gefässen.

Die **Haut** bedeckt den eigentlichen Schenkel vollständig, das Becken jedoch nur von der lateralen und caudalen Seite.

Die **Regionen** der Gliedmasse werden nach den Knochen und Gelenken benannt. Man unterscheidet eine Becken- oder Hüft- und Hüftgelenksgegend, den Oberschenkel, das Kniegelenk, den Unterschenkel, das Sprunggelenk, den Mittelfuss, die Mittelfusszehengelenkgegend, die Fessel-, Kronen- und Hufgegend und die Zehengelenke.

Muskeln der Beckengliedmasse, welche ausser der Beckengegend noch anderen Regionen angehören. Da in der Beckengegend eine Anzahl Muskeln vorkommen, welche mehreren Regionen angehören, so wollen wir dieselben hier im Zusammenhange beschreiben, um Wiederholungen zu vermeiden.

Caudal am Becken und Oberschenkel liegen zunächst drei lange und starke Muskeln, welche 3—4 Gegenden der Gliedmasse angehören und die Grundlage der sog. Hinterbacke des Pferdes bilden. Es sind dies der M. biceps femoris, M. semitendinosus und M. semimembranosus. Sie liegen an der Hinterbacke derart zu einander, dass der M. biceps femoris lateral, der M. semimembranosus medial und der M. semitendinosus caudal (schwanzwärts, hinten) liegt; sie sind fast in ihrer ganzen Ausdehnung nur von der Fascie und der Haut überzogen und durch zwei deutliche Rinnen von einander geschieden. Bei Anstrengungen der Tiere markieren sie sich unter der Haut. Sie entspringen zweiköpfig, nämlich mit einem Kopfe an der Wirbelsäule (Wirbelkopf) und mit dem anderen am Sitzbeinhöcker (Beckenkopf); sie liegen anfangs zwischen dem Kreuzbeine, dem Schweife und Sitzbeine, gehen über den Sitzbeinhöcker hinweg in einem schwanzwärts convexen Bogen fuss- und oralwärts in der Richtung nach dem Knie und enden sowohl in der Gegend des Knies, als auch am Unterschenkel und am Sprunggelenk. Man kann an ihnen also unterscheiden einen Becken-, Oberschenkel-, Knie- und Unterschenkelteil.

Der **M. biceps femoris** (Fig. 42 5. 5. 5). Dieser starke, rote Muskel liegt an der lateralen Seite der Hinterbacke und des Oberschenkels. Sein Wirbelkopf,

Digitized by Google

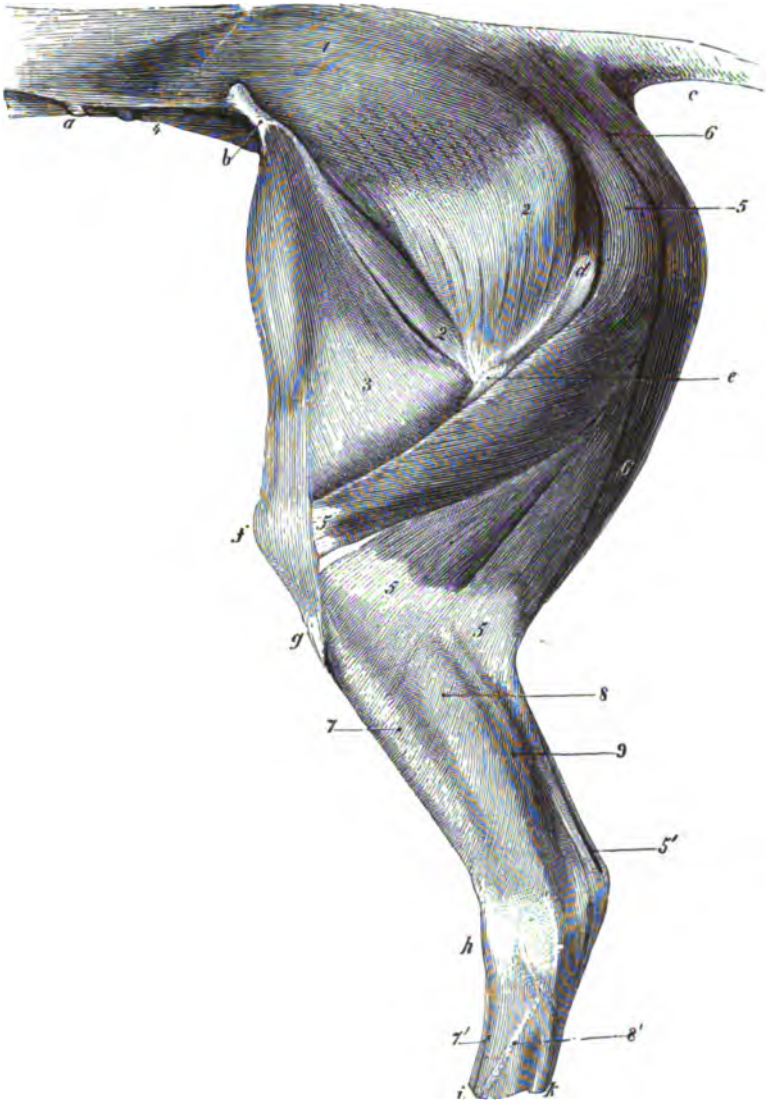

Fig. 42. Muskeln der linken Beckengliedmasse, von der lateralen Seite gesehen. (C. Müller).

a 17. und 18. Rippe durchschnitten, b lateraler Darmbeinwinkel, c Schweif, d oberer Umdreher (Trochanter sup.), e unterer Umdreher (Trochanter tertius), f Patella, g Crista tibiae, h Sprunggelenk (Tarsus).

1 M. glutaeus medius, 2 M. glutaeus maximus, 3 M. tensor fasciae latae, 4 M. psoas magnus, 5, 5, 5 M. biceps femoris, 5' Sprunggelenkssehne desselben, 6 M. semitendinosus, 7 M. extensor digitorum ped. longus, 7' Sehne desselben, 8 M. peroneus longus, 9 M. flexor digitorum profundus. Die Muskeln 7, 8 und 9 sind noch von der Fascia cruris bedeckt.

Digitized by Google

nimmt seinen Anfang sehnig und fleischig an den 3 letzten Dornfortsätzen des Kreuzbeines und an den 2—3 ersten Schweifwirbeln, an der Fascie des Schweifes und am breiten Beckenbande, der Beckenkopf dagegen an dem Sitzbeinhöcker. Während der Muskel fusswärts verläuft, befestigt er sich mit einem Sehnenblatte am Trochanter tertius (äusseren Umdreher) des Oberschenkelbeines und teilt sich dann in 3 Aeste (s. Fig. 42), welche nach dem Knie zu verlaufen und dort eine Aponeurose bilden, welche zum grossen Teil mit der Unterschenkelbinde verschmilzt, im übrigen aber für jeden Ast bestimmte Ansatzpunkte hat. Der stärkste orale Ast (langer Auswärtszieher) nimmt am äusseren Sitzbeinausschnitte die ganze Breite des Muskels ein und verschmälert sich kniescheibenwärts ein wenig und endet am lateralen Seitenbande des Kniegelenkes und an der Kniescheibe. Der caudo-distale Ast (mittlerer Auswärtszieher) beginnt ganz schmal an dem Sitzbeinhöcker, verbreitert sich dann fusswärts und geht in eine Fascie aus, die teils mit der Fascia cruris verschmilzt, teils als stärkerer Zug (den wir als Sprunggelenkssehne des M. biceps femoris bezeichnen möchten) (Fig. 42 s') die Unterfläche der Achillessehne begleitet und so bis zum Fusse reicht und am Sprungbein und der Strecksehne der Zehen endet. Der mittlere Ast (kurzer Auswärtszieher) schiebt sich keilförmig zwischen den oralen und aboralen ein; seine Spitze ist beckenwärts gerichtet und reicht (ein wenig) bis über die Mitte des Oberschenkels. Er endet an der Crista tibiae und am lateralen geraden Kniescheibenbande. Am distalen (unteren) Ende der Oberschenkelgegend sind alle drei Köpfe fast gleich breit (cf. Fig. 42). Die Fasern des oralen (vorderen) Kopfes laufen vom caudalen (hinteren) Rande aus schräg fusswärts und oral, die Fasern des mittleren und aboralen Kopfes hingegen nach dem proximalen (oberen) Drittel des Crus hin, indem sie dabei ein wenig divergieren.

Sowohl die beiden Ränder des ganzen Muskels als auch die Grenzen zwischen den einzelnen Köpfen markieren sich, namentlich bei der Kontraktion, durch die äussere Haut (d. Genauere darüber s. bei den einzelnen Regionen).

Der ganze Muskel ist nur von der Haut und der Fascie, an welcher ein Teil seiner Fasern entspringt, bedeckt. Die letztere ist ziemlich stark und vielfach mit dem Perimysium verschmolzen. Vom oralen Rande aus setzt sich die Fascie auf den M. vastus lateralis fort und verschmilzt mit der denselben umhüllenden Aponeurose. Ausserdem senkt sie sich am oralen (vorderen) und am caudalen (hinteren) Rande des Muskels in Form von Zwischenmuskelbändern ein und überzieht alsdann die Unterfläche des M. biceps, wobei sie sich, besonders fusswärts und in der oralen Hälfte, ganz bedeutend verstärkt und näher dem Tarsus auf den lateralen M. gastrocnemius übertritt. Ausserdem geht von ihr proximal (in der oberen Hälfte) ein stärkerer Zug ab, der sich an der Beugefläche des Os femor., in der Gegend des unteren Umdrehers (Trochanter tertius) anheftet und mit dem M. glutaeus maximus verschmilzt. Die Fascie bildet ausserdem das laterale Blatt einer zur Aufnahme des N. ischiadicus bestimmten Scheide. Das mediale Blatt dieser Scheide wird von einer zweiten Fascie gebildet, die als eine Fortsetzung des breiten Beckenbandes und der Fascie des M. piriformis anzusehen ist und die laterale Fläche des M. obturator externus, M. quadratus femoris, M. adductor magnus und M. semimembranosus überzieht und schliesslich auf die mediale Fläche des M. gastrocnemius medialis übertritt. Sie nimmt besondere Anheftung an der aboralen Fläche des Os femoris. Die Fascie senkt sich auch in Form von Zwischen-

Digitized by Google

muskelbändern, an denen ein grosser Teil der Muskelfasern entspringt, zwischen die einzelnen Köpfe des M. biceps femoris ein und überzieht deren Unterfläche.

Der Beckenteil des M. biceps femoris grenzt oral an den M. glutaeus maximus und medius, caudal an den M. semitendinosus, medial an die Mm. glutaei (incl. M. piriformis), den M. levator (extensor) caudae longus, die Mm. gemelli und die Sehne des M. obturator internus, ausserdem an einen grossen Teil des Lig. tuberoso- et spinoso-sacrum und die A. glutaea inferior und sacralis lateralis, an den N. glutaeus inferior, cutaneus femoris posterior und indirekt an den N. ischiadicus und an Lymphdrüsen (cf. Fig. 43). Der sehr starke Schenkelabschnitt des M. biceps grenzt oral an den M. vastus lateralis und zum Teil an den Knochen und caudal an den M. semitendinosus. Medianwärts bedeckt er den M. quadratus femoris, obturat. ext., M. adductor magnus, semimembranosus und semitendinosus und weiter fusswärts den M. vastus und gastrocnemius lateralis und das Kniegelenk. An seiner Unterfläche liegt (cf. Fig. 43) 1. der N. ischiadicus mit seinen Aesten, 2. zwischen ihm und dem M. gastrocnemius lateralis der schräg verlaufende N. peroneus und suralis, 3. am äusseren Sitzbeinausschnitte (resp. etwas dorsalwärts, nach oben) der N. cutaneus femoris posterior, welcher etwas distal (fusswärts) vom Sitzbeinhöcker zwischen ihm und M. semitendinosus an die Oberfläche tritt, 4. in der proximalen (oberen) Femurhälfte Aeste der A. obturatoria und circumflexa femoris interna, 5. im distalen (unteren) Drittel die A. und V. femoris inferior und die Gland. poplitaeae.

M. semimembranosus (Fig. 44 $_{10}$). Dieser starke, dunkelrote Muskel liegt an der medialen und caudalen (hinteren) Seite der Hinterbacke und des Oberschenkels, zwischen dem Schweife und dem Knie. Der Wirbelkopf desselben entspringt mit einer Sehnenhaut, die mit dem Lig. tuberoso- et spinoso-sacrum verschmilzt und ungefähr in halber Beckenhöhe in den Muskel übergeht, an den Querfortsätzen der ersten Schweifwirbel und bildet den caudalen Rand der Muskeln. Der dicke Beckenkopf beginnt an der ventralen Fläche des Sitzbeinhöckers nahe dem Arcus ossium pubis (hinterem Sitzbeinausschnitt). Der durch den Zusammenfluss beider Köpfe entstandene Muskelbauch ist kniewärts gerichtet und tritt unter (lateral von) den M. gracilis und endet mit einer kurzen, kräftigen Sehne teils am medialen Epicondylus des Oberschenkelbeines, teils am medialen Seitenbande des Kniegelenkes, teils verschmilzt die Sehne mit der Unterschenkelbinde. Der Beckenteil des Muskels ist von der Haut und der Fascie bedeckt und stösst medial an den After und seine Muskeln und nahe dem Sitzbeinhöcker an die Geschlechtsteile und deren Muskeln, Drüsen und Gefässe. Mit seiner Unterfläche (lateralen Fläche) berührt er den M. semitendinosus und den Sitzbeinhöcker. Der Schenkelteil des Muskels grenzt medial zunächst an den Penis (resp. Euter), dessen Gefässe und Nerven und weiter fusswärts an den M. gracilis; lateral stösst er an den M. semitendinosus und oral von diesem an den M. quadratus femoris, biceps femoris und gastrocnemius medialis. Ausserdem verlaufen an dieser Fläche der N. ischiadicus resp. dessen Aeste, Zweige der A. obturatoria und im distalen (unteren) Drittel die Hauptäste der A. femoris inferior. Oral stösst er an den M. adductor magnus. Seine caudale, resp. caudomediale Fläche liegt zum Teil direkt unter der Haut.

M. semitendinosus (Fig 43 $_{9}$ und Fig. 42 $_{6}$). Dieser dicke, lange, blassrote Muskel entspringt mit seinem Wirbelkopfe an den letzten Dornfortsätzen des Kreuzbeines, an der Schweiffascie (bis ungefähr zum 4. Schweifwirbel) und an

Digitized by Google

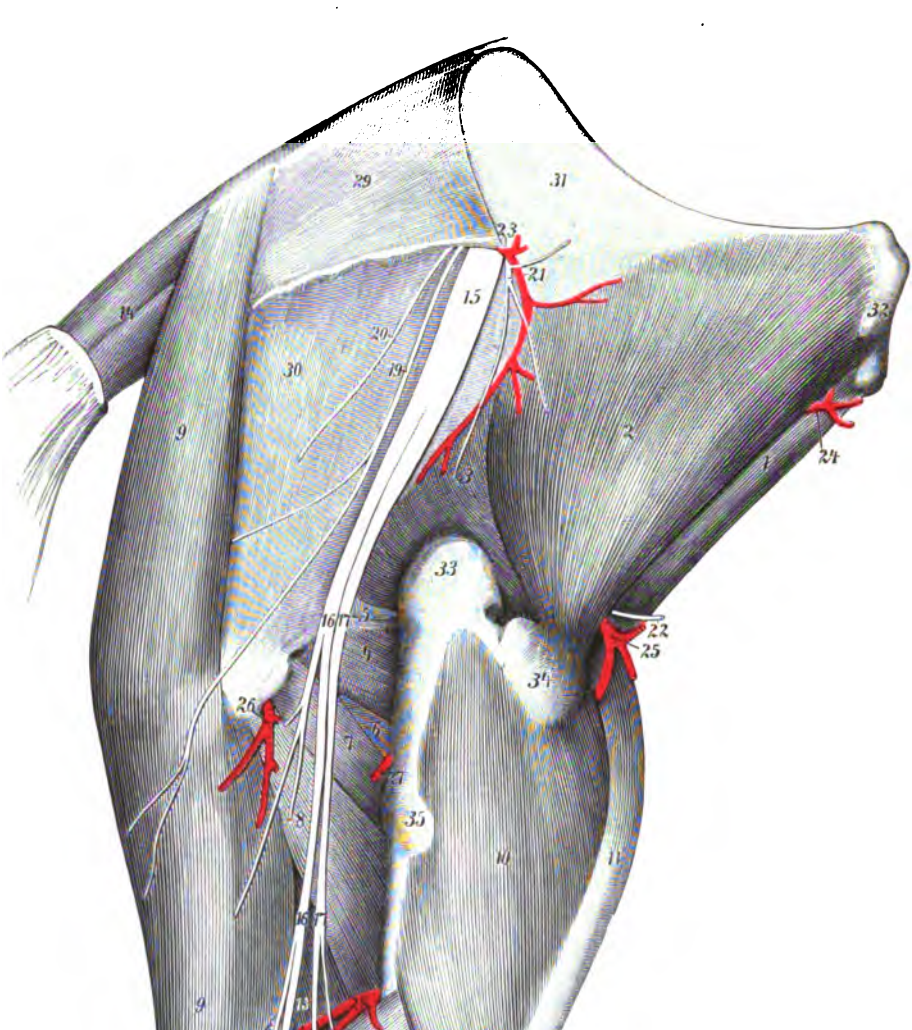

Fig. 43. Becken und Oberschenkel von der lateralen Seite. Die Muskeln: M. biceps femoris, M. glutaeus maximus und zum Teil medius und M. tensor fasciae latae sind entfernt.

1 M. iliacus internus (lateraler Kopf), 2 M. glutaeus medius (mittlere Portion, mittlerer Gesässmuskel), 3 M. glutaeus minimus, 4 Mm. gemelli, 5 Sehne des M. obturator internus,

Digitized by Google

6 M. obturator externus, 7 M. quadratus femoris, 8 M. adductor magnus, 9 M. semitendinosus, 10 M. vastus lateralis, 11 M. rectus femoris, 12 M. gastrocnemius lateralis, 13 M. semimembranosus, 14 Schweifmuskeln, 15 N. ischiadicus, 16 N. tibialis, 17 N. peroneus, 18 N. suralis, 19 N. cutaneus femoris posterior, 20 Zweig des N. glutaeus inferior, 21 N. glutaeus sup., 22 Zweig desselben, 23 A. glutaea sup., 24 A. ileo-lumbalis, 25 A. circumflexa femoris externa, 26 A. obturatoria, 27 A. circumflexa femoris interna, 28 A. femoris inferior (hinterer Muskelast), 29 Lig. ileo-sacrum longum (seitliches Kreuz-Darmbeinband), 30 Lig. tuberoso- et spinoso-sacrum (breites Beckenband), 31 Darmbeinschaufel, 32 lateraler Darmbeinwinkel, 33 oberer Umdreher (Trochanter sup.), 34 mittlerer Umdreher (Trochanter medius), 35 unterer Umdreher (Trochanter tertius), 36 Kniegelenk.

dem Lig. tuberoso- et spinoso-sacrum und mit seinem Beckenkopfe an der ventralen Fläche des Sitzbeinhöckers. Der von beiden Köpfen gebildete Muskelkörper geht kniewärts und bildet distal (fusswärts) vom Knie auf dem M. gastrocnemius medialis eine Sehnenhaut, die teils an der Crista tibiae endet, teils mit der Fascia cruris verschmilzt und gemeinsam mit der Bicepssehne (s. dieselbe) einen stärker markierten Zug zum Fersenbein sendet (Sprungbeinsehne des M. biceps und semitendinosus). Der Muskel liegt an der caudalen (hinteren) und zum geringen Teile an der medialen Fläche der Hinterbacke und des Schenkels zwischen dem M. biceps femoris und dem M. semimembranosus und ist im übrigen nur von der äusseren Haut und der Fascie bedeckt. Die letztere verschmilzt rückenwärts mit der Schweifaponeurose und senkt sich zu beiden Rändern des Muskels ein und überzieht noch dessen Unterfläche; brustwärts stösst er an den M. biceps femoris, schwanzwärts und medial an den M. semimembranosus. Der Beckenteil des Muskels bedeckt einen Teil des M. biceps und semimembranosus (zwischen und auf denen er liegt), einen Teil des Lig. tuberoso- et spinoso-sacrum und den Sitzbeinhöcker, den N. cutaneus femoris posterior, der zwischen ihm und dem M. biceps an die Oberfläche des Muskels tritt, und Zweige der A. glutaea inferior. Der Schenkelteil des Muskels liegt auch zwischen M. biceps und semimembranosus; erst nahe und an dem Kniegelenke stösst er mit seiner Unterfläche an die Mm. gastrocnemii. An der letzteren verlaufen ausserdem Zweige der A. obturatoria, der A. femoris inferior und des N. ischiadicus und des N. tibialis.

M. tensor fasciae latae (Fig. 42 $_3$). Dieser kräftige, distal (fusswärts) von einer glänzenden Eigenaponeurose überzogene Muskel ist fächerförmig von Gestalt und liegt zwischen dem lateralen Darmbeinwinkel und der Kniescheibe. Er entspringt an ersterem und am M. glutaeus maximus und verläuft, mit diesem ganz innig verbunden und sich fächerartig verbreitend, fusswärts und geht ungefähr in der Mitte zwischen Darmbeinwinkel und Kniescheibe in eine starke Fascie über, die mit der Fascia lata (s. unten) und der Fascia cruris verschmilzt und besondere Anheftung an der Kniescheibe, dem lateralen Kniescheibenbande und der Crista tibiae nimmt. Der Muskel ist nur von der Haut und der relativ dünnen Fascie bedeckt, welch' letztere mit der Kruppenfascie und der Fascia lata verschmilzt und sich an beiden Rändern des Muskels einsenkt; auf ihr verlaufen dünne Zweige des N. ileo-inguinalis und ileo-hypogastricus. Der orale Rand des Muskels bildet die orale (vordere) Begrenzung der proximalen (oberen) Hälfte der Oberschenkelgegend und stösst sonach medial und oro-medial an die Bauchwand. Der caudale (hintere) Rand verbindet sich innig mit dem M. glutaeus maximus. An der Unterfläche des Muskels verlaufen Zweige der A. und V. circumflexa femoris externa und

Digitized by Google

ileo-lumbalis und des N. glutaeus superior und der fusswärts gerichtete N. cutaneus femoris externus; ausserdem befindet sich an derselben ein starkes Bindegewebslager, welches ihn von dem M. iliacus internus, den Gesässmuskeln, den Bauchmuskeln und dem M. quadriceps scheidet.

M. sartorius (Fig. 44 $_{12}$). Dieser dunkelrote, schmale und lange, anfangs platte und dann auf dem Querschnitte dreieckige Muskel liegt an dem oralen Teile der medialen Fläche des Schenkels und reicht von der Lendengegend bis zum Knie. Er entspringt an der Fascia iliaca (Lendendarmbeinbinde) nahe der Endanheftung des M. psoas parvus, verläuft fuss- und ein wenig caudalwärts (nach hinten) und geht nahe dem Knie in eine Fascie aus, die sich mit der des M. gracilis verbindet, mit dieser gemeinsam zum Teil an der Crista tibiae und dem medialen geraden Kniescheibenbande endet und zum Teil mit der Fascia cruris verschmilzt.

Sein Beckenteil liegt zwischen dem M. ileo-psoas und der Endaponeurose des M. obliqu. ext. abdom. resp. dem Schenkelbogen, sein Schenkelteil zwischen dem M. vastus medialis und der Haut (resp. den Bauchmuskeln). An seiner Unter- (lateralen) Fläche liegt (cf. Fig. 55 a) im Becken der längsverlaufende N. cruralis und ein Teil des N. saphenus und ungefähr in der Höhe des Gelenkes die fast querverlaufende A. und V. femoralis anterior; an seinem aboralen (caudalen, hinteren) Rande, mit dem er am Oberschenkel an den M. gracilis und zum Teil an den M. pectineus grenzt, befinden sich die A. u. V. femoralis, ein Teil des N. saphenus, der A. und V. saphena und die Gland. inguinales profundae.

Der **M. psoas parvus** (Fig. 44 $_1$), ein langer, platter und halbgefiederter Muskel, entspringt an der ventralen Seitenfläche der Körper der drei letzten Rücken- und fünf ersten Lendenwirbel und geht nach dem Becken zu grösstenteils in eine 20—24 cm lange, allmählich sich verschmälernde Sehne aus, die an der Darmbeinsäule (am Tuberculum psoadicum) endet und dem M. sartorius zum Ursprung dient. Er zerfällt in einen Wirbel- und einen Beckenteil. Der letztere ist, wie erwähnt, zum grössten Teile sehnig und liegt medial neben und auf dem M. ileopsoas. An seiner vom Peritoneum überzogenen Bauchhöhlenfläche liegen (cf. Fig. 45) der Endstamm der Aorta (resp. der V. cava inferior), die A. und V. femoralis, der Anfangsteil der A. und V. abdominalis, ferner ein Teil des N. cutaneus femoris externus, der mit seinem Ursprungsteile zwischen dem M. psoas magnus und parvus verläuft, der (nicht selten doppelte) N. spermaticus externus und die Gland. iliacae internae. An der Unterfläche der Sehne (also von ihr bedeckt) verläuft entlang der Darmbeinsäule der N. cruralis.

M. ileopsoas. Dieser starke Muskel liegt in der Lenden- und inneren Hüftgegend und mit seinem Endabschnitte in der Gegend des Pfannengelenks. Er besitzt 3 Köpfe, einen oralen Lenden- resp. Wirbel- und einen lateralen und einen medialen Darmbein- bez. Beckenkopf. Die 3 Köpfe bilden einen 3bäuchigen Muskel, dessen Bäuche bald mit einander verschmelzen und gemeinsam am medialen Umdreher (Trochanter minor) des Oberschenkelbeins enden. Der Lendenkopf wird auch als M. psoas magnus bezeichnet, während die beiden Darmbeinköpfe den M. iliacus internus darstellen. Der **M. psoas magnus** (Fig. 44 $_2$) ist ein breiter, langer, fleischiger Muskel. Er entspringt fleischig an der Brusthöhlenfläche der Wirbelenden der zwei letzten Rippen und an den Körpern und Querfortsätzen sämtlicher Lendenwirbel, verläuft in der Richtung gegen das proximale (obere) Drittel des Oberschenkelbeines, gelangt, indem er zum Teil sehnig wird, an das

Digitized by Google

Fig. 44. Muskeln der linken Beckengliedmasse, von der medialen Seite gesehen (Kreuzbein und Becken sind in der Medianebene durchgesägt) (C. Müller).
a sechster Lendenwirbel, b fünfter Kreuzwirbel, c erster Schweifwirbel, d lateraler Darmbeinwinkel, e Beckensymphyse, f Patella, g Tibia, h Metatarsus 3, i mediales Griffelbein (Mt. $_2$), k Lig. tuberoso- et spinoso-sacrum (Kreuz-Sitzbeinband), l Rückenmark. 1 M. psoas parvus, 2 M. psoas magnus, 3 M. iliacus internus (lateraler Kopf), 4 M. pectineus, 5 Schambeinportion und 6 Darmbeinportion des M. obturator internus, 7 M. rectus femoris, 8 M. vastus medialis, 9 M. semitendinosus, 9′ Endsehne desselben und deren Anheftung, 10 M. semimembranosus, 11 M. gracilis, 11′ Sprunggelenkssehne des M. semitendinosus, 12 M. sartorius, 13 M. extensor digitorum longus, 14 Sehne des M. plantaris, 15 Sehne des M. flexor digitorum profundus.

Digitized by Google

Darmbein und den Schenkel, wird von den beiden Bäuchen des M. iliacus internus, mit welchem er zum Teil verschmilzt, umfasst und endet mit diesem an dem medialen Umdreher (Trochanter minor) des Oberschenkelbeins. Man kann demnach an ihm einen Wirbel-, einen Becken- und einen Schenkelteil unterscheiden. Der Wirbelteil, welcher ventral am M. quadratus lumborum liegt, wird hier nicht beschrieben. Der Beckenteil bedeckt das Ende des M. quadratus lumborum und liegt dann im M. iliacus. Der Schenkelteil ist mit dem letzteren verschmolzen. Der Bauchhöhlenfläche des Muskels liegt (s. Fig. 45) am medialen Rande der M. psoas parvus und nahe dem Becken der Anfangsteil des M. sartorius auf; im übrigen wird diese Fläche von der Fascia iliaca (Lenden-Darmbeinbinde) und dem Bauchfell überzogen. Ueber diese Fläche ziehen, ausserhalb des Bauchfelles gelegen, verschiedene Gefässe und Nerven und zwar in der Gegend des fünften Lendenwirbels in lateraler Richtung: der N. cutaneus femoris externus und die A. und V. abdominalis und etwas weiter schwanzwärts ungefähr in der Richtung der Darmbeinsäule in der Regel die zwei Nn. spermatici externi. Nahe dem aboralen (hinteren) Rande des Muskels und bedeckt von der Sehne des M. psoas parvus, verläuft schräg caudo-lateral der N. femoralis. — In der Nähe des Hüftgelenks überschreitet den Schenkelteil des Muskels die A. und V. femoris anterior (s. Fig. 55). Mit dem medialen Rande stösst er an den M. psoas parvus, der diesen Rand und damit einen kleinen Teil der Bauchfellfläche bedeckt. Mit dem lateralen Rande grenzt der Beckenteil des Muskels an den M. iliacus internus und an die Bauchmuskeln. An seiner Unterfläche (also von ihm bedeckt) liegen etwas brustwärts vom Becken der N. ileo-hypogastricus und N. ileo-inguinalis. — Der **M. iliacus internus** ist ein starker Muskel, der zum Teil ventral, zum Teil oral am Darmbein liegt. Er ist zweiköpfig und entspringt mit einem starken lateralen Kopfe an der Pars iliaca der Darmbeinschaufel und an der ventralen Kreuzbeinfläche und mit einem schwächeren medialen Kopfe an der Darmbeinsäule und der Sehne des M. psoas parvus. Beide Köpfe vereinigen sich bald, bilden eine tiefe Rinne zur Aufnahme des M. psoas magnus und enden, indem sie vorher mehr oder weniger mit letzterem Muskel verschmelzen und über das Pfannengelenk hinweggehen, am medialen Umdreher (Trochanter minor) des Os femor. Die Bauchhöhlenfläche des Muskels liegt zum Teil direkt an der Fascia iliaca (Lendendarmbeinbinde), im übrigen ist sie bedeckt vom M. psoas magnus, zu einem kleinen Teile vom Ende der Bauchmuskeln, nahe dem Hüftgelenke vom M. sartorius und nahe der Insertion vom M. pectineus. Ausserdem liegen an dieser Fläche (ausserhalb der Fascie) (cf. Fig. 45) die A. und V. abdominalis, der N. cutaneus femor. ext., Zweige des N. ileo-hypogastricus, ileo-inguinalis und spermaticus ext., ferner nahe dem Darmbeine und dem Pfannengelenke (cf. Fig. 55) der N. femoralis und die A. und V. femoralis, die A. und V. femor. anterior und profunda femoris und die Gland. inguinales profundae. — Mit seiner oro-lateralen Fläche stösst der M. iliacus internus an die Bauchmuskeln, den M. tensor fasciae latae, an den M. glutaeus medius (von dem ihn eine starke Sehnenhaut scheidet) und minimus und nahe dem Gelenke an den M. rectus femoris. An dieser Fläche verlaufen ausserdem Hauptzweige der A. circumflexa femoris externa und Zweige des N. glutaeus sup. — An seinem Ursprunge deckt der Muskel ausserdem natürlich das knöcherne Becken und nahe seiner Insertion einen Teil des Os femor. Zwischen dem Muskel und dem Becken verläuft die A. und V. ileo-lumbalis.

Digitized by Google

A. Beckengegend.

Die Grundlage der Beckengegend bilden das knöcherne Becken und die Beckenbänder. Wir unterscheiden an ihr die äussere Becken- oder Gesässgegend, die Hinterbacke, die innere Beckengegend und die innere Hüftgegend. Danach spricht man auch von äusseren und inneren Hüftmuskeln, von inneren Becken- und von Hinterbackenmuskeln (s. S. 149).

Das knöcherne Becken besteht aus den beiden Ossa coxae und dem Kreuzbein. Jedes Os coxae ist mit dem der anderen Seite in der ventralen Mittellinie, in der Symphysis pelvis (Beckenfuge), durch eine bei älteren Pferden verknöchernde Synchondrose und mit dem Kreuzbein durch ein sehr straffes, fast gar keine Bewegung zulassendes Gelenk (Darm-Kreuzbeingelenk) verbunden.

Bänder des Beckens (excl. Hüftgelenk). Das Darm-Kreuzbeingelenk wird durch ein straffes Kapselband abgeschlossen. Auserdem wird diese Verbindung zwischen Kreuzbein und Darmbein noch besonders hergestellt durch das Ligam. laterale anticum, dessen starke, weisse Faserbündel eigentlich nur eine Verstärkung des Kapselbandes darstellen und dementsprechend in der Umgebung des letzteren sich befestigen.

Weitere Bänder des Beckens sind 1. das Ligam. ilio-sacrum breve, welches vom medialen Darmbeinwinkel zu den Dornfortsätzen des Kreuzbeines geht, 2. das Ligam. ilio-sacrum longum. Es verbindet den medialen Darmbeinwinkel mit den Seitenrändern des Kreuzbeines, 3 das breite Beckenband (Ligam. tuberoso- et spinoso-sacrum). Es bildet den grössten Teil der Seitenwand des Beckens und liegt zwischen Kreuzbein, Sitzbein und Darmbein, überspannt also den ganzen zwischen diesen Knochen liegenden Raum: es befestigt sich am Seitenrande des Kreuzbeines und des 1. (2.) Schwanzwirbels, am Darmbeinkamm (Spina ossis ischii) und am lateralen Rande des Sitzbeines, vor allem am Sitzbeinhöcker und verschmilzt mit der Ursprungssehne des M. semimembranosus. Am äusseren Sitzbeinausschnitt ist zwischen Knochen und Band ein Zwischenraum für den M. obturat. int. Ein 2. Ausschnitt befindet sich zwischen dem Bande und der Darmbeinsäule; er dient Gefässen und Nerven zum Durchtritte. Das breite Beckenband ist entstanden durch Verschmelzung des Ligam. tuberoso-sacrum und des Lig. spinoso-sacrum mit der inneren und äusseren Beckenfascie, welche gleichzeitig als verbindende Membran zwischen den beiden Bändern dienen. Die äussere Beckenfascie ist nur sehr dünn und fast ganz mit dem Beckenbande und der inneren Beckenfascie verschmolzen, während sich die letztere (s. S. 148) in grösserer Ausdehnung isolieren lässt.

Aeussere Besichtigung. Die Beckengegend hebt sich ziemlich scharf ab. Sie besitzt äusserlich im allgemeinen die Form eines verschobenen Viereckes und wird dorsal (nach oben) begrenzt durch die mediane Rückenlinie, oral stösst sie an die Lende und die Bauchwand; caudal grenzt sie an den Schwanz und bildet die Hinterbacke, fusswärts

Digitized by Google

geht sie in den Oberschenkel (incl. Hüftgelenksgegend) über. Als Grenze zwischen beiden nehmen wir eine Horizontale an, die durch das obere, freie Ende des deutlich fühlbaren oberen Umdrehers gezogen wird.

Orientierungspunkte sind für die Beckengegend die direkt unter der Haut oder doch wenigstens nahe der Haut gelegenen Knochenteile, welche sich auch bei gut genährten Pferden noch deutlich durch die unversehrte Haut hindurch fühlen lassen; es sind dies der laterale und mediale Darmbeinwinkel, der obere Umdreher und der Sitzbeinhöcker und ev. die Dornfortsätze des Kreuzbeines.

Die laterale Fläche des Beckens fällt von der Rückenlinie aus zunächst bis zu einer Linie, welche vom lateralen Darmbeinwinkel durch den oberen Umdreher bis zum Sitzbeinhöcker gezogen wird, sanft ab; von dieser Linie aus geht die laterale Fläche mit steilem Abfall in die laterale Schenkelfläche über.

Zwischen dem oberen Umdreher und dem Sitzbeinhöcker findet man eine schwach gebogene, abwärts verlaufende Längsfurche, welche die Grenze zwischen M. biceps femoris und semitendinosus angiebt.

Von hinten betrachtet, hebt sich die gewölbte Sitzbeingegend (ein Teil der Hinterbacke) schärfer ab.

Von der medialen Beckenseite liegt nur ein ganz kleiner, hinterer (caudaler) Abschnitt frei, welcher dem After und den Geschlechtsorganen zugekehrt ist.

Das Becken ist an der lateralen und caudalen Seite von der behaarten **äusseren Haut** überzogen. Ein Hautmuskel ist hier nicht vorhanden; nur ausnahmsweise findet man Ausstrahlungen des Bauchhautmuskels. Direkt unter der Haut liegt die Fascie und auf diese folgen die oberflächlichen Muskeln.

Fascien der inneren Hüftgegend und inneren Beckenwand. 1. Die Fascia iliaca s. lumbo-iliaca s. ileo-lumbalis. Sie überzieht als starke, straff gespannte Membran locker den M. ileo-psoas, verschmilzt mit der Sehne des M. psoas parvus, dient dem M. sartorius, cremaster externus und transversus abdominis zum Ansatze und verbindet sich am lateralen Rande der Lendenmuskeln mit dem Poupart'schen Bande resp. der Sehne der Bauchmuskeln. Caudalwärts setzt sie sich teils in die Beckenfascie fort (s. diese), teils endet sie am Darmbeine (besonders am lateralen Darmbeinwinkel).

2. Die innere Beckenfascie (Fascia pelvis). Sie überzieht die Innenfläche der Wand der Beckenhöhle und bildet dadurch, dass sie sich am Beckenausgange auf die Becken-Eingeweide umschlägt, den caudalen (hinteren) Verschluss der Beckenhöhle. Den ersteren Teil hat man als das parietale Blatt, den letzteren (auf die Eingeweide übertretenden Teil) als viscerales Blatt bezeichnet. Für uns kommt nur das parietale Blatt in Betracht. Es bildet die Fortsetzung der Fascia iliaca und an der ventralen Beckenseite die der Fascia transversa und inseriert sich am oralen Schambeinrande, an der Darmbeinsäule und am Seiten-

Digitized by Google

rande der Kreuzbeinflügel. Die Fascie kleidet vollkommen die Innenfläche der Beckenhöhle aus; sie überzieht ausser Gefässen und Nerven den M. obturator int. (Fascia obturatoria), levator ani und coccygeus, den grössten Teil des Lig. tuberoso- et spinoso-sacrum, mit dem sie an vielen Stellen verschmilzt, und die Niederzieher des Schweifes bis zur Insertion des Afterschweifbandes und verbindet sich mit der Fascie des Schweifes. Im übrigen verschmilzt sie mit dem Periost aller freiliegenden Knochenteile. Ausser der inneren Beckenfascie unterscheiden wir noch eine äussere Beckenfascie, welche lateral am breiten Beckenbande liegt, nur dünn ist und fast ganz mit dem letzteren Bande verschmilzt.

Fascien an der lateralen Beckenoberfläche. 1. Fascia superficialis; sie ist dünn und unbedeutend und die unmittelbare Fortsetzung der Aponeurose des Bauchhautmuskels; sie überzieht alle unter der Haut gelegenen Beckenmuskeln. In der dorsalen Mittellinie steht sie mit der der anderen Seite in unmittelbarer Verbindung, caudal geht sie in die Fascia superficialis perinei über.

2. Die Kruppenfascie (Fascia glutaealis), sie stellt eine Fortsetzung der Fascia lumbo-dorsalis dar und ist mit der Fascia superfic. entweder verbunden oder von ihr durch eine mehr oder weniger starke Fettschicht getrennt. Sie überzieht teils locker, teils fest alle an der lateralen und dorsalen Beckenseite gelegenen Muskeln und geht in die Schweifaponeurose, in die Fascia propria perinei und am Oberschenkel in die Fascia lata über und inseriert sich ausserdem an den Proc. spinosi der Kreuzbeinwirbel und an den beiden Darmbeinwinkeln. Sie senkt sich in Form von Lig. intermuscularia zwischen dem M. glutaeus maximus und medius, ferner zwischen dem M. glutaeus maximus und tensor fasciae latae, zwischen M. glut. maximus und biceps femoris, zwischen letzteren und semimembranosus, zwischen diesen und semitendinosus ein und dient einem Teile des M. glutaeus maximus zum Ursprung.

Die am Becken gelegenen Muskeln. Das Becken wird rundum von Muskeln umlagert. Wir unterscheiden dieselben nach den S. 147 geschilderten Regionen in 1. äussere Hüft-, Kruppen- oder Gesässmuskeln (Mm. glutaei und der Beckenteil des M. tensor fasciae latae), 2. innere Hüftmuskeln (M. ileopsoas, M. psoas parvus, Beckenteil des M. sartorius, M. cremaster und quadratus lumborum), 3. Hinterbackenmuskeln, soweit sie in der Sitzbeingegend liegen (M. biceps fem., semimembran. und semitendinosus), 4. innere Beckenmuskeln (M. obturat. internus, levator ani und coccygeus.

Zu diesen Muskeln kommen noch hinzu: a. dorsal: der Anfang der Schweifstrecker und Schweifbeuger und das Ende des M. longissimus dorsi und ev. des M. ileo-costalis, b. oro-ventral das Ende der Bauchmuskeln und der Anfang des M. rectus femoris, c. ventral der Anfang des M. pectineus, der Mm. adductores, des M. obturat. ext. und quadrat. fem. und die Mm. gemelli. Die ad c genannten Muskeln und der M. rectus femoris fallen schon in das Gebiet des Hüftgelenks und werden dort und bei der Schenkelregion besprochen. Die Hinterbackenmuskeln, sowie der M. ileo-psoas, psoas parvus, sartorius und der M. tensor fasciae latae

Digitized by Google

wurden S. 138—146 abgehandelt. Die Gesässmuskeln werden wir bei der topographischen Schilderung der Beckengegend (S. 154) näher kennen lernen, ohne dass dieselben vorher systematisch beschrieben werden, weil sonst zu häufige Wiederholungen eintreten würden.

Der Vollständigkeit halber seien hier systematisch nur ganz kurz die **Schweifmuskeln** erwähnt, die streng genommen zum Stamme (Truncus) gehören.

Der M. coccygeus (Seitwärtsstrecker des Schweifes) entspringt als platter Muskel an der Innenfläche des breiten Beckenbandes und geht schräg zu den Querfortsätzen der ersten 4 Schweifwirbel.

Die Mm. levatores (extensores) caudae (ein kurzer medialer und ein langer lateraler) liegen als rundliche Muskeln dorsal auf den Querfortsätzen der Kreuzbein- und Schweifwirbel resp. auf dem Körper der letzteren; sie entspringen am Kreuzbein und den ersten Schweifwirbeln und enden mit längeren Sehnen vom 5. Schweifwirbel ab.

Die Mm. depressores (s. flexores) caudae (ein medialer kurzer und ein lateraler langer) liegen an der ventralen Fläche des Kreuzbeins und der Schweifwirbel und verhalten sich ähnlich wie die Mm. levatores.

Der M. levator ani, longissimus dorsi, quadratus lumborum und cremaster gehören teils zum Stamme, teils zu den Eingeweiden und liegen nur mit einem so kleinen Abschnitte in der Beckengegend, dass sie für diese kaum in Betracht kommen; sie sollen hier deshalb auch nicht beschrieben werden.

Die **Gefässe und Nerven** in und am Becken sind sehr bedeutend. Es gehören dahin die A. und V. hypogastrica mit ihren Zweigen, der Anfang der A. und das Ende der V. femoralis, das Lenden- und das Kreuzgeflecht und der Anfang aller daraus entspringenden Nerven.

Die Mehrzahl der Zweige der A. und V. hypogastrica und des Plexus sacralis liegen ventral und medial von den äusseren Hüft- und Hinterbackenmuskeln, zum Teil an der Innen-, zum Teil an der Aussenseite des breiten Beckenbandes. Man sieht deshalb auf den Querschnitten alle grossen Gefässe und Nerven an der einen Seite der Schnitte.

A) **Arterien**: Der Endstamm der **Bauchaorta** (Fig. 45 a) liegt an der haemalen Fläche des 5. und 6. Lendenwirbels; er giebt am 5.—6. Lendenwirbel jederseits die A. femoralis ab und bildet dann nur noch einen kurzen, circa 2 cm langen, unpaaren Stamm, der sich in die beiden Aa. hypogastricae spaltet.

Die 17—19 mm dicke **A. femoralis** (Fig. 45 b) liegt, vom Peritoneum bedeckt, am caudalen Rande des M. ileo-psoas und verläuft vom 5.—6. Lendenwirbel gegen den Schenkelring, durch welchen sie durchtritt. Sie giebt im Becken die A. abdominalis, die A. spermatica externa und die A. profunda femoris ab.

1. Die 6—7 mm starke A. abdominalis (Fig. 45 f) entspringt in der Regel unmittelbar am Ursprunge der A. femoralis. Sie verläuft quer über die Bauchhöhlenfläche des M. ileo-psoas zu den Bauchmuskeln; ein Zweig von ihr geht an der medialen Fläche des M. tensor fasciae latae kniewärts.

2. Die dünne A. spermatica externa (Fig. 45 g) entspringt variabel, in der Regel direkt neben der A. abdominalis aus der A. femoralis; sie tritt bei männlichen Tieren an den M. cremaster und in den Leistenkanal ein. Bei weiblichen Tieren ist dieselbe sehr stark nnd versorgt als A. uterina den Uterus.

Digitized by Google

3. Die A. femoris profunda (Fig. 45 h und Fig. 55 k) ist ca. 10 mm stark; sie entspringt aus der A. femoralis, kurz, ehe dieselbe in den Schenkelring eintritt, und durchbohrt nach kurzem Verlaufe die Sehne der Bauchmuskeln nahe dem Schambeine; sie gelangt dann zwischen den M. pectineus und den Schenkelteil des M. ileo-psoas. — In der Beckenhöhle giebt die A. profunda femoris in der Regel den 5 bis 7 cm langen und 6 bis 8 mm starken gemeinschaftlichen Stamm der A. epigastrica inferior und pudenda externa ab; die erstere (Fig. 45 i) geht an die Bauchwand, die letztere (Fig. 45 k) an die Geschlechtsteile.

Die **A. hypogastrica.** Der 20—24 mm starke Stamm der A. hypogastrica (Fig. 45 c) ist nur kurz und liegt ventral am Ende der Lenden- und am Anfange der Kreuzwirbelsäule; er giebt die A. pudenda interna ab und teilt sich in der Regel in die A. sacralis lateralis und einen kurzen gemeinschaftlichen Stamm der A. ileo-lumbalis, A. glutaea superior und A. obturatoria. Abweichungen von der Regel sind häufig: bisweilen entspringt die A. ileo-lumbalis aus dem oralen, die A. glutaea superior aus dem aboralen Teilungswinkel.

1. Die am Ursprunge 5—6 mm dicke A. pudenda interna (Fig. 45 l) verläuft gegen den Arcus ossium pubis (hinteren Sitzbeinausschnitt), wo sie, 3 bis 4 mm stark, als A. profunda penis in den Penis resp. bei weiblichen Tieren in die Clitoris eintritt; sie giebt als Eingeweidezweige die A. umbilicalis (Fig. 45 m) und haemorrhoidalis media (Fig. 45 n) und die A. perinei ab.

2. Die am Ursprunge 11—13 mm starke A. sacralis lateralis (Fig. 45 d) verläuft seitlich unter der Wirbelsäule schwanzwärts. Eine der beiden Aa. sacrales laterales giebt zunächst die unpaare, in der Mitte der Schweifwirbelkörper spitzenwärts verlaufende, ca. 4 mm starke A. coccygea (Fig. 45 s) ab. Weiterhin entspringt aus der A. sacralis lateralis die 7—9 mm dicke A. ischiadica minor s. glutaea inferior (Fig. 45 t), die ungefähr in der Richtung nach dem Arcus ossium pubis verläuft, sich aber vorher mit ihren Aesten in die Hinterbackenmuskeln, besonders den M. biceps femoris einsenkt. Nach Abgabe der A. ischiadica minor tritt der nur noch 5—6 mm dicke Endstamm der A. sacralis lateralis als A. caudalis lateralis (Fig. 45 u) an den Schweif.

3. Die 6—7 mm starke A. ileo-lumbalis (Fig. 45 o) läuft zwischen dem M. ileo-psoas und dem Darmbeine gegen den lateralen Darmbeinwinkel, schlägt sich hier auf die laterale Darmbeinfläche um und verzweigt sich in den Gesässmuskeln und dem M. tensor fasciae latae.

4. Die an ihrem Ursprunge 11—13 mm starke A. glutaea superior (Fig. 45 p) senkt sich sogleich nach ihrem Ursprunge am medialen Rande des Darmbeins in die Tiefe und geht nach der lateralen Seite, woselbst sie sich in den Gesässmuskeln auflöst.

5. Die A. obturatoria (Fig. 45 q) ist an ihrem Ursprunge 12—14 mm dick; sie verläuft von ihrem Ursprunge schräg an der Beckenwand (Darmbeinsäule) zum Foramen obturatum; nahe der Mitte ihres Verlaufes giebt sie die 8—10 mm starke A. circumflexa femoris externa (Fig. 45 r) ab, welche sofort lateralwärts geht und sich in den Lenden-, Schenkel- und Gesässmuskeln und dem M. tensor fasciae latae verzweigt: Der übrig bleibende Stamm der A. obturatoria ist nur noch 7—8 mm dick.

B) Die **Venen.** Sie verlaufen im grossen und ganzen mit den Arterien. Die beiden Hauptvenen sind die Vv. iliacae. Die V. iliaca, die durch die Vereinigung der Becken- und Schenkelvene entsteht, liegt zwischen der Becken- und

Digitized by Google

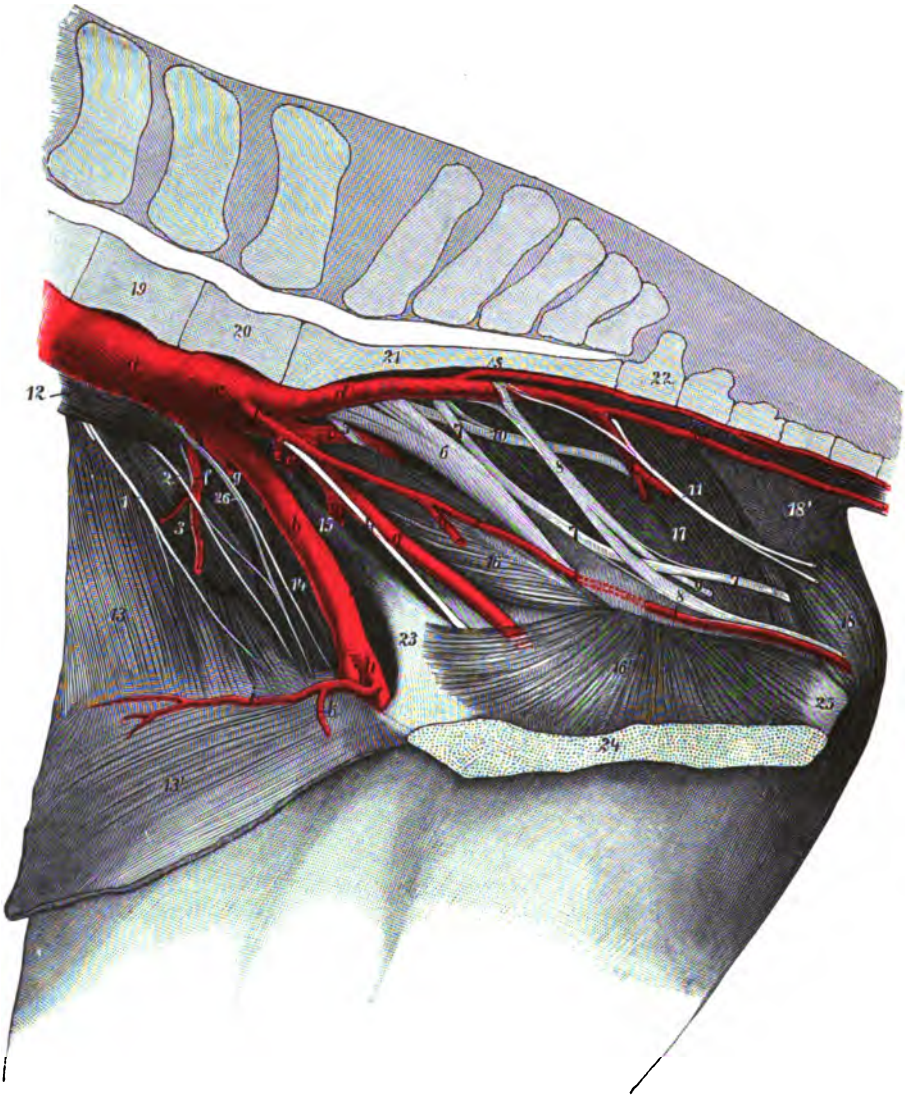

Fig. 46. Innere Hüft- und innere Beckengegend.
a Aorta, b A. femoralis, c A. hypogastrica, d A. sacralis lateralis, e gemeinsamer Stamm der A. glutaea sup. (p), ileo-lumbalis (o) und obturatoria (q), f A. abdominalis g A. spermatica externa, h A. profunda femoris, i A. epigastrica inf., k A. pudenda externa, l A. pudenda interna, m A. umbilicalis, n A. haemorrhoidalis media, o A. ileo-lumbalis, p A. glutaea sup., q A. obturatoria, r A. circumflexa femoris externa, s A. coccygea, t A. glutaea inf., u A. caudae lateralis.
1 innerer Zweig des N. ilio-hypogastricus, 2 innerer Zweig des N. ilio-inguinalis 3 N. cutaneus femoris externus, 4 N. obturatorius, 5 N. glutaeus sup., 6 N. ischiadicus, 7 N. cutaneus femoris post., 8 N. pudendus internus, 9 N. haemorrhoidalis medius

Digitized by Google

10 N. glutaeus inferior, 11 N. haemorrhoidalis posterior, 12 M. psoas magnus, 13 M. transversus abdom. und obliquus abdom. int., 13' M. rectus femoris, 14 M. sartorius, 15 Endsehne des M. psoas parvus, 16 Darmbeinportion und 16' Sitzbeinportion des M. obturator internus, 17 M. biceps femoris, 18 M. semimembranosus, 18' Ursprungssehne desselben, 19 5. und 20 6. Lendenwirbel, 21 Os sacrum, 22 1. Schweifwirbel, 23 freiliegender Teil des Darm- bez. Schambeins, 24 Beckenfuge, 25 Sitzbeinhöcker, 26 N. spermaticus externus.

Schenkelarterie jeder Seite; die linke überkreuzt die Theilungsstelle der Aorta an der dorsalen Fläche und vereinigt sich in der Höhe des vorletzten Lendenwirbels mit der rechten zur V. cava inferior. In die V. iliaca mündet die V. ileo-lumbalis und die doppelte, die entspr. Arterie einschliessende V. abdominalis. In die V. hypogastrica münden die V. sacralis lateralis, welche die V. ischiadica aufnimmt, die V. glutaea sup. und V. pudenda interna. In die V. femoralis münden im Becken die V. femoris profunda, in welche sich die V. pudenda externa und die V. circumflexa femor. ergiessen, die V. obturatoria und die V. circumflexa fem. externa.

Von Lymphdrüsen findet man im Becken die Glandulae lymphaticae iliacae internae an der Teilung der Aorta, die Glandulae iliacae externae in der Nähe des lateralen Darmbeinwinkels und die Gland. ischiadica am lateralen Sitzbeinausschnitte. In der Gegend des Hüftgelenks finden sich noch in dem Schenkelkanale die Gland. inguinales profundae und in der Kniefalte die Glandalae inguinales superficiales.

C) Die **Nerven.** Das **Lendengeflecht** ist zum Teil von den Lendenmuskeln bedeckt, zum Teil liegt es zwischen M. psoas magnus und parvus, zum Teil zwischen ersterem und dem M. quadratus lumborum. Aus ihm entspringen folgende Zweige:

1. Der N. ileo-hypogastricus und N. ileo-inguinalis (1. und 2. Lendennerv) kommen für das Becken höchstens mit ihrem dünnen inneren Zweige (Fig. 45$_1$ und $_2$) in Betracht; sie gehen im übrigen in die Bauchwand.

2. Der meist doppelte N. spermaticus externus (3. Lendennerv) (Fig. 45$_{26}$) geht quer durch den M. psoas parvus hindurch und verläuft zunächst an diesem und dem M. ileo-psoas nahe der Darmbeinsäule, um dann die Beckenhöhle zu verlassen.

3. Der verhältnismässig schwache N. cutaneus femoris externus (Fig. 45$_3$) zieht schräg zwischen dem M. psoas magnus und parvus durch und läuft in Begleitung der A. abdominalis am M. ileo-psoas lateralwärts, tritt aus dem Becken an die mediale Seite des M. tensor fasciae latae und läuft an diesem kniewärts.

4. Der starke N. femoralis liegt zwischen dem M. psoas magnus einer- und dem M. psoas parvus und dem M. sartorius andererseits am oralen Rande der A. femoralis (Fig. 55 r) und tritt am lateralen bez. ventralen Rande des M. iliacus aus der Beckenhöhle an den Oberschenkel.

5. Der starke N. obturatorius (Fig. 45$_4$) verläuft neben der A. und V. obturatoria von seinem Ursprunge aus in gerader Richtung zum oralen Teile des Foramen obturatum und geht durch dieses hindurch zu den ventral am Scham- und Sitzbein gelegenen Muskeln.

Digitized by Google

Das **Kreuzgeflecht** liegt an dem Lig. tuberoso- et spinoso-sacrum. Aus ihm entspringen folgende Nerven:

1. Der N. glutaeus superior und inferior (Fig. 45 $_{5}$ und $_{10}$); sie begleiten im wesentlichen die entsprechenden Gefässe (s. S. 151).

2. Der sehr starke und breite N. ischiadicus (Fig. 45 $_{6}$) verläuft als sehr breiter Nerv an der lateralen Seite des breiten Beckenbandes caudo-lateral (nach hinten und unten) zum äusseren Sitzbeinausschnitt, über welchen hinweg er aus dem Becken heraustritt.

3. Der N. cutaneus femoris posterior (Fig. 45 $_{7}$) verläuft auf der lateralen Seite des breiten Beckenbandes gegen den Sitzbeinhöcker, kreuzt dabei den nächstfolgenden Nerven (8) und tritt nahe dem Tuber ischii unter den M. semimembranosus und dann zwischen M. biceps femoris und semitendinosus an die Oberfläche (Fig. 43 $_{19}$).

4. Der N. pudendus internus (Fig. 45 $_{8}$) kreuzt den N. cutaneus femoris posterior, giebt den dünnen N. haemorrhoidalis medius ab und verläuft dann mit der gleichnamigen Arterie.

5. Der dünne N. haemorrhoidalis posterior (Fig. 45 $_{11}$) geht an das Ende des Mastdarmes.

I. Aeussere Hüft- und äussere Beckengegend (Regio glutaea).

Die äussere Hüftgegend reicht von der oralen Begrenzung der Beckengegend (s. S. 147) bis zu einer Linie, die man vom oberen Umdreher nahezu parallel mit der caudalen (hinteren) Schenkelkontour zum Kreuzbein zieht, und von der medialen Rückenlinie bis zur ventralen Beckengrenze (s. S. 147).

An der ganzen Oberfläche der Beckengegend und der Hinterbacke findet man unter der starken, überall nahezu gleich dicken Haut und der dünnen Fascia superficialis die S. 149 beschriebene Fascia glutaealis und darunter die äusseren Hüftmuskeln. Zwischen Haut und Fascie liegt bei fetten Tieren eine mehr oder weniger starke Fettschicht, welche in dem dorsalen (oberen) Teile der caudalen (hinteren) Hälfte am stärksten entwickelt ist.

Die Hüftmuskulatur, die Gefässe und Nerven zeigen folgende Lagerung:

1. An der lateralen Seite befindet sich ventral vom lateralen Darmbeinwinkel der fleischrote Kopf, resp. Beckenteil des M. tensor fasciae latae (S. 143) (Fig. 42 $_{3}$), der schmal, ca. 4 cm breit, am lateralen Darmbeinwinkel beginnt und dessen Fasern divergierend kniewärts verlaufen. Die ihn überziehende Fascie ist am Anfang des Muskels sehr dünn, verstärkt sich fusswärts und verschmilzt zum Teil mit dem Muskel-Perimysium; sie schlägt sich um beide Ränder des Muskels um. An der Oberfläche des Muskelkopfes finden sich caudal- und ein wenig fusswärts gerichtete, dünne Zweige vom N. ileo-inguinalis und ileo-hypogastricus; die dorsale (obere) Partie der Unterfläche des Muskels stösst an den

Digitized by Google

M. iliacus, die ventro-orale Partie an die Bauchmuskeln (cf. Fig. 51 und 52); an dieser Fläche befindet sich der schenkelwärts verlaufende N. cutaneus femoris externus, nahe dem lateralen Darmbeinwinkel ausserdem Zweige der A. ileo-lumbalis und caudal davon ein quer verlaufender Ast von N. glutaeus superior und Zweige der A. circumflexa femoris externa, die zum Teil in den Muskel eintreten. Mit seinem lateralen und aboralen Rande stösst er an den M. glutaeus maximus, resp. den M. glutaeus medius; von beiden ist er nur durch die starke Fascie getrennt.

2. An der dorsalen Beckenseite liegt oberflächlich der teils fleischige, teils sehnige M. glutaeus maximus (Fig. 42 $_2$). Die Grenze zwischen sehnigem und muskulösem Teile bildet ungefähr eine caudo-ventral (rück- und abwärts) ein wenig ausgebogene Linie, die man sich von der Mitte des Kreuzbeines zum lateralen Darmbeinwinkel gezogen denkt. Der oral von dieser Linie gelegene sehnige Teil verschmilzt mit der Fascia glutaealis. Der fleischige Teil des M. glutaeus maximus besteht aus 2 Köpfen, die konvergierend verlaufen und sich nahe dem mittleren Umdreher zu einem platten, 1 bis 2½ cm dicken Muskelbauch vereinigen. Der mediale Kopf entspringt an dem sehnigen Teile in der Höhe des 2. bis 3. Kreuzwirbels, der laterale dagegen mit dem M. tensor fasciae latae direkt an dem Darmbeinwinkel. Der vereinigte Muskelbauch geht über den oberen und mittleren Umdreher hinweg, wird sehnig und endet zum Teil am unteren (lateralen) Umdreher (Troch. inf., tertius), zum Teil an der Fascie des Oberschenkels. Die Fasern des Muskels verlaufen im allgemeinen konvergierend nach dem proximalen (oberen) Femurende. Die den Muskel überziehende Fascie, an welcher ein Teil der Muskelfasern entspringt, verschmilzt vielfach mit dem Muskelperimysium; sie senkt sich an beiden Rändern des Muskels (zwischen ihm und dem M. tensor fasciae latae und andererseits zwischen ihm und dem M. biceps) in die Tiefe und überzieht ausserdem fest die Unterfläche des Muskels; diese letztere Abteilung verschmilzt nach der Wirbelsäule zu mit der die Kreuzwirbel überziehenden Fascie, fusswärts inseriert sie sich, beträchtlich verstärkt, am lateralen Umdreher (Trochanter tertius); von hier aus geht sie auf den M. vastus lateralis über und verschmilzt mit jenem Sehnenzuge, welcher den M. biceps an dem unteren Umdreher befestigt. Mit seinem oro-ventralen (vorderen-unteren) Rande stösst der Muskel an den M. tensor fasciae latae und verbindet sich fest mit ihm, mit seinem caudalen (hinteren) Rande hingegen grenzt er an den M. biceps femoris, den er noch zum Teil bedeckt. Auf der Oberfläche des Muskels verlaufen nur ganz dünne, nicht in Betracht kommende Hautnerven, die wesentlich von den Nn. sacrales stammen. Mit seiner Unterfläche bedeckt er den von einer Fascie überzogenen M. glutaeus

Digitized by Google

medius, einen ganz gewaltigen, grobfaserigen, von starken sehnigen Zügen und sehnigen Häuten durchsetzten und dadurch in einzelne Abteilungen scheidbaren Muskel, der fast die ganze laterale Darmbeinfläche und oral von dieser noch einen Teil des M. longissimus dorsi bedeckt und dessen Fasern im allgemeinen von der lateralen Fläche der Darmbeinschaufel convergierend nach dem proximalen (oberen) Femurende verlaufen. Er entspringt mit einem Kopfe an der dorsalen, vertieften Fläche des M. longissimus dorsi und mit dem zweiten Kopfe an der dorso-lateralen Darmbeinfläche, am Kreuzbein, der Fascia glutaealis und dem breiten Beckenbande. Er endet an den beiden Umdrehern der proximalen Epiphyse des Oberschenkelbeins. (Das Nähere s. Hüftgelenk.) Der caudale Abschnitt des Muskels entspricht dem M. piriformis, den wir bei unseren Schilderungen jedoch nicht als gesonderten Muskel betrachten, sondern mit zum M. glutaeus medius rechnen, zumal er sich erst am oberen Umdreher von letzterem trennt und zwischen den Sitzbeinhöcker und die aborale (hintere) Fläche des oberen Umdrehers tritt und zum Teil an letzterer, zum Teil mit einer Sehnenhaut an dem Sitzbeinhöcker endet.*) Dieser Teil bildet eine zwischen dem Sitzbeinhöcker (den er nicht ganz erreicht) und dem oberen Umdreher ausgespannte Fleischplatte, die vom M. biceps femoris bedeckt ist und fusswärts an den M. quadratus femoris grenzt. Während auf dem grössten Teile der Oberfläche des M. glut. medius ausser dünnen Zweigen des N. glutaeus inferior nur der erwähnte dünne M. glutaeus maximus liegt, ist sein caudaler Rand und der M. piriformis von einem Teile des M. biceps femoris bedeckt. Lateral berührt der M. glut. medius den lateralen Darmbeinwinkel, den M. glutaeus maximus und den M. tensor fasciae latae (cf. Fig. 51 und 52). Er bedeckt ausser dem M. longissimus dorsi und dem Darmbein den M. glutaeus minimus und lateral vom Darmbein einen Teil des M. iliacus internus. Caudal (nach hinten) und dorsal bedeckt er, speciell der M. piriformis, weiterhin die Sehne des M. obturator internus, die Mm. gemelli und einen Teil des Lig. tuberoso- et spinoso-sacrum und damit die hier auf diesen liegenden Nerven (N. ischiadicus major und glutaeus inferior, N. cutaneus femoris posterior), ferner die A. sacralis lateralis; ausserdem treten an der Unterfläche des M. glutaeus medius die A. und V. glutaea superior und der N. glutaeus superior auf. Nahe dem lateralen Darmbeinwinkel tritt zwischen ihm und dem M. iliacus internus die hier 4—5 mm starke A. ileo-lumbalis (Fig. 43_{24}) hervor und teilt sich in mehrere Aeste; einer von diesen schlägt sich um den Darmbeinrand und

*) Von anderen Autoren (Gurlt, Günther, Franck) wird als M. piriformis die Darmbeinportion des M. obturator internus bezeichnet.

Digitized by Google

verläuft, vom M. glutaeus medius bedeckt, auf der Darmbeinschaufel, während die übrigen Aeste in den M. tensor fasciae latae eindringen. Nahe dem Hüftgelenk bedeckt der Muskel ausserdem auf eine kurze Strecke die A. und V. circumflexa femoris externa (Fig. 43 25), welche mit einem Zweige des N. glutaeus superior (Fig. 43 22) zwischen ihm und dem M. iliacus internus hervortreten und zum Teil in ihn eindringen, zum Teil zwischen dem M. rectus femoris und M. vastus lateralis in die Tiefe gehen. Aboral grenzt der M. glutaeus medius und insbesondere der M. piriformis an den M. biceps femoris. Der von dem M. glutaeus medius bedeckte, kurze, dicke und sehnig durchsetzte M. glutaeus minimus (Fig. 43 3) liegt in der Tiefe zwischen dem Kamm des Acetabulum (Spina ossis ischii) und dem Trochanter medius des Femur; er beginnt an der lateralen Fläche des gen. Kammes, läuft schräg caudo-ventral und endet an dem dorsalen Rande und der medialen Fläche des mittleren Umdrehers. Er grenzt oral an den M. iliacus internus (durch eine Fascie von ihm getrennt) und den M. rectus femoris und an die A. circumflexa femoris externa; caudal (nach hinten) (cf. Fig. 43) an den N. ischiadicus und die Mm. gemelli. An seiner Oberfläche finden sich Zweige des N. glutaeus sup. und der A. glutaea superior. Der Muskel bedeckt die Knochen und das Coxalgelenk.

II. Die Hinterbackengegend (Sitzgegend, Regio ischiadica) des Beckens.

Unter Hinterbacke des Pferdes verstehen wir die an der caudalen Seite des Beckens und des Oberschenkels gelegenen, die hintere Contour bildenden Muskelmassen (M. biceps, semitend. und semimembranos.). Der speciell zum Becken gehörige Teil der Hinterbacke reicht von der Wirbelsäule bis zum sicht- und fühlbaren Sitzbeinhöcker und stösst oral (nach vorn) an die äussere Hüftgegend.

Unter der Haut, dem event. Fettpolster und der Fascie liegt aboral vom M. glutaeus maximus und medius der starke, dicke, 11 bis 14 cm breite Beckenteil (Fig. 42 5) des M. biceps femoris (s. S. 138); die ihn überziehende Fascie ist mit seinem Perimysium verschmolzen und senkt sich an beiden Rändern des Muskels in die Tiefe ein; nach der Wirbelsäule zu verbindet sie sich mit der Schweifaponeurose und an der Unterfläche des Muskels mit dem breiten Beckenbande. Die Fasern des Muskels, die zum Teil an der Fascie entspringen, verlaufen im allgemeinen fusswärts. Der Muskel grenzt oral an den M. glutaeus maximus und medius (piriformis) und an den oberen Umdreher (Trochanter superior), den er zum Teil bedeckt, und aboral an den M. semitendinosus, den er auch z. T. bedeckt. Seine mediale Fläche liegt zum Teil an den Mm. glutaei (inkl. M. piri-

Digitized by Google

formis) und den Schweifmuskeln. Sie bedeckt ausserdem einen grossen Teil des Lig. tuberoso- et spinoso-sacrum und am äusseren Sitzbeinausschnitt die Mm. gemelli. An dieser Fläche liegen (cf. Fig. 43) zwischen dem Muskel und dem Lig. tuberoso- et spinoso-sacrum die A. glutaea inferior und sacralis lateralis, der N. glutaeus inferior, der N. cutaneus femoris posterior und am äusseren Sitzbeinausschnitt eine kleine Lymphdrüse. Caudal (nach hinten) vom M. biceps liegt unter der Haut, dem event. Fettpolster und der Fascie der ebenfalls starke, 10 bis 12 cm breite Beckenteil des M. semitendinosus (Fig. 42 6 und Fig. 43 9); er bildet den caudalen Rand der Beckenmuskulatur und liegt auf und zwischen dem M. biceps femoris und dem M. semimembranosus; die ihn überziehende Fascie liegt ihm an den meisten Stellen nur locker an und senkt sich sowohl zwischen ihm und dem M. biceps als zwischen ihm und dem M. semimembranosus in die Tiefe ein und bildet zwei Lig. intermuscularia, die in der Tiefe mit dem breiten Beckenbande verschmelzen und sich am Tuber ischii inserieren. Schwanzwärts verschmilzt die Fascie mit der Schweifaponeurose. Die Fasern des Muskels verlaufen im allgemeinen dorso-ventral (abwärts). Der Muskel liegt auf dem Sitzbeinhöcker, der selbst bei fetten Tieren durchfühlbar ist, auf einem Teile der Schweifmuskeln, auf dem Lig. tuberoso- et spinoso-sacrum und auf dem M. semimembranosus (durch das Lig. tuberoso- et spinoso-sacrum hindurch grenzt er natürlich auch an den M. coccygeus und den M. levator ani). Am Sitzbeinhöcker liegt unter ihm sehr häufig eine ungefähr wallnussgrosse Bursa mucosa; ausserdem tritt am Sitzbeinhöcker zwischen ihm und dem M. biceps femoris ein Ast des N. cutaneus femoris posterior an die Oberfläche.

Caudo-medial (nach hinten und innen) von ihm liegt der Beckenteil des M. semimembranosus (Fig. 44 10 und Fig. 45 18). Er ist nur in der distalen (unteren) Hälfte der Beckengegend muskulös (Fig. 45 18) und setzt sich dann sehnig resp. aponeurotisch (Fig. 45 18') bis zur Wirbelsäule fort. Die ihn überziehende Fascie verschmilzt mit dem Perimysium und senkt sich zwischen M. semimembranosus und M. semitendinosus in die Tiefe ein; seine Fasern zeigen einen dorso-ventralen (abwärts gerichteten) Verlauf. Der grösste Teil dieses Muskels liegt direkt an der Haut und der Fascie; nur ein kleinerer Teil stösst nahe dem Sitzbeinhöcker an die Schamteile und deren Muskeln, Drüsen und Gefässe. Schweifwärts grenzt er medial auch an den M. coccygeus und die Afterdrüsen, den M. levator und sphincter ani.

III. Innere Hüftgegend (Regio iliaca) (cf. Fig. 46).

Die innere Hüftgegend umfasst diejenigen Muskeln mit Gefässen und Nerven etc., welche der Innenfläche der Darmbeinschaufel und Darm-

Digitized by Google

beinsäule anliegen. Brustwärts setzt sie sich in die Lendengegend fort, während sie gegen die innere Beckengegend durch die A. femoralis abgegrenzt ist. Abwärts geht sie in die mediale Schenkelfläche resp. in die Leistengegend über; als Grenze zwischen beiden nehmen wir das Ende der Bauchmuskeln an.

Die in Betracht kommenden Muskeln sind: der Beckenabschnitt des M. psoas magnus und parvus und M. quadratus lumborum, der M. iliacus internus, ein Teil des M. sartorius und ein kleiner Endabschnitt der Bauchmuskeln. Wir betrachten diese Gegend aus naheliegenden Gründen von innen, d. h. von der Bauch- und Beckenhöhle aus.

Die innerste Schicht dieser Gegend bildet das Peritoneum, auf dieses folgen nach aussen einige Gefässe und Nerven, dann folgt die Lendendarmbeinbinde und auf diese in 4. Schicht die inneren Hüftmuskeln mit einigen Gefässen und Nerven. In 5. Lage befinden sich ausser dem N. cruralis die entspr. Beckenknochen, an welche aussen die äusseren Hüftmuskeln (s. S. 154) anschliessen. Zwischen dem Bauchfell und der Fascie, also in 2. Lage befinden sich zunächst nahe der Medianlinie an der ventralen Seite der Wirbelsäule nebeneinander die Aorta (Fig. 46 a) und die Vena cava inferior und zwar die erstere etwas links von der letzteren. Die Aorta giebt ungefähr in der Höhe des 5.—6. Lendenwirbels die 17—19 mm starke A. femoralis (Fig. 46 b) ab, welche entlang der Darmbeinsäule (mithin am caudalen Rande der inneren Hüftgegend) nach dem Schenkelringe zu verläuft; an ihrem caudalen (hinteren) Rande liegt die entspr. Vene. An der Ursprungsstelle der Art. femoralis und an der Teilung der Aorta in die Aa. hypogastricae liegen die Glandulae iliacae internae. Weiterhin verläuft zwischen Bauchfell und Fascie ungefähr in der Region des 5.—6. Lendenwirbels in nahezu lateraler Richtung die aus der Aorta oder der A. femoralis entspringende, 6—7 mm dicke A. abdominalis (Fig. 46 f), die sich nahe dem lateralen Rande der Gegend in 2 Aeste spaltet; neben ihr (resp. vor und hinter ihr) liegt die entsprechende, nicht selten doppelte Vene und der nicht sehr starke, zwischen dem M. psoas magnus und parvus hervortretende N. cutaneus femoris externus (Fig. 46 $_3$) (er liegt bisweilen am oralen, bisweilen am caudalen Rande der Arterie, bisweilen ein wenig entfernt von ihr); alle 3 (Arterie, Vene und Nerv) treten am lateralen Rande der Gegend resp. zwischen M. iliacus internus und dem Ende der Bauchmuskeln nach aussen. Ausser den erwähnten Gefässen und Nerven finden wir zwischen Peritoneum und Fascie noch die beiden dünnen Nn. spermatici ext. und die inneren Zweige des N. ileo-hypogastricus und ileo-inguinalis. Die beiden Nn. spermatici (Fig. 46 $_{26}$), die nahe der Wirbelsäule oft einen Stamm bilden, liegen nahe der A. femoralis und

Digitized by Google

kreuzen, nachdem sie den M. psoas parvus durchbohrt haben, die mediale Fläche der A. abdominalis. Die dünnen, inneren Zweige des N. ileo-inguinalis (Fig. 46 2) und ileo-hypogastricus (Fig. 46 1), von denen der des ersteren aboral von dem des letzteren liegt, befinden sich weiter oral (brustwärts); sie kommen am lateralen Rande des M. psoas magnus zum Vorschein und verlaufen nach dem Schenkelbogen, woselbst sie aus der Bauchhöhle treten (die anderen Zweige beider Nerven liegen zwischen den Bauchmuskeln und gehören nicht zur inneren Hüftgegend). — Die Lenden-Darmbeinbinde überzieht die aussen an ihr gelegenen Teile (innere Hüftmuskeln) nur locker und verdickt sich bedeutend nach der Darmbeinsäule zu, woselbst der M. sartorius (Fig. 46 14) an ihr entspringt; den letzteren Muskel überzieht sie nicht (s. S. 148).

Von den inneren Hüftmuskeln liegt 1. der Beckenabschnitt des M. psoas parvus nahe der Medianlinie ventral an den Körpern der letzten Lendenwirbel und an der Darmbeinsäule (grösstenteils unter der Aorta resp. V. cava inferior und A. und V. femoralis). Er bildet bis zum 3. und 4. Lendenwirbel einen platten, ca. 5—7 cm breiten und 1½—2½ cm dicken Muskelbauch und geht dann allmählich (eher an seiner Ober- später an seiner Unterfläche, woselbst die Muskelzüge sich bisweilen sogar bis an das Ende der Sehne erhalten) in seine Sehne aus, welche anfangs ca. 5 bis 6 cm breit und mehrere Millimeter dick ist und sich bis zu ihrer Insertion (an dem Tubercul. psoad. der Darmbeinsäule) auf 2—3 cm Breite verschmälert. Die Sehne bedeckt längs der Darmbeinsäule den N. femoralis und neben derselben einen Teil des M. psoas magnus und am 4. bis 5. Lendenwirbel den Anfangsteil des N. cutan. fem. externus, welcher auf dem genannten Muskel liegt. Der M. psoas parvus wird in der Gegend des 4. Lendenwirbels von dem nicht selten doppelten N. spermaticus externus durchbohrt. 2. Lateral vom M. psoas parvus liegt unter der Fascie der starke M. ileo-psoas, der schenkelwärts zum Teil von einer glänzenden Eigenaponeurose überzogen ist; seine Fasern verlaufen nahezu in der Richtung der Darmbeinsäule. Oral stösst er (und zwar ungefähr in der Höhe des 4. Lendenwirbels) auf ungefähr 20 cm, nahe der Darmbeinsäule auf ca. 14 cm Breite an die Fascie; lateral und ventral grenzt an ihn das Ende der Bauchmuskeln (Fig. 46 13 und 13'). 3. Nahe der Darmbeinsäule endlich folgt in der distalen (unteren) Hälfte der Gegend der platte, rein fleischige, 7—8 cm breite, 1—1½ cm dicke, längsfaserige Beckenabschnitt des M. sartorius (Fig. 46 14), an dessen caudalem Rande die A. femoralis verläuft.

Unter dem M. sartorius liegt ein Teil des M. ileo-psoas; zwischen beiden verläuft der vorher von dem M. psoas parvus bedeckte N. femoralis fusswärts.

Digitized by Google

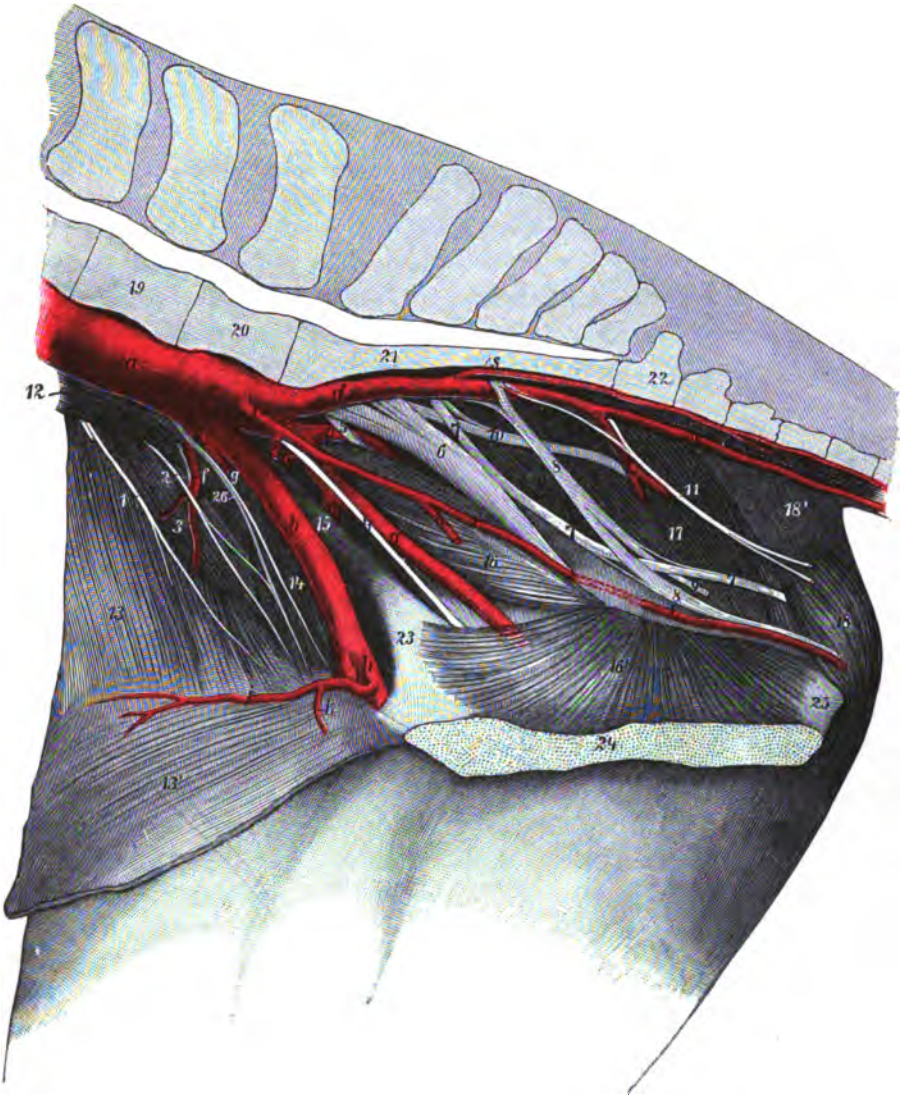

Fig. 46. Innere Hüft- und innere Beckengegend.

a Aorta, b A. femoralis, c A. hypogastrica, d A. sacralis lateralis, e gemeinsamer Stamm der A. glutaea sup. (p), ileo-lumbalis (o) und obturatoria (q), f A. abdominalis g A. spermatica externa, h A. profunda femoris, i A. epigastrica inf., k A. pudenda externa, l A. pudenda interna, m A. umbilicalis, n A. haemorrhoidalis media, o A. ileo-lumbalis, p A. glutaea sup., q A. obturatoria, r A. circumflexa femoris externa, s A. coccygea, t A. glutaea inf., u A. caudae lateralis.

1 innerer Zweig des N. ilio-hypogastricus, 2 innerer Zweig des N. ilio-inguinalis 3 N. cutaneus femoris externus, 4 N. obturatorius, 5 N. glutaeus sup., 6 N. ischiadicus, 7 N. cutaneus femoris post., 8 N. pudendus internus, 9 N. haemorrhoidalis medius

Digitized by Google

10 N. glutaeus inferior, 11 N. haemorrhoidalis posterior, 12 M. psoas magnus, 13 M. transversus abdom. und obliquus abdom. int., 13' M. rectus femoris, 14 M. sartorius, 15 Endsehne des M. psoas parvus, 16 Darmbeinportion und 16' Sitzbeinportion des M. obturator internus, 17 M. biceps femoris, 18 M. semimembranosus, 18' Ursprungssehne desselben, 19 5. und 20 6. Lendenwirbel, 21 Os sacrum, 22 1. Schweifwirbel, 23 freiliegender Teil des Darm- bez. Schambeins, 24 Beckenfuge, 25 Sitzbeinhöcker, 26 N. spermaticus externus.

In tiefster Lage endlich folgt unter dem starken und dicken, rein fleischigen M. ileo-psoas die Darmbeinschaufel, ein Teil der Darmbeinsäule und ein Teil des Kreuzbeines. Lateral von diesen Knochenteilen stösst der M. ileo-psoas (speziell der laterale Kopf des M. iliacus internus) an den M. glutaeus medius und tensor fasciae latae (s. äussere Hüftmuskeln S. 154.)

IV. Innere Beckengegend (cf. Fig. 46).

Unter innerer Beckengegend verstehen wir den caudal (rückwärts) von der inneren Hüftgegend gelegenen Teil der inneren Beckenwand.

Wir unterscheiden an der inneren Beckengegend 3 Abschnitte, 1. die dorsale Region (Rückengegend), 2. die Seitenwand, 3. die ventrale Region (Schamgegend). In allen 3 Abschnitten bildet die innere Beckenfascie, welche S. 148 näher beschrieben wurde und welche die Teile der Beckenwand teils locker überzieht und teils mit ihnen verschmilzt, die innerste Lage. Es folgen dann in zweiter Lage Gefässe und Nerven und event. auch Muskeln. Darauf folgt nach aussen in dritter Lage oral die Sehne des M. psoas parvus und die Darmbeinsäule und aboral davon das breite Beckenband (s. S. 147) und auf letzteres wieder in vierter Lage Gefässe und Nerven und die äussere Beckenfascie, die aber fast ganz mit dem breiten Beckenbande verschmolzen ist. Weiter nach aussen folgen dann die Teile der äusseren Beckengegend.

1. **Dorsale Region.** An der dorsalen Beckenwand liegen an der Aussenfläche der Fascie zunächst am vorletzten und letzten Lendenwirbel der Endstamm der Aorta (Fig. 46 a) und die V. cava inferior und die beiden Vv. iliacae und die Aa. hypogastricae (Fig. 46 c), welch' letztere ungefähr zwischen letztem Lendenwirbel und Kreuzbein sich in die A. sacralis lateralis (Fig. 46 d) und den kurzen Stamm (Fig. 46 e) der A. ileolumbalis (o), obturatoria (q) und glutaea superior (p) spalten. Schwanzwärts von der Teilungsstelle, am Kreuzbein, liegt jederseits 2—3 cm seitlich von der Medianlinie die am Ursprunge 11—13 mm starke A. (und V.) sacralis lateralis (Fig. 46 d), die auf einer Seite, ungefähr in halber Länge des Kreuzbeines, die sich ein wenig medianwärts wendende, unpaare, 4—5 mm

Digitized by Google

starke A. coccygea (Fig. 46 s) abgiebt. Der Hauptstamm einer jeden A. sacralis lateralis wendet sich ein wenig lateralwärts und tritt mit einem caudalwärts (nach hinten) verlaufenden, schwächeren (5—6 mm starken) Zweige (A. caudae lateralis inferior) (Fig. 46 u) unter den breiten M. depressor caudae (langen Niederzieher des Schweifes), der seitlich von der A. coccygea an der Beckenfascie liegt; mit seinem stärkeren, 8—9 mm dicken Endstamme aber tritt er als A. glutaea inferior (Fig. 46 t) an die Aussenseite des Lig. tuberoso- et spinoso-sacrum und gelangt damit an die Seitenwand der inneren Beckengegend. An der A. sacralis lateralis (und zwar teils an deren medialem, teils an deren lateralem Rande) liegt der Plexus sacralis und der Anfang der grossen Nerven desselben (N. obturatorius, N. glutaeus superior, N. ischiadicus, N. cutaneus femoris posterior, N. pudendus internus, N. glutaeus inferior und N. haemorrhoidalis posterior; cf. Fig. 46 4, 5, 6, 7, 8. 10, 11). Zwischen den beiden Aa. sacrales laterales und coccygeae liegt die ventrale Fläche des Kreuzbeines frei; an dieser Stelle verschmilzt die Beckenfascie mit dem Periost (bisweilen verläuft an derselben median noch eine ganz dünne, unpaare A. sacralis media.

2. An der **Seitenwand** der inneren Beckengegend unterscheiden wir ein orales, ein mittleres und ein caudales (hinteres) Drittel. Im oralen Drittel liegen die Teile an der Aussenfläche der Beckenfascie, wie folgt:

An der Darmbeinsäule verlaufen, nahezu gleich gerichtet mit ihr, die starke V. femoralis (am caudalen Rande der A. femoralis [Fig. 46 b]; s. innere Hüftgegend) und am caudalen (hinteren) Rande der V. femoralis erst der mittelstarke N. obturatorius (Fig. 46 4) (der zum Teil noch die mediale Fläche der Vene bedeckt) und caudal an diesem die an ihrem Ursprunge 12—14 mm dicke A. obturatoria (Fig. 46 q). Nerv und Arterie liegen ungefähr in der Richtung der Darmbeinsäule, verlaufen aber gleichzeitig etwas schwanzwärts; nahe dem Foramen ovale treten beide, indem sie ein wenig divergieren an die Aussenfläche des M. obturator internus; hier liegt am oralen Rande der Arterie die V. obturatoria, welche ca. 8—10 cm dorsal vom Foramen ovale in die V. femoralis einmündet; an dieser Stelle giebt die A. obturatoria die 8—10 mm starke A. circumflexa femoris externa (Fig. 46 r) ab. Caudal (nach hinten) von der A. obturatoria befindet sich, von der Beckenfascie locker überzogen, der platte, nur wenige Millimeter dicke, auf der Beckenhöhlenfläche zum Teil mit einer Sehnenhaut versehene Darmbeinabschnitt des M. obturator internus (M. piriformis, Gurlt) (Fig. 46 16). Caudal von diesem liegen die Beckenfascie und das breite Beckenband an einander und sind zum Teil mit einander verschmolzen; dieser Abschnitt nimmt ungefähr das mittlere Drittel der seitlichen Beckenwand ein. Zwischen

Digitized by Google

der Fascie und dem breiten Beckenbande verläuft in der Richtung vom letzten Lendenwirbel nach dem Arcus ossium pubis (hinteren Sitzbeinausschnitt) die 5—6 mm dicke A. (und V.) pudenda interna (Fig. 46 l), welche wenige Centimeter nach ihrem Ursprunge die A. umbilicalis (Fig. 46 m) und ungefähr zwischen 1. und 2. Drittel ihres Verlaufes die schwache, 3—4 mm dicke A. haemorrhoidalis media (Fig. 46 n) und nahe dem Arcus ossium pubis die A. perinei abgiebt. Sie durchbohrt ungefähr zwischen 2. und 3. Drittel ihres Verlaufes (am Ursprunge des M. levator ani) das Lig. tuberoso- et spinoso-sacrum, verläuft an dessen äusserer Fläche 3—4 cm weit, um dieses dann wieder zu durchbohren und wieder an seine Innenfläche zu treten.

Im caudalen Drittel der Seitenwand der inneren Beckengegend befinden sich, von der Beckenfascie überzogen, 2 dünne, platte Muskeln, der M. levator ani und der lateral und dorsal von ihm gelegene M. coccygeus, deren Fasern nach dem After bez. nach dem Schweifansatze hin verlaufen. — Nahe dem Beckenausgange (dem Arcus ossium pubis und dem Sitzbeinhöcker) befindet sich die Ursprungsaponeurose des M. semimembranosus (Fig. 46 $_{18}$'), mit welcher die innere Beckenfascie verschmilzt.

In tieferer (dritter) Schicht folgen a. am oralen Drittel der Seitenwand der inneren Beckengegend (also auf die vorige Seite in 2. Schicht bereits erwähnte A. femoralis, die A. und V. obturatoria, den N. obturatorius und den Darmbeinabschnitt des M. obturator internus) die platte, schräg fusswärts und caudal gerichtete Sehne des M. psoas parvus (Fig. 46 $_{15}$) und das Darmbein (Fig. 46 $_{23}$). Am caudalen Rande des letzteren Muskels treten nahe der Wirbelsäule ausserdem die am Ursprunge 11—13 mm starke A. (und V.) glutaea sup. (Fig. 46 p) und der N. glutaeus superior (Fig. 46 $_5$) lateralwärts.

b. Im mittleren Drittel liegt lateral an dem Lig. tuberoso- et spinoso-sacrum, zwischen diesem und der äusseren Beckenfascie, welche aboral vom Nerven mit dem gen. Bande verschmilzt, der 2—3 cm breite N. ischiadicus (Fig. 46 $_6$), der nach dem lateralen Sitzbeinausschnitt hinstrebt. Aboral von ihm befindet sich der in der Richtung nach dem Sitzbeinhöcker verlaufende, $^3/_4$—1 cm breite N. cutaneus femoris posterior (Fig. 46 $_7$). Derselbe liegt an seinem Ursprunge am caudalen Rande des N. ischiadicus, entfernt sich dann aber allmählich von ihm auf ungefähr 3 cm. Er wird ausserdem von dem $^3/_4$—1 cm breiten N. pudendus internus (Fig. 46 $_8$) gekreuzt, der mit seinem Anfangsteile caudal (nach hinten) und dann oral von ihm liegt. Beide tauschen Bündel aus. Der N. pudendus internus liegt anfangs zwischen der dünnen äusseren Beckenfascie und dem breiten Beckenbande, um später, kurz vor seinem Zu-

Digitized by Google

sammentreffen mit der A. pudenda interna (Fig. 46 l), das letztere zu durchbohren.

An der äusseren Seite des breiten Beckenbandes (und der äusseren Beckenfascie) läuft ausserdem in nahezu horizontaler Richtung und nahe der dorsalen Region der inneren Beckengegend der ca. 1 cm breite N. glutaeus inferior, (Fig. 46 10), der an der Grenze zwischen mittlerem und caudalem Drittel der seitlichen Beckenwand mit der A. glutaea inferior (Fig. 46 t) (die im übrigen zur dorsalen Region gehört: s. S. 163) in die äusseren Becken- und Hinterbackenmuskeln eindringt. Er kreuzt die laterale Fläche des N. cutaneus femoris posterior und des N. pudendus internus.

c. Im caudalen Drittel folgen in tieferer Lage der schräg fusswärts und caudal verlaufende, ca. ½ cm breite N. haemorrhoidalis posterior (Fig. 46 11), welcher anfangs zwischen der äusseren Beckenfascie und dem hier sehr dünnen breiten Beckenbande liegt und dann an die Innenfläche des letzteren tritt. Dieses verschmilzt hier mit der Ursprungsaponeurose des M. semimembranosus (Fig. 46 18'), welche ungefähr in halber Beckenhöhe in den ziemlich breiten Muskel (Fig. 46 18) übergeht. Im übrigen liegen im mittleren und caudalen Drittel unter dem Lig. tuberoso- et spinoso-sacrum und der äusseren Beckenfascie die zur äusseren Becken- und Hinterbackengegend gehörigen Muskeln.

3. An der **ventralen** Beckenwand findet man unter der Beckenfascie fast in ganzer Ausdehnung den platten, nur wenige Millimeter dicken Sitzbeinabschnitt des M. obturator internus (Fig. 46 16'). Nur ein kleiner Teil vom Ramus horizontalis des Os pubis (Fig. 46 23) und ein kleiner Teil des Sitzbeines (Fig. 46 25) nahe dem Arcus ossium pubis (hinterem Sitzbeinausschnitte) bleiben frei; hier verschmilzt die Beckenfascie mit dem Perioste.

Der M. obturator int. entspringt als platter Muskel an der medialen Fläche der Darmbeinsäule (Darmbeinportion; M. piriformis nach Franck, Gurlt, Günther; (Fig. 46 16) und am oralen und medialen Rande des Foramen ovale, an der Beckensymphyse und an einem Teile der dorsalen Fläche des Sitzbeines (Sitzbeinportion Fig. 46 16'), bedeckt die gen. Knochenfläche und das Foramen ovale und geht in eine platte Sehne aus; die über den äusseren Sitzbeinausschnitt hinwegtritt und in der Fossa trochanterica des Oberschenkelbeines endet.

Der M. obturator internus (Fig. 46 16') liegt teils dem Knochen direkt auf, teils überdeckt er das Foramen ovale und bedeckt dabei Teile des N. obturatorius (4) und der A. obturatoria (q). Der erstere tritt am oralen, die letztere am aboralen Rande des genannten Loches nach aussen. — Durch das Foramen ovale hindurch grenzt der M. obturator internus an den M. obturator externus. Eine Membrana obturatoria zwischen beiden ist nicht vorhanden.

Digitized by Google

V. Topographie der gesamten Beckengegend.

Im Anschlusse an die vorstehende Schilderung der einzelnen Abschnitte der Beckengegend soll in Nachstehendem eine Beschreibung der Lageverhältnisse (der Schichtung) der ganzen Beckenwand auf Grund von Gefrierschnitten gegeben werden, welche senkrecht zur Körperaxe durch das Becken angelegt worden sind. Bei der Beschreibung schildern wir die Teile von der Haut ab nach der Tiefe.

1. Unmittelbar oral von (vor) dem lateralen Darmbeinwinkel ist die Schichtung folgende: An die äussere Haut schliesst sich zunächst die Fascie (Fascia dorso-lumbalis) an; unter dieser befindet sich der M. glutaeus medius, auf welchen der Longissimus dorsi folgt; dieser liegt auf den Querfortsätzen der Lendenwirbel und auf den zum Teil von diesen bedeckten Lendenmuskeln. An letztere schliesst sich das Bauchfell an.

2. Im Bereiche der Darmbein**schaufel** befindet sich (cf. Fig. 47) unter der Haut die starke Fascie (Fascia glutaealis), mit welcher der sehnige Teil des M. glutaeus maximus verschmolzen ist. Unter der Fascie liegt, abgesehen vom lateralen Darmbeinwinkel, fast in ganzer Breitenausdehnung der sehr dicke, sehnig durchsetzte M. glutaeus medius und lateral an diesem (und am lateralen Darmbeinwinkel), ebenfalls Haut und Fascie berührend, der ungefähr 3—5 cm dicke, fusswärts gerichtete M. tensor fasciae latae, mit dem der laterale Kopf des M. glutaeus maximus verschmolzen ist. Die nächste Schicht wird von der Darmbeinschaufel gebildet, nur lateral von ihr folgt (cf. Fig. 47) direkt die nächstfolgende Muskelschicht (M. iliacus internus und das von einer starken Eigenaponeurose überzogene Ende der Bauchmuskeln, die beide lateral von dem oben erwähnten M. tensor fasciae latae bedeckt werden). Unter der Darmbeinschaufel liegt medial das Kreuzbein (und zum Teil der Querfortsatz des letzten Lendenwirbels) und zwischen ihm und dem medialen Darmbeinwinkel die Anfänge der Schweifstrecker. Lateral davon befindet sich an der Unterfläche der Darmbeinschaufel und zu einem geringen Teile auch an der Unterfläche des Kreuzbeines der M. ileopsoas, welcher die an der Darmbeinschaufel nahe dem Kreuzbeinrande verlaufende, 6—7 mm starke A. (und V.) ileo-lumbalis (Fig. 47 d und e) deckt und lateralwärts das Darmbein mit einem 6—9 cm breiten Teile überragt und mit diesem Teile dorsal an den M. glutaeus medius, lateral an den M. tensor fasciae latae, resp. M. glutaeus maximus und brustwärts an das Ende der Bauchmuskeln stösst (s. oben). Zwischen diesem Teile des Muskels und dem M. glutaeus medius schlägt sich um den lateralen Darmbeinrand die hier 4—5 mm dicke A. ileo-lumbalis um. An der

Digitized by Google

ventralen Fläche des Kreuzbeines und medial vom M. psoas magnus liegt der Endstamm der Aorta und Vena cava inferior mit dem Ursprungsteile der A. femoralis, die A. hypogastrica und die V. iliaca (cf. Fig. 47). Die A. hypogastrica giebt die A. pudenda interna (Fig. 47 c) ab und teilt sich noch in dieser Gegend in ihre Endäste: A. sacralis lateralis, A. glutaea

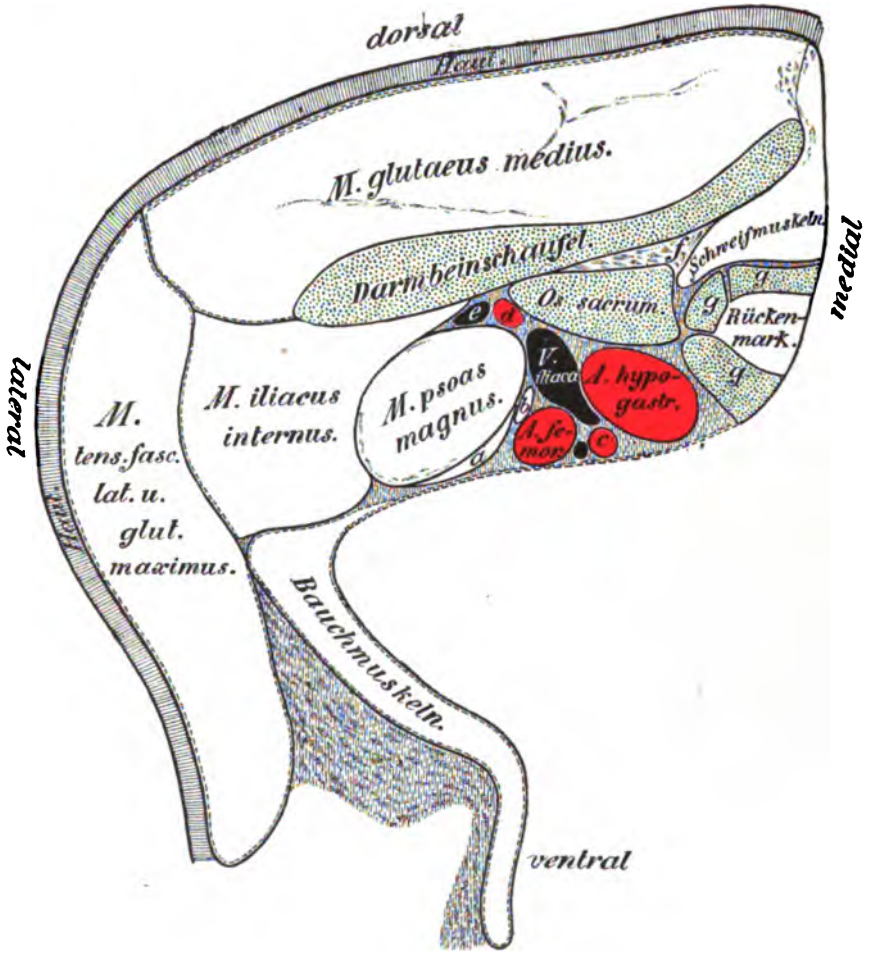

Fig. 47. Transversalschnitt durch das Becken (der Schnitt ist ganz nahe dem lateralen Darmbeinwinkel geführt).
a Sehne des M. psoas parvus, b N. cruralis, c A. pudenda interna, d A. und e V. ileo-lumbalis, f Lig. laterale anticum, g g g Knochenteile, die zum Os sacrum gehören.

superior, A. obturatoria, A. ileo-lumbalis (s. S. 151). Am ventro-medialen Rande des M. psoas magnus liegen die A. femoralis, der N. cruralis (Fig. 47 b) und die Sehne des M. psoas parvus (Fig. 47 a) (s. S. 159 und 160).

Digitized by Google

Als tiefste Schicht folgt die Fascia iliaca mit dem Bauchfelle und lateral das Ende der Bauchmuskeln.

3. Im Bereich der Darmbeinsäule (cf. Fig. 48) folgen: a. Haut und starke Fascie mit einem kleinen schmalen Anfangsabschnitte des

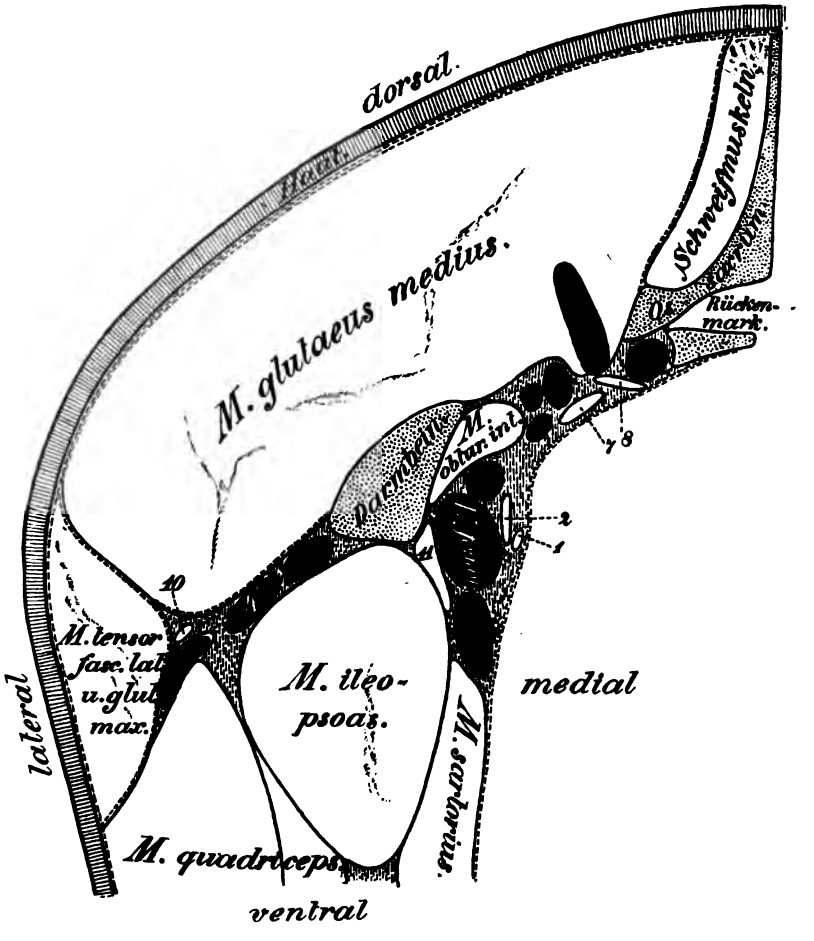

Fig. 48. Transversalschnitt durch das Becken (der Schnitt ist in der Mitte zwischen dem lateralen Darmbeinwinkel und dem oberen Umdreher des Oberschenkelbeines geführt).

1 A. umbilicalis, 2 N. obturatorius, 3 A. obturatoria, 4 starke Zweige der A. circumflexa femoris externa, 4' die entspr. Vene, 5, 5 Zweige der A. glutaea sup., 6 A. sacralis lateralis, 7 N. ischiadicus, 8 N. glutaeus sup., 9 A. pudenda interna, 10 Zweig des N. glutaeus sup., 11 Sehne des M. psoas parvus.

medialen Kopfes vom M. glutaeus maximus, b. an der Wirbelsäule ein kleiner Teil vom Anfange des M. biceps femoris und im übrigen in fast ganzer Ausdehnung der starke, sehnig durchsetzte M. glutaeus medius

Digitized by Google

und an dessen lateralem Rande der 3—5 cm dicke, auf dem Transversalschnitt fast dreieckig erscheinende M. tensor fasciae latae inkl. lateralem Kopfe des M. glutaeus maximus; am medialen Rande des M. glutaeus medius schiebt sich, von letzterem und dem Anfangsteile des M. biceps oberflächlich noch bedeckt, zwischen den M. glutaeus medius und die in der Medianebene gelegenen Dornfortsätze des Kreuzbeines noch der Anfang der Schweifstrecker ein. c. Die Darmbeinsäule und seitlich von derselben ein stärkeres Bindegewebslager mit Gefässen und Nerven, und zwar liegen in dem Bindegewebslager lateral von der Darmbeinsäule an der Unterfläche des M. tensor fasciae latae und des M. glutaeus medius, resp. zwischen diesem und dem M. iliacus internus, die starken Endzweige der A. circumflexa femoris externa (Fig. 48 4) mit den entspr. Venen und einem Aste des N. glutaeus superior (Fig. 48 10), während medial von der Darmbeinsäule in dem erwähnten Bindegewebslager am M. glutaeus medius die A. (und V.) glutaea superior (Fig. 48 5, 5), der N. ischiadicus und glutaeus superior (Fig. 48 7 und 8) und die A. (und V.) pudenda interna (Fig. 48 9) liegen (s. auch S. 162—164). Medial von diesem Bindegewebslager befindet sich, noch zur 3. Schicht gehörig und median gelegen, der Körper des Kreuzbeines.

Der Darmbeinsäule direkt liegt medial der Anfangsteil des M. obturator internus, an dem die A. (und V.) obturatoria (Fig. 48 3) und der N. obturatorius (Fig. 48 2) verlaufen, und das Ende der Sehne des M. psoas parvus (Fig. 48 11) an. d. Als tiefste Schicht folgt medial vom Darmbein das Lig. tuberoso- et spinoso-sacrum mit den Beckenfascien und ventral und lateral von der Darmbeinsäule der M. ileo-psoas, an dessen medialer Seite die A. und V. femoralis und der M. sartorius liegen (cf. Fig. 48); lateral vom M. ileo-psoas befindet sich zwischen diesem und dem M. tensor fasciae latae der Anfangsteil des M. quadriceps (bez. des M. rectus femoris).

4. Im Bereiche des Coxalgelenkes, das 7—8 cm Breitenausdehnung zeigt, folgen (cf. Fig. 49) a. Haut und starke Fascie, b. fast in ganzer Breitenausdehnung der 1—2½ cm starke M. glutaeus maximus und nur nahe der Wirbelsäule der Anfangsteil des starken M. biceps femoris, der im übrigen am caudalen (hinteren) Rande des M. glutaeus maximus liegt, und ev. noch ein kleiner Teil des M. semitendinosus. Zwischen den M. biceps femoris und die in der Medianebene gelegenen Dornfortsätze des Kreuzbeines schiebt sich, vom M. biceps in dünner Schicht bedeckt, noch der Anfang der Schweifstrecker ein. c. In 3. Schicht folgt unter dem M. glutaeus maximus und biceps femoris (abgesehen vom median gelegenen Körper des Kreuzbeines) der starke, sehnig durchsetzte M. glutaeus medius, der sich mit einer dünneren Sehnenplatte noch auf

Digitized by Google

die laterale Fläche des Trochanter medius (mittleren Umdrehers) fortsetzt und daselbst einen Schleimbeutel (Fig. 49 n) unter sich hat (das Genauere siehe Hüftgelenksgegend). d. Unter dem M. glutaeus medius folgt und zwar an dem der Wirbelsäule näheren Teile des M. glutaeus medius das Lig. tuberoso- et spinoso-sacrum mit den Beckenfascien und

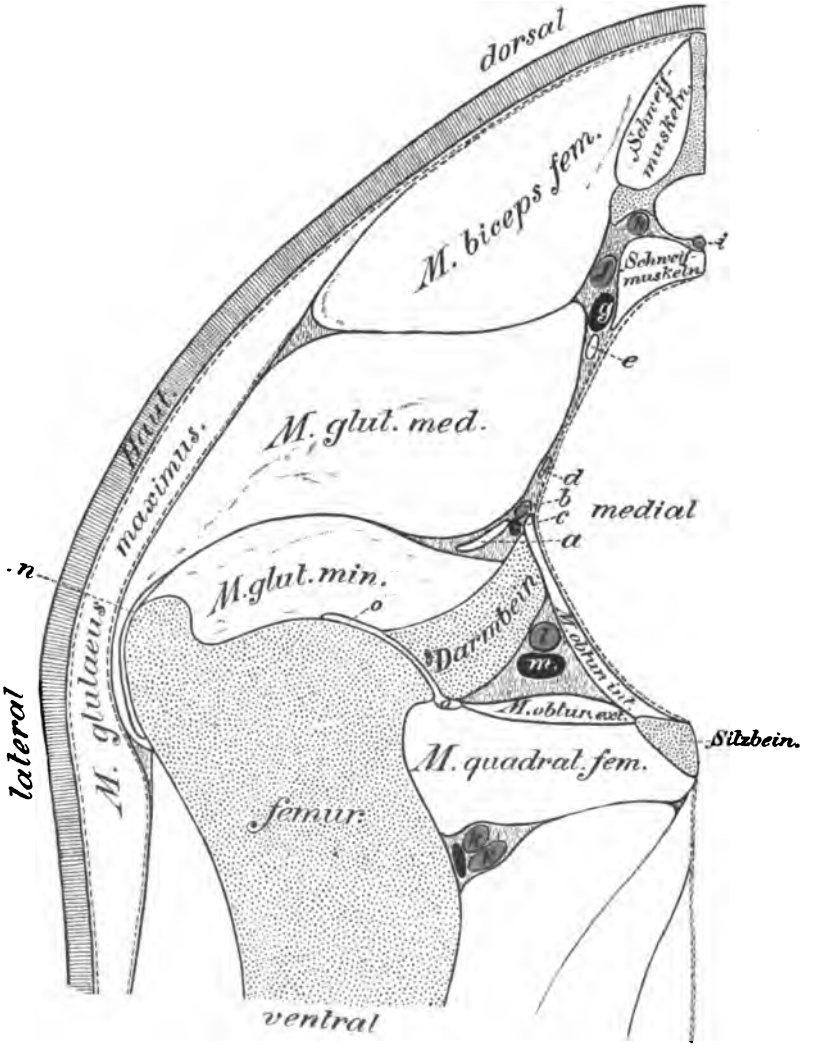

Fig. 49. Transversalschnitt durch das Becken (der Schnitt ist durch das Hüftgelenk und zwar zwischen oberem und mittlerem Umdreher geführt).
a N. ischiadicus, b A. und c V. pudenda interna, d N. pudendus internus. e N. glutaeus inf., f A. und g V. glutaea inferior, h A. caudae lateralis inf., i A. coccygea, k k starke Aeste der A. profunda femoris, l A. und m V. obturatoria, n Bursa unter der Sehne des M. glutaeus medius, o geöffnete Gelenkkapsel des Coxalgelenkes.

Digitized by Google

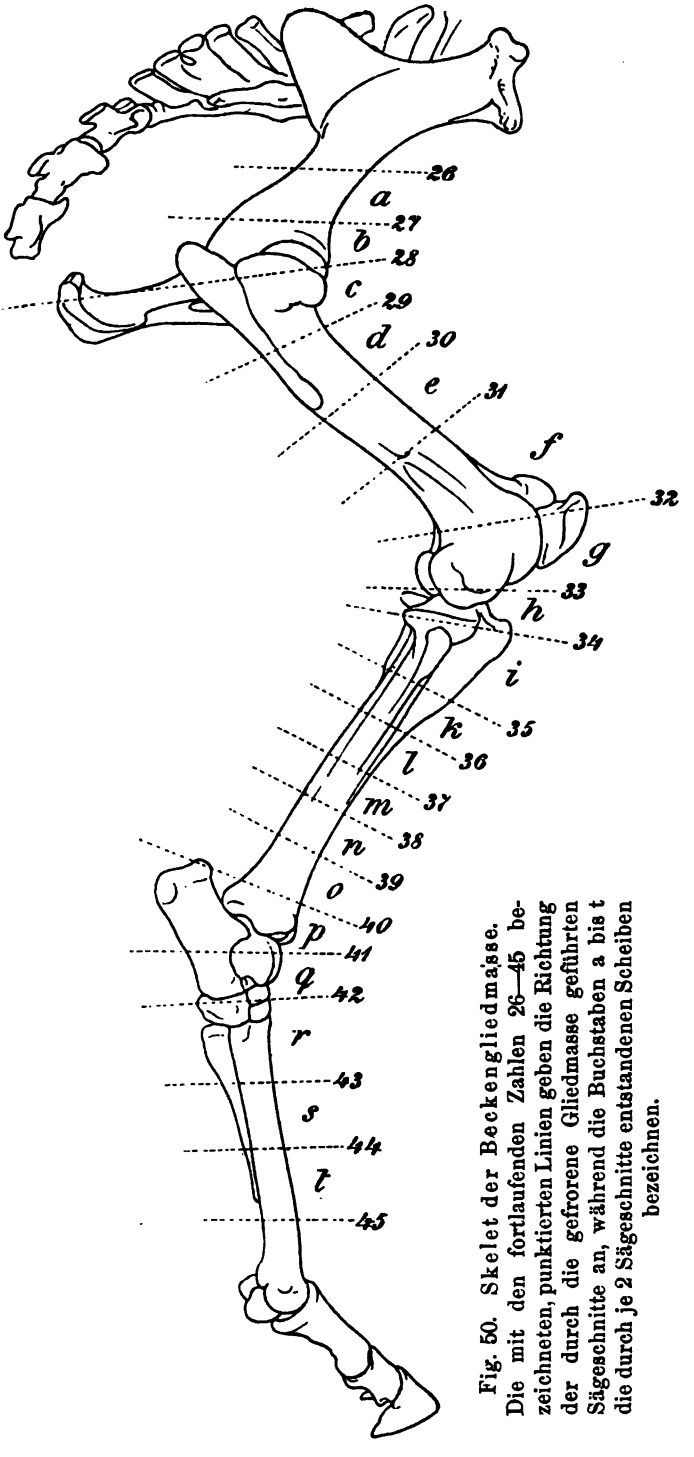

Fig. 50. Skelet der Beckengliedmasse. Die mit den fortlaufenden Zahlen 26—45 bezeichneten, punktierten Linien geben die Richtung der durch die gefrorene Gliedmasse geführten Sägeschnitte an, während die Buchstaben a bis t die durch je 2 Sägeschnitte entstandenen Scheiben bezeichnen.

Digitized by Google

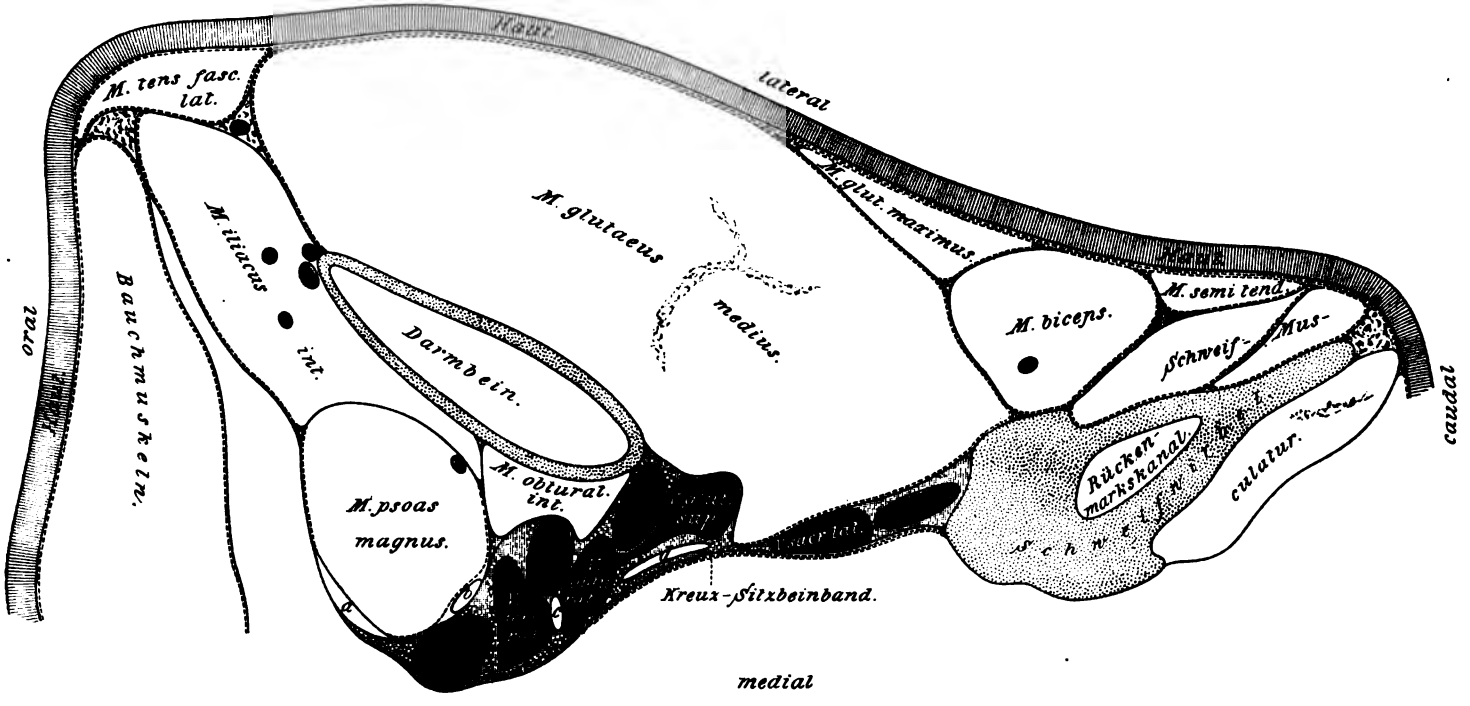

Fig. 51. Gefrier-Schnitt durch das Becken. Der Schnitt ist in horizontaler Richtung mitten durch das Becken geführt. Die Schnittrichtung giebt die in Fig. 50 mit 26 bezeichnete Linie an; die Abbildung zeigt die proximale (obere) Fläche der in Fig. 50 mit a bezeichneten Scheibe.

(Die A. obturatoria giebt in der Scheibe die A. circumflexa femoris externa ab.)

In dieser Gegend konstatiert man folgende Lageverhältnisse. Lateral liegen direkt an der Haut oral auf eine kleine Strecke der M. tensor fasciae latae, dann caudal von ihm in grosser Ausdehnung der M. glut. medius und dann der M. glut. max., der ihn und

Digitized by Google

den folgenden Muskel zum Teil bedeckt; dann folgt der M. biceps fem. und der M. semitendinosus, welch' letzterer an die Schweifmuskeln anstösst.

In zweiter Schicht folgen oral (medial vom M. tensor fasc. latae) die Bauchmuskeln, sodann medial vom M. tensor und glut. medius der M. ileo-psoas und medial vom M. glut. med. und zum Teil zwischen diesem und dem M. ileo-psoas die Darmbeinsäule und medial an letzterer der M. obturat. internus.

Die Gefässe und Nerven verlaufen medial von diesen Muskelmassen und zwar meist am breiten Beckenbande. Am M. ileo-psoas liegen ausser der Sehne des M. psoas parvus (a) der N. cruralis (b) und die A. femoralis, neben welcher sich caudal und nahe dem M. obtur. int. die V. femor. befindet.

Medial von dem M. obturat. liegen die A. nud V. obturat. und zwischen ihnen der N. obturat. (c) und medial an der Vene die A. pudenda interna (e), caudal am M. obtur. int. die A. und caudal an dieser die V. glutaea sup.; medial von den beiden letztgenannten Gefässen verläuft am breiten Beckenbande der N. ischiadicus (d) und N. glut. inf. Caudal von diesen Teilen folgen medial am M. glut. med. zwischen ihm und dem breiten Beckenbande und nahe der Wirbelsäule die A. und V. sacralis lateralis.

grösseren Gefässen und Nerven (A. und V. glutaea inferior, N. glutaeus inferior, A. und V. pudenda interna und der entsprechende Nerv; cf. Fig. 49 b, c, d, e, f, g; das Genauere s. S. 162—164); an dem der Wirbelsäule entfernteren Teile des M. glutaeus medius folgt der sehnig durchsetzte M. glutaeus minimus, welcher der Gelenkkapsel des Coxalgelenkes aufliegt und sich zwischen den Darmbeinkamm (Spina ossis ischii) und die Umdreher einschiebt. An ihm verlaufen kleinere Zweige der A. glutaea sup. und des N. glut. sup. Auf den M. glutaeus minimus folgt das Gelenk (Fig. 49 o) resp. die entsprechenden Knochenteile: Os coxae und proximales Ende des Oberschenkelbeines. An der inneren Seite des Darmbeines liegt noch der M. obturator internus mit der A. und V. obturatoria (Fig. 49 l und m) und dem N. obturatorius.

5. Im caudalen (hinteren) Drittel der Beckengegend (Sitzbeingegend, Regio ischiadica) (resp. caudal vom Bereiche des Coxalgelenkes) folgen a. Haut und Fascie, welch' letztere mehr oder weniger mit dem Muskelperimysium verschmilzt und sich zwischen die einzelnen Muskeln einsenkt. b. In der Medianebene die Schweifwurzel und im übrigen der im allgemeinen längsfaserige Beckenteil des M. biceps femoris und des M. semitendinosus, die beide auf 10—14 cm Breite die Fascie und die Haut berühren. Der erstere (Fig. 42 5) liegt oral und stösst an den M. glutaeus maximus, der letztere (Fig. 42 6) liegt caudal und bildet die caudale (hintere) Schenkelcontour. Beide Muskeln sind nahezu parallel der letzteren gerichtet. Unter ihnen befindet sich, abgesehen von einem Teile der Schweifmuskeln, des Afters und seiner Muskeln, ein kleiner, caudaler Abschnitt der Mm. glutaei (M. piriformis), ein grosser Teil des Lig. tuberoso- et spinoso-sacrum und nahe dem caudalen Rande die Anfangssehne des M. semimembranosus (Fig. 46 18') und noch ein

Digitized by Google

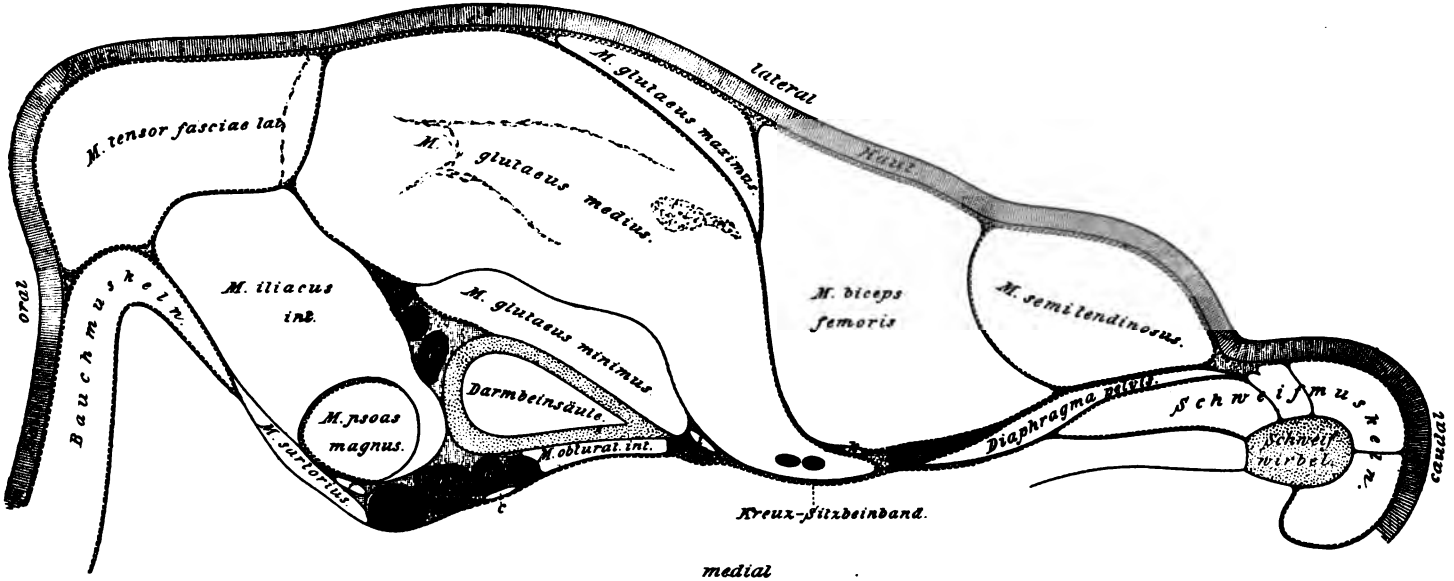

Fig. 52. Gefrier-Schnitt durch das Becken. Der Schnitt ist in horizontaler Richtung nahe dem Acetabulum durch das Becken geführt. Die Schnittrichtung giebt die in Fig. 50 mit 27 bezeichnete, punktierte Linie an. Die Abbildung zeigt die proximale (obere) Fläche der in Fig. 50 mit b bezeichneten Scheibe

In dieser Region liegen dieselben Muskeln an der Haut wie weiter rückenwärts (s. vorige Figur), nur berührt der M. tensor fasciae latae, mit welchem der orale Kopf des M. glut. max. verschmolzen ist, die Haut in grösserer Ausdehnung als weiter dorsal; dasselbe gilt vom M. biceps fem. und semitendinosus, während der aborale Kopf des M. glut. maximus dieselbe Ausdehnung zeigt, wie weiter dorsal. Der M. glut medius stösst in dieser Gegend in erheblich geringerer Ausdehnung an die Haut als weiter rückenwärts, er erscheint bedeutend kleiner.

In zweiter Schicht, also medial von den gen. Teilen, folgen am M. tensor fasc. latae die Bauchmuskeln und der M. ileo-psoas, welch' letzterer auch medial an den M. glut. medius anschliesst; an der Unterfläche des letzteren liegt ausserdem der M. glutaeus minimus und in einem Bindegewebslager zwischen diesem, der medial ihm anliegenden Darmbeinsäule und dem oral von diesen Teilen befindlichen M. ileo-psoas 2 Vv. circumflexae fem. ext. (e, e'), welche die gleichnamige Arterie (d) einschliessen. Am caudalen Rande

Digitized by Google

des M. glut. minim. liegen medial an dem M. glut. med. die A. und V. pudenda int. (g, g'), der N. ischiad. (l) und das breite Beckenband.
Medial vom M. glut. minim. liegt die Darmbeinsäule und medial von dieser die A. und V. obturatoria (a und b), der N. obturat. (c) und der M. obturat. int. und ausserdem zum Teil die V. femoralis, an die oral die A. femoral. anschliesst und mit dieser zum grössten Teile medial am M. ileo-psoas liegt, dessen übrige mediale Seite vom M. sartorius und dem N. cruralis bedeckt wird. An der medialen Fläche des M. biceps fem., zwischen ihm und dem breiten Beckenbande, liegen die A. und V. glut. inf. (h, h') und der N. glut. inf. (k) und das Diaphragma pelvis (M. levator ani und coccygeus), welches sich auch zwischen die mediale Fläche des M. semitendinosus und die Schweifmuskeln einschiebt.

kleiner fleischiger Teil desselben (Fig. 46 18), der caudal (nach hinten) die Fascie und die Haut berührt. Zwischen den drei Muskeln (biceps femoris, semitendinosus, semimembranosus) liegt, von ihnen eingeschlossen, der Sitzbeinhöcker und speciell unter dem M. biceps noch der laterale Sitzbeinausschnitt, resp. zwischen beiden die kleinen als Ischiadicusträger bezeichneten Muskeln (M. obturator internus und externus, gemelli und quadratus femoris; cf. Fig. 43 4, 5, 6, 7; das Genauere s. unten). An der Aussenfläche des breiten Beckenbandes liegen ausserdem verschiedene Gefässe und Nerven (A. glutaea inferior und sacralis lateralis, N. glutaeus inferior, N. cutaneus femoris posterior, N. ischiadicus, A. pudenda interna, N. pudendus internus; das Genauere darüber s. S. 162—164). In tiefster Lage folgen noch der M. levator ani und M. coccygeus und die Beckenfascie (s. innere Beckengegend S. 162).

Während wir hier auf Grund von Verticalschnitten eine Beschreibung der Beckenwand gegeben haben, stellen die Fig. 51 und 52 Abbildungen von Schnittflächen dar, welche bei Horizontalschnitten durch die Beckengegend gewonnen wurden. Die diesen Abbildungen beigegebenen Legenden demonstrieren die Lageverhältnisse.

B. Die Gegend des Hüftgelenks.

Zur Hüftgelenksgegend rechnen wir diejenige Gegend der Gliedmasse, welche dorsal (nach oben) durch eine Horizontale begrenzt wird, welche man 1—2 cm über dem freien Ende des oberen Umdrehers zieht. Die distale (untere) Grenze giebt eine zu dieser parallel und von ihr ca. 12—14 cm entfernt gezogene Horizontale an. Letztere liegt dem knöchernen Beckenboden parallel und ein wenig fusswärts von diesem.

Das **Hüftgelenk** (Pfannengelenk, Coxalgelenk) ist die einen Winkel von 90—100° bildende, gelenkige Verbindung des Beckens mit dem Oberschenkelbein und gehört zu den freien Gelenken. Seine Bewegungen werden aber durch die Tiefe der Gelenkpfanne, durch das runde

Digitized by Google

Band und dessen von dem geraden Bauchmuskel abstammendem Verstärkungsaste und durch die das Gelenk umlagernden Muskeln und Sehnen derart beschränkt, dass Beugungen und Streckungen die Hauptbewegungen dieses Gelenkes sind, während die übrigen Bewegungen, Ab- und Adduktionen und Drehungen, nur in geringem Masse stattfinden können. Ganz besonders sind die Abduktionen (die Bewegungen nach aussen) gehemmt und zwar wesentlich durch das runde Band und ganz besonders durch dessen mit dem Schambein fest verbundenen Verstärkungsast (Lig. accessorium), welcher als mediales Seitenband wirkt und dadurch Auswärtsbewegungen hindert.

Die knöchernen Gelenkteile sind die Pfanne des Beckens und der Oberschenkelkopf. Als **Bänder** kommen in Betracht: 1. Das Kapselband. Es befestigt sich am Halse des Gelenkkopfs und ganz nahe dem Rande der Pfanne und bildet einen geräumigen Sack, dessen Wand oral und lateral verdickt und medial und aboral sehr dünn und hier von Fett umlagert ist. 2. Das Labrum glenoidale (Limbus cartilagineus). Dasselbe besteht aus einem fibrösknorpeligen Saume, der den Pfannenrand erhöht und damit die Pfanne vertieft. Es überbrückt die Incisura acetabuli als Ligam. transversum (Ergänzungsband). Trotz dieser Ergänzung des Pfannenrandes umschliesst die Pfanne den Oberschenkelkopf doch noch nicht vollständig. 3. Das Lig. teres (rundes Band) ist kurz und dick und entspringt am oralen Ende des Pfannenausschnittes und endet in der Bandgrube des Oberschenkelkopfes (Fovea capitis). Bei Beugungen tritt dieses Band mit den dasselbe begleitenden Gefässen in die Synovialgrube der Pfanne (Martin). 4. Das Verstärkungsband (Lig. accessorium) entsteht aus der Endsehne des M. rectus abdom. und wird verstärkt durch Fasern, die am Schambein entspringen. Es durchbohrt (cf. Fig. 54 h) den M. gracilis, tritt zwischen M. pectineus und adductor in die Tiefe und verbindet sich mit dem runden Bande und endet mit diesem in der Fovea capitis.

Aeussere Besichtigung. Das Pfannengelenk selbst markiert sich wenig oder gar nicht. Die Gegend des Gelenks tritt aber für das Auge infolge der in ihr vorhandenen Umdreher des Oberschenkelbeins als eine rundliche Erhebung hervor. Eine Senkrechte, welche vom Schweifansatze zum Becken gezogen wird, trifft die Gelenkgegend, welche etwas weiter ventral als der laterale Darmbeinwinkel liegt. Die Lage derselben ergiebt sich ausserdem aus der Lage des in Form eines proximal (nach oben) vorspringenden, mehr oder weniger abgerundeten Knochenteiles deutlich durch die Haut fühlbaren sog. oberen Umdrehers (Trochanter sup.), welcher das Gelenk seitlich überragt. Weniger deutlich ist der sog. mittlere Umdreher (Trochanter medius) durchzufühlen; er liegt direkt vor dem oberen Umdreher und mit seinem dorsalen (oberen) Rande 5 bis 7 cm (3—4 Finger breit) tiefer, als der dorsale Kamm des ersteren.

Muskeln. Ausser den Enden und Anfängen der meisten am Becken und Oberschenkel gelegenen Muskeln, deren Beschreibung sich an anderer Stelle findet,

Digitized by Google

gehören zur Hüftgelenksgegend folgende 3 Muskeln: **M. obturator externus** (Fig. 43 $_6$). Dieser platte und lockere Muskel entspringt an der äusseren, resp. ventralen Seite des Scham- und Sitzbeines in der Umgebung des Foramen obturatum, das er bedeckt. Er reicht von hier bis in die Fossa trochanterica des Os femoris. Caudal (nach hinten) stösst er an den M. quadratus femoris und die Mm. gemelli, oral (nach vorn) an das Pfannengelenk, an die V. pudenda externa, die Hauptzweige der A. femoris profunda und die Endsehne des M. rectus abdominis. Er ist vom M. pectineus und M. adductor magnus bedeckt und bedeckt am Foramen obturatum den M. obturator internus und zum Teil die Knochen und die A. und V. obturatoria. Er wird vom N. obturatorius und der A. und V. obturat. durchbohrt.

Mm. gemelli (Fig. 43 $_4$). Beim Pferde sind die beiden Mm. gemelli (sup. et inf.) in der Regel zu einem kleinen, schmalen Muskel verschmolzen, der vom lateralen Sitzbeinrande (äusseren Sitzbeinausschnitt) zur Fossa trochanterica des Oberschenkelbeines geht. Auf ihm liegt die Sehne des M. obturator internus (welche die ursprüngliche Grenze zwischen beiden Muskeln andeuten dürfte) und ein Teil des Lig. tuberoso- et spinoso-sacrum, des M. glutaeus medius (M. piriformis) und des M. biceps femoris. Oralwärts stösst der Muskel an den M. glutaeus minimus und caudal (nach hinten) an den M. quadratus femoris. Er liegt nahe dem Beckengelenke und dem Caput femoris und ist von ihnen nur durch ein Fettpolster getrennt. Auf dem Muskel liegt noch der N. ischiadicus, unter ihm der M. obturator externus.

M. quadratus femoris (Fig. 43 $_7$). Dieser kurze, dünne, rundliche, rote Muskel entspringt von der ventralen Sitzbeinfläche und endet an der aboralen (hinteren) Fläche des Oberschenkelbeines direkt unter (fusswärts von) der Fossa trochanterica. Er liegt in der Tiefe zwischen dem M. adductor magnus, dem M. obturator externus, den Mm. gemelli, dem M. semimembranosus, M. semitendinosus und M. biceps femoris. Er stösst lateralwärts an den N. ischiadicus und im übrigen an Zweige der A. obturatoria und der A. profunda femoris (A. circumflexa femoris interna).

Topographisches. Das Hüftgelenk liegt (cf. Fig. 53) an keiner Stelle direkt an der Haut, es ist vielmehr rings umlagert von Muskeln und Knochen. Lateral (an der Abductionsseite) von dem Gelenk liegen die Umdreher mit grossen Muskelmassen, namentlich den Mm. glutaei (Umdrehergegend). An der Beugeseite (oral) liegen, ausser der sehnigen Ausbreitung der Bauchmuskeln, der M. tensor fasciae latae, der Anfang des M. quadriceps fem., das Ende vom M. ilio-psoas und ein Teil des M. sartorius. An der medialen (Adductions-) Seite befinden sich der Anfang des M. pectineus (incl. adductor longus) mit der sehnigen Endausbreitung der Bauchmuskeln, das Ende des M. ilio-psoas, der Anfangsteil des M. adductor (brevis und magnus) und des M. gracilis. An der Streckseite caudal) liegen das Scham- und Sitzbein, ein Teil des M. glutaeus minimus und adductor magnus und der M. obturator internus und externus, die Mm. gemelli und der M. quadratus femoris mit den Hinterbackenmuskeln und Muskeln der Geschlechtsteile (M. ischio-cavernosus etc.). Da das Gelenk weiterhin in dorsaler Richtung von dem Becken und den Beckenmuskeln und schenkelwärts von dem Oberschenkelbein und den Schenkel-

Digitized by Google

muskeln verdeckt wird, so ist dasselbe sonach von allen Seiten schwer zu erreichen. Am nächsten der Haut liegt es an der oro-medialen Seite. Hier kann man nach Durchschneidung der Haut und der Fascie resp. der Sehne der Bauchmuskeln zwischen dem M. ileo-psoas resp. sartorius und dem M. pectineus eingehen und so das Gelenk an der Stelle, an welcher sich das Ligam. transversum und das Ligam. teres und accessorium befinden, direkt erreichen. Bei den Präparierübungen benutzt man diese Stelle. Zum Operieren dürfte dieselbe aber deshalb wenig geeignet sein, weil sie schwer zu erreichen ist und weil dort viele grosse Gefässe liegen (A. und V. femoralis und A. und V. profunda femoris). Diese Gefässe sind nur von der Sehne der Bauchmuskeln bedeckt und von dem Gelenk nur durch eine dünne Lage des M. ileo-psoas getrennt.

1. Die **Umdrehergegend (Regio trochanterica)**. Sie umfasst die laterale Umgebung des Gelenks, in welcher sich der grosse und mittlere Umdreher des Oberschenkelbeines befinden. Die Umdreher liegen an der Abductionsseite des Beines und zwar beim ruhig stehenden Pferde lateral und ein wenig schräg caudal (also latero-caudal) vom Pfannengelenk. Beim Vorführen des Beines und Beugung des Gelenks rücken dieselben hinter das Gelenk, während sie bei der Streckung des Gelenks, beim Niedersetzen nach dem Vorführen und beim Hintenausschlagen wieder seitlich neben das Gelenk geführt werden. Die Lageverhältnisse in der Umdrehergegend sind folgende (cf. Fig. 53): Unter der leicht verschiebbaren Haut liegt die die unterliegenden Teile mehr oder weniger locker überziehende, starke Fascia glutaealis.

Unter der Fascie befindet sich am oberen Umdreher, nahe dem caudalen Rande desselben, zwischen 2 hier aneinander stossenden durch ein Zwischenmuskelband getrennten Muskeln, dem M. glutaeus maximus, an dessen medialer Seite sich häufig noch ein Schleimbeutel befindet, und dem M. biceps femoris ein verschieden grosser Schleimbeutel (Bursa subfascialis). Oral von der Bursa liegt an der lateralen Seite der Umdreher der platte, $1^1/_2$—2 cm dicke, von einem dünnen Sehnenzuge durchsetzte, längsfaserige Endteil des genannten M. glutaeus maximus, welcher oral mit dem M. tensor fasciae latae verschmilzt, und caudal von ersterem und von der Bursa der grob- und längsfaserige, fleischrote, ca. 8 bis 10 cm dicke, von einer mit dem Perimysium verschmolzenen Fascie überzogene M. biceps femoris, der grösstenteils zur caudalen Gelenkregion gehört (s. Fig. 53) und auch an der Unterfläche mit einer Fascie versehen ist, welche zum Teil mit dem breiten Beckenbande verschmilzt.

Medial von dem M. biceps fem. und von einem kleinen Teile des M. glut. maxim. liegt der von einem Fascienblatt und dem verstärkten Periost überzogene, ca. 6 cm breite und hohe grosse Umdreher (Trochanter

Digitized by Google

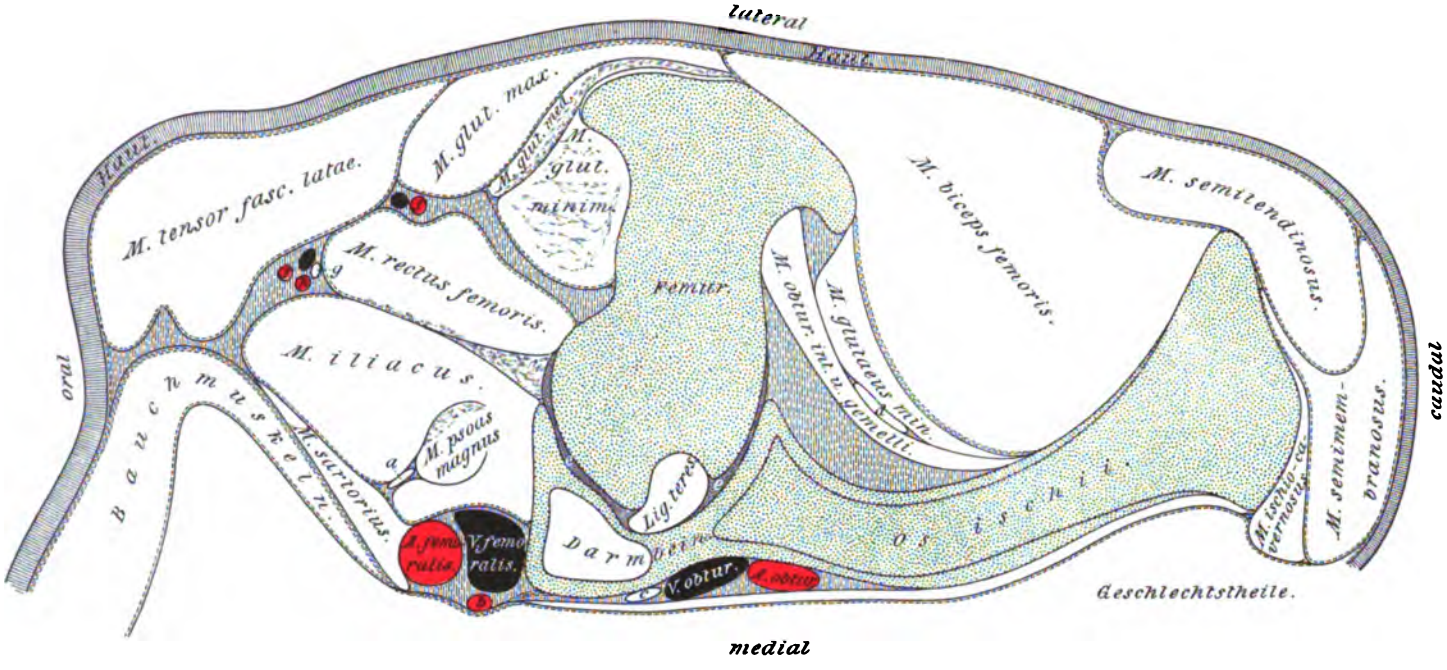

Fig. 53. Gefrier-Querschnitt durch das Becken und durch das Hüftgelenk. Der Schnitt ist in horizontaler Richtung genau durch das Coxalgelenk geführt. Die Schnittrichtung giebt die in Fig. 50 mit 28 bezeichnete, punktierte Linie an; die Abbildung zeigt die proximale (obere) Fläche der in Fig. 50 mit c bezeichneten Scheibe.

a N. femoralis, b gemeinsamer Stamm der A. epigastrica inf. und pudenda externa (er entspringt gesondert aus der A. femoralis), c N. obturatorius, d N. ischiadicus, e Gelenkhöhle des Coxalgelenkes, f f und h Endzweige der A. circumflexa femoris externa mit den entspr. Venen, g ein starker Zweig des N. glutaeus sup.

Der M. psoas magnus ist an seiner Unterfläche mit dem M. iliacus verschmolzen, an den anderen Seiten ist er getrennt.

In der Scheibe zweigt sich der N. saphenus ab und entspringt die A. femoris anterior und die A. profunda femoris.

Digitized by Google

sup.) des Oberschenkelbeines. Medial von dem übrigen Teile des M. glut. max. befindet sich oral von dem genannten Umdreher und unter einer Fascie der starke, fleischrote, von Sehnenplatten durchsetzte M. glut. medius. Die Fasern dieses Muskels verlaufen konvergierend nach den Umdrehern und enden an beiden; nur ein kleiner Teil desselben geht in eine ca. 3 mm starke, breite Sehnenplatte aus, welche die laterale Fläche des von einem starken, sehnigen Periost überzogenen mittleren Umdrehers, die geräumige Bursa glutaei medii s. trochanterica (s. Fig. 49 und 53) unter sich, ca. 5 cm weit überzieht und dann endet. Die platt an der Sehne liegende Bursa überragt rückenwärts die laterale Umdreherfläche noch um 2—3 cm (s. Fig. 49n). — Dorsal von dem mittleren Umdreher (Trochanter medius), zwischen ihm und dem Darmbeinkamm (Spina ossis ischii), liegt, diesen Raum vollständig ausfüllend, medial an dem M. glut. medius der sehnig durchsetzte, 3—5 cm dicke M. glutaeus minimus, welcher die Gelenkkapsel direkt bedeckt und (s. Fig. 49) mit einer Sehnenplatte, unter welcher sich häufig eine längsovale, 4 cm breite Bursa befindet, am mittleren Umdreher medial von der Sehne des M. glut. medius endet. Häufig liegt noch zwischen dem caudalen Rande des M. glut. minim. und der medialen Fläche des Trochanter sup. ein zweiter kleiner Schleimbeutel.

2. Die **Beugegegend** des Gelenks. In dieser Gegend liegen (cf. Fig. 53), abgesehen von dem M. tensor fasciae latae und den Enden der Bauchmuskeln, welche an die Haut anstossen, zunächst lateral kleine Endabschnitte der Gesässmuskeln, besonders des M. glutaeus minimus, welcher hier direkt den betr. Teil des Oberschenkelbeins bedeckt. Medial von diesem liegt vor allem und zwar direkt an der oralen Seite der Gelenkkapsel der rundliche, zweischenklig am Darmbein entspringende, längsfaserige M. rectus femoris mit einem ungefähr wallnussgrossen Schleimbeutel unter dem lateralen Anfangsschenkel. Ihm schliessen sich seitlich in der distalen (unteren) Partie der Gelenkgegend die beiden dem proximalen (oberen) Endstücke des Oberschenkelbeines anliegenden Mm. vasti, die er oralwärts überragt, an. Lateral am M. rectus und bedeckt vom M. vastus lateralis liegt auf der Gelenkkapsel noch der sehr dünne, von der Beckenpfanne zum proximalen Femurende verlaufende, sogenannte dünne Oberschenkelmuskel (Kapselbandspanner).

Zwischen dem M. rectus femoris und den Gesässmuskeln befinden sich in Gelenkhöhe starke End- und Anfangszweige der A. und V. circumflexa fem. ext. und ein starker Zweig des N. glut. sup. (Fig. 43 $_{22}$ und $_{25}$); ein starker Arterienzweig liegt noch zwischen M. rectus und vastus lateralis. Medial von dem Anfangsteil des M. quadriceps fem. und oromedial auf der Gelenkkapsel (resp. einem dünnen Fettpolster) liegt der

Digitized by Google

fleischrote, zum Teil mit einer glänzenden Aponeurose versehene, längsfaserige Endteil des von der Wirbelsäule zum medialen Umdreher (Trochanter minor) des Oberschenkelbeins verlaufenden M. ileo-psoas, welcher an letzterem endet; an diesen Muskel grenzt medial der ca. 10 bis 12 cm breite und 1 cm dicke, rein fleischige und längsfaserige, dorso-ventral gerichtete M. sartorius und an diesen medio-oral das Ende der Bauchmuskeln.

Zwischen M. ileo-psoas und sartorius liegt einmal die von der A. femoralis oralwärts verlaufende A. femoris anterior (Fig. 55 n), sodann nahe dem caudalen Rande dieser Muskeln und zwar in Gelenkhöhe der dorso-ventral gerichtete starke N. femoralis mit dem N. saphenus (Fig. 55 r und s; Fig. 53 a) und endlich in einer Längsvertiefung des M. ileo-psoas und am caudalen Rande des M. sartorius die hier 15—17 mm starke A. (und V.) femoralis (die Arterie oral von der Vene) (cf. Fig. 53 und Fig. 55 i) und der ca. 10 mm dicke Anfangsteil der A. femoris profunda (Fig. 55 k), die caudo-distal (nach hinten und unten) gerichtet ist. Zwischen diesen 3 Gefässen und medial von ihnen liegen mehrere zu den Gland. inguin. profundae gehörige Lymphdrüsen. —

3. In der **Adductionsgegend** (d. h. an der medialen Seite) des Gelenks befindet sich (cf. Fig. 55) ausser dem zum Teil hier herüberragenden Endteile des M. ilio-psoas am meisten oral und zwar direkt an der A. und V. femoralis und den Glandulae inguinales lymphaticae profundae der fleischrote, rundliche 6—8 cm dicke, längsfaserige, vom oralen Schambeinrande kniewärts gerichtete Anfangsteil des M. pectineus (adductor longus), welcher mit seiner Unterfläche die rück- und fusswärts verlaufende A. profunda femoris und Zweige des N. obturatorius und das dem Oberschenkelbein aufliegende Ende des M. ilio-psoas und einen Teil der Gelenkkapsel des Hüftgelenks, von welcher ihn ein dünnes Fettpolster trennt, bedeckt. Caudal stösst an den M. pectineus der ca. 12—18 cm breite und dicke, fleischrote, in geringem Grade sehnig durchsetzte Anfangsteil des M. adductor (brevis et magnus), welcher mit einem kleinen Teile die Gelenkkapsel bedeckt und dessen Fasern konvergierend nach dem distalen (unteren) Ende des Oberschenkelbeins verlaufen. Zwischen beiden Muskeln treten die V. pudenda externa und ein rundlicher Endschenkel des M. rectus abdominis (Lig. accessorium) (Fig. 54 h und 9) in die Tiefe. Ausserdem befinden sich zwischen ihnen der Stamm des N. obturatorius und mehrere Zweige desselben. An der Unterfläche des M. adductor verlaufen die Hauptzweige der A. und V. profunda femoris, des N. obturat und der A. obturatoria. An ihr liegt auch der M. obturat. ext., welcher caudo-medial an das Coxalgelenk grenzt (s. Streckgegend). Medial liegt auf beiden

Digitized by Google

Muskeln die Anfangsaponeurose des M. gracilis, welche bald in den breiten und flachen Muskel übergeht.

4. **Streckgegend** des Gelenks. Caudo-medial (rück- und einwärts) von dem Gelenke liegt zunächst die Regio obturatoria (s. pubo-ischiadica), welche die Gegend des Foramen obturatum umfasst. In dieser Gegend liegt zunächst der flache M. obturat. int. (s. S. 165); dieser Muskel, dessen Fasern konvergierend gegen die Incisura ischiadica minor verlaufen (s. Fig. 45 $_{16'}$), bedeckt das Foramen obturatum und die dasselbe direkt umgebenden Knochenteile (Os pubis und Os ischii) von der dorsalen Seite. Ventral stösst er ausser an Zweige der A. obturat. und des N. obturatorius an die betr. Knochenteile und an den M. obturator externus, dessen Fasern ebenfalls konvergierend lateralwärts nach der Fossa trochanterica verlaufen. Dieser Muskel liegt oralwärts direkt am Gelenk und zwar an der caudalen und zum Teil an der medialen Seite der Gelenkkapsel und im übrigen an der ventralen Seite des sog. knöchernen Beckenbodens. An ihm verlaufen Zweige des N. obturatorius, der A. obturatoria, der A. fem. profunda und die V. pudenda externa.

Ventral ist der M. obturat. ext. von dem M. adductor und zum Teil vom M. quadratus femoris bedeckt.

An der caudalen Seite des Gelenks liegt in der Tiefe noch der M. glutaeus minimus (s. Fig. 43$_3$ und S. 157).

Caudal und lateral von der Regio obturatoria liegt die Gegend der Umdrehergrube, an welcher sich weiter caudal die Gegend des Sitzbeinhöckers anschliesst. Beide Gegenden können zusammen gerechnet werden und umfassen den Bereich des äusseren Sitzbeinausschnittes bis zum Sitzbeinhöcker. In ihnen liegen ausser dem entsprechenden Teile der Hinterbackenmuskeln und dem caudalen Abschnitte des M. adductor die Endabschnitte der Mm. obturatorii, die Mm. gemelli, der Endabschnitt des M. piriformis und des M. quadratus femoris. Die Lageverhältnisse gestalten sich wie folgt:

An der Oberfläche, direkt an der Haut, liegt lateral der M. biceps femoris (s. Fig. 53 und S. 138), medial von ihm befindet sich zwischen dem äusseren Sitzbeinausschnitte und dem Oberschenkelbein (Fossa trochanterica) der platte Endteil des M. piriformis und an diesen distal und caudal (rück- und abwärts) anschliessend der Endteil des M. quadratus femoris.

Medial von dem M. piriformis liegt der in Fascienblätter eingeschlossene N. ischiadicus (Fig. 43$_{16}$ und $_{17}$) und die weisse, platte, an ihrer Unterfläche mit einer Bursa versehene Endsehne des M. obturator internus (Fig. 43$_5$) und oral von ihr der M. gemellus sup. und aboral der M. gemellus inferior (Fig. 43$_4$). Beide Mm. gemelli sind zu einem

Digitized by Google

platten Muskel verschmolzen, sodass die gen. Sehne auf den einander zugekehrten verwachsenen Rändern derselben liegt. Die Fasern der Mm. gemelli verlaufen quer von dem äusseren Sitzbeinausschnitt zur Fossa trochanterica, um dort zu enden (s. S. 177). Der M. gemellus inf. ist in seiner distalen und lateralen Partie nicht von dem M. piriformis bedeckt, sondern liegt direkt an dem M. biceps.

Medial von den Mm. gemelli und von dem M. quadratus fem. liegt der Endteil des M. obturator externus (Fig. 43_6), der mit einem ganz kleinen Abschnitte zwischen beiden Muskeln vorragt und hier direkt an den M. biceps anstösst. Medial folgt auf die erwähnten Muskeln der Umdrehergrube ein Teil des M. adductor. Weiter caudal am Sitzbeinhöcker liegen ausser dem M. biceps und dem Ursprungsteile des M. quadratus femor. die betr. Teile des M. semimembranosus und semitendinosus (s. S. 141 und Fig. 53).

C. Der Oberschenkel.

Allgemeines und äussere Besichtigung. Der stark fleischige Oberschenkel (Femur) liegt zwischen dem Becken und dem Knie und schliesst an die Bauchwand an. Er hat das Oberschenkelbein (Os femoris) zur knöchernen Grundlage. Dieses liegt schräg oro-distal (fuss- und vorwärts) und bildet mit dem Darmbein einen Winkel von ca. 90—100°. In der topographischen Anatomie nimmt der Oberschenkel eine geringere Länge ein als das Oberschenkelbein, weil die beiden Epiphysen (Gelenkenden) des letzteren den entsprechenden Gelenken (Coxal- und Kniegelenk) zugerechnet werden.

Der Oberschenkel hat die Gestalt eines fusswärts sich verschmälernden Vierecks, an dem wir eine laterale (Abductions-) und eine mediale (Adductions-) Fläche, einen vorderen (oralen) und einen hinteren (caudalen) gerundeten Rand unterscheiden können.

Als Orientierungspunkt für die Topographie dient die Lage des Os femoris, welche sich leicht durch die Haut hindurch feststellen lässt. Sie wird nämlich durch eine gerade Linie gebildet, die man von der Mitte des durchfühlbaren grossen und mittleren Umdrehers des Oberschenkelbeins zum lateralen Winkel der sich deutlich abhebenden Kniescheibe zieht (Fig. 42 von d bis f). Im Verlaufe dieser Linie ist zwischen oberem und mittlerem Femurdrittel der laterale Umdreher (Trochanter tertius) (Fig. 42e) durchzufühlen. Die laterale Fläche fällt von der erwähnten Richtungslinie nach vorn und hinten sanft ab. — An ihr lassen sich in der hinteren Hälfte bei mageren Pferden (und bei fetteren Tieren

Digitized by Google

während der Kontraktion der Oberschenkelmuskulatur) mehrere im allgemeinen längs verlaufende Linien (resp. Furchen) erkennen, welche die Grenzen der Köpfe des M. biceps femoris und des M. semitendinosus angeben. Zu diesen Linien gehört zunächst eine deutlich sichtbare Furche, welche als Fortsetzung der auf S. 148 besprochenen, an der lateralen Beckenfläche bemerkbaren Furche anzusehen ist und die am Oberschenkel nahe der hinteren Schenkel-Contour (ca. 6—10 cm von ihr entfernt) abwärts und etwas rückwärts verläuft. Sie deutet die Grenze zwischen dem M. semitendinosus und dem M. biceps femoris an. Unter der Mitte des Oberschenkels geht von dieser Furche eine zweite ab, welche in leichtem Bogen schräg vorwärts und abwärts gerichtet ist oder mit anderen Worten ungefähr in der Richtung vom vorderen Ende des Sitzbeinhöckers (Sitzknorrens) nach der Grenze zwischen dem oberen und mittleren Drittel des Unterschenkels verläuft. Sie giebt die Grenze zwischen dem caudalen (hinteren) und mittleren Kopfe des M. biceps f. (zwischen dem mittleren und kurzen Auswärtszieher) an. Vor und über dieser Linie tritt bei der Kontraktion und Anspannung der Muskeln eine weitere Furche hervor, die in der Richtung vom hinteren Rande des Sitzknorrens nach dem unteren Ende der Kniescheibe zu verläuft und die Grenze zwischen oralem (vorderem) und mittlerem Kopfe des M. biceps (zwischen langem und kurzem Auswärtszieher) resp. nach dem Becken zu die Grenze zwischen oralem und caudalem Kopfe des genannten Muskels (zwischen langem und mittlerem Auswärtszieher) andeutet. Die Hervorwölbung hinter der erstererwähnten Furche entspricht dem M. semitendinosus.

An der medialen Oberschenkelseite hebt sich die V. saphena deutlich ab.

Die vordere Contur des Oberschenkels verläuft mit einer vom äusseren Darmbeinwinkel nach der Kniescheibe gezogenen Linie.

Die hintere Contur ist breit und flach gewölbt.

Die **Haut,** welche eine gut entwickelte Submucosa besitzt, umkleidet den ganzen Oberschenkel bis auf das proximale (obere) Drittel der medialen Fläche desselben, wo Schamteile (besonders beim männlichen Tiere) liegen, rundum. Sie ist im allgemeinen an der oro-lateralen (vorderen-äusseren) Seite dicker als an der caudo-medialen (hinteren-inneren) (Verhältnis ca. wie 3 : 2). Unter der Haut liegen die Fascien und unter diesen die Muskeln.

1. Die **Fascien am Oberschenkel.** An der lateralen Oberschenkelseite befindet sich unter der Haut eine kräftige, starke Fascie, die Fascia lata; sie ist eine Fortsetzung der Kruppenfascie und überzieht mehr oder weniger locker alle an der lateralen Oberschenkelseite gelegenen Muskeln; sie verschmilzt stellenweise mit der Sehne des M. biceps femor. und ausserdem grösstenteils mit der End-

Digitized by Google

aponeurose des M. tensor fasciae latae und geht am oralen (vorderen) Rande dieses Muskels, an welchem sie etwa 3 Finger breit dorsal vom Uebergange dieses Mukels in seine Sehne (d. i. ungefähr in der Mitte zwischen Kniescheibe und lateralem Darmbeinwinkel) einen kleinen, in fetthaltigem Bindegewebe eingebetteten Haufen Lymphdrüsen (Gland. inguinales superficiales) bedeckt, zum kleineren Teile in die Kniefalte, zum grösseren Teile aber in die an der medialen Oberschenkelseite befindliche Fascie (Fascia femoralis medialis s. ileopectinea) über. Die letztere ist eine starke, zweiblättrige Fascie, welche zum grössten Teile von der Sehne des M. obliquus abdominis externus und von der gelben Bauchhaut stammt. Das sogenannte Schenkelblatt der Sehne des ersteren setzt sich bekanntlich auf die mediale Oberschenkelfläche fort und überzieht ausser dem sogenannten Schenkelkanale die hier gelegenen Muskeln. Sie tritt zunächst an die mediale Fläche des M. tensor fasciae latae, überzieht diesen und die mediale Fläche des M. rectus femoris, M. vastus medialis und M. sartorius locker; von letzterem aus überbrückt sie den sogenannten Schenkelkanal (s. S. 205) und setzt sich, schwächer werdend, auf die mediale Fläche des M. gracilis, M. semimembranosus und M. semitendinosus fort; an der caudalen (hinteren) Schenkelcontur schlägt sie sich um und verschmilzt mit der an der lateralen Seite gelegenen Fascia lata. Nahe der Schambeinsymphyse wird sie von der V. pudenda externa und dem zum Lig. teres ziehenden, vom M. rectus abdominis stammenden Sehnenzuge (Lig. accessorium) durchbohrt. In der Höhe des Kniegelenkes verschmilzt die Fascie zum Teil mit den Endaponeurosen des M. gracilis und M. sartorius und setzt sich, ebenso wie an der lateralen, oralen und caudalen Seite auf den Unterschenkel fort und geht in die Fascia cruris über (s. diese). Besondere Insertionspunkte nimmt dieser Uebergangsteil an der Kniescheibe und dem medialen und lateralen geraden Bande derselben. Die Fascia lata senkt sich in Form von Zwischenmuskelbändern zwischen die einzelnen Muskeln ein, überzieht grösstenteils diese und inseriert sich am Knochen; d. Nähere findet man bei der Regionen-Beschreibung.

2. **Muskeln am Oberschenkel.** Die Hauptmuskelmassen des Oberschenkels liegen oral und caudal (nach hinten) vom Oberschenkelbein, während medial und lateral am Knochen nur geringe Muskelmassen vorkommen; die caudale Muskulatur ist ungefähr doppelt so stark als die orale; sie ist ausserdem fast überall gleich breit, weil die caudale (hintere) Schenkelcontur nahezu parallel mit der Längsachse des Os femoris verläuft; die orale Muskelpartie hingegen ist beckenwärts breit und spitzt sich kniescheibenwärts zu.

Die am Oberschenkel in Betracht kommenden Muskeln sind: I. an der caudalen (hinteren) Seite des Knochens der Schenkelteil der drei Hinterbackenmuskeln (M. biceps femoris, M. semitendinosus und M. semimembranosus), der M. adductor (magnus und brevis) und ein Teil des M. gracilis; in der Höhe des Hüftgelenks kommen hierzu noch der M. quadratus femoris, M. obturator externus, die Mm. gemelli. 2. an der medialen Seite des Oberschenkelbeins findet man den M. pectineus, einen Teil des M. adductor, gracilis und sartorius, ferner des M. vastus medialis und des M. cruralis. 3. an der lateralen Seite liegt: ein Teil

Digitized by Google

des M. tensor fasciae latae, des M. vastus lateralis und des M. cruralis, des M. biceps und nahe dem Kniegelenke der Anfangsteil des M. gastrocnemius lateralis. 4. an der oralen Seite der M. quadriceps femoris und ein Teil des M. tensor fasciae latae.

M. quadriceps femoris. Er stellt eine starke Muskelmasse dar, welche die orale und die beiden Seitenflächen des Oberschenkelbeines bedeckt und deren Fasern von der Pfannengegend kniewärts verlaufen. Er zerfällt in vier Muskeln (resp. 4 Köpfe und Bäuche): den M. rectus femoris, M. vastus lateralis (externus) und medialis (internus) und M. femoralis s. cruralis. Der M. rectus femoris (langer, oberflächlicher Kopf) entspringt an der Darmbeinsäule, während die anderen drei Köpfe (der laterale, der mediale und der tiefe Kopf) an dem proximalen (oberen) Teile des Oberschenkelbeines beginnen. Alle vier Muskeln setzen sich an die Kniescheibe an, von welcher aus die drei geraden Bänder als die Sehnen des M. quadriceps zur Crista tibiae verlaufen, an welcher sie enden.

a. Der derbe, feste, an der Oberfläche weiss glänzende **M. rectus femoris** (Fig. 43 $_{11}$ und Fig. 55 c) liegt oral zwischen den beiden seitlichen und auf dem tiefen Bauche und reicht von der Darmbeinsäule, an der er direkt über der Pfanne mit zwei Schenkeln entspringt, bis zur Kniescheibe. Er ist von einer glänzenden Sehnenhaut überzogen. Oral (nach vorn) stösst er im proximalen (oberen) Drittel an den M. tensor fasciae latae, der aber durch ein starkes Bindegewebslager von ihm getrennt ist, und in der distalen (unteren) Partie an die Fascie und die Haut. Sein eigentlicher Schenkelteil grenzt medial an den M. vastus medialis und lateral an den M. vastus lateralis, und zwar so, dass er beide oral (nach vorn) überragt. Sein Anfangsteil liegt am Pfannengelenk: dieser grenzt medial (cf. Fig. 55) an den M. ileo-psoas und den M. sartorius und lateral zum Teil noch an den M. tensor fasciae latae, an den M. glutaeus maximus und minimus; am Pfannengelenk bedeckt er noch den M. capsularis. An seiner lateralen und oralen Fläche verlaufen Endzweige der A. circumflexa femoris externa und ein Zweig des N. glutaeus superior (Fig. 43 $_{22}$ und $_{25}$); ferner verläuft zwischen ihm und dem M. vastus medialis resp. femoralis die A. und V. femoris anterior mit starken Aesten des N. cruralis (Fig. 55 n, r).

b. Der mediale Kopf, **M. vastus medialis** (Fig. 55 c'), reicht vom Collum femoris (Gelenkkopfhalse) bis zur Kniescheibe und bedeckt lateral einen Teil der medialen Fläche des Os femoris, an dem er entspringt, des M. rectus femoris und des M. femoralis resp. vastus lateralis. Medial grenzt er nahe seinem Ursprunge an den M. ileo-psoas, im übrigen an den M. sartorius und aboral (nach hinten) an den M. pectineus und M. adductor magnus, die ihn zu einem geringen Teile noch bedecken. Ausserdem verläuft über seine mediale Fläche nahe seinem Ursprunge die A. und V. femoris anterior, die mit dem N. femoralis zwischen ihn und den M. rectus femoris eintritt; nahe dem aboralen Rande des Muskels liegen an der medialen Fläche ein Teil des N. saphenus und die fusswärts verlaufende A. und V. femoralis.

c. Der laterale Kopf, **M. vastus lateralis** (Fig. 43 $_{10}$), reicht vom proximalen (oberen) Femurende bis zur Kniescheibe und bedeckt medial die laterale Fläche des Oberschenkelbeines und des M. rectus femoris, den M. capsularis und einen Teil des M. femoralis incl. vastus medialis. Lateral hingegen stösst er mit seinem proximalen (oberen) Teile an den M. glutaeus maximus und den M. tensor fasciae

Digitized by Google

latae und in geringer Ausdehnung noch an den M. glutaeus medius und minimus und den M. biceps femoris, während er mit seinem distalen Teile (fusswärts) lateral an die Fascie und die Haut und nur mit einem kleineren caudalen (hinteren) Abschnitte an den M. biceps femoris grenzt, brustwärts stösst er an den M. rectus femoris, caudal (nach hinten) an den M. biceps femoris und den M. gastrocnemius lateralis.

An der medialen Fläche des Muskels verlaufen Zweige der A. circumflexa femoris externa und des N. femoralis und zwischen ihm und dem M. tensor fasciae latae der N. cutaneus femoris externus.

d. Der tiefe Kopf, **M. cruralis s. femoralis**, ist ein verhältnismässig platter Muskel, welcher die orale (vordere) und fusswärts zum Teil auch die Seitenflächen des Oberschenkelbeines bedeckt und von den drei genannten Bäuchen vollständig bedeckt wird. Er verschmilzt nicht selten vollkommen mit den seitlichen Köpfen.

Zwischen den einzelnen Köpfen des M. quadriceps verlaufen die Zweige des N. femoralis und der A. (V.) femoris anterior und der A. (V.) circumflexa femoris externa.

Ueber den Schenkelteil des **M. tensor fasciae latae** s. S. 143 und über den Schenkelteil des **M. sartorius** s. S. 144.

M. gracilis (Fig. 54 c). Dieser breite, platte Muskel liegt an der medialen Seite des Oberschenkels und reicht von der Beckensymphyse, an der er sehnig und mit dem der anderen Seite vereint, entspringt, bis zum Kniegelenk, woselbst er in eine breite und platte Sehnenhaut ausgeht, die zum Teil

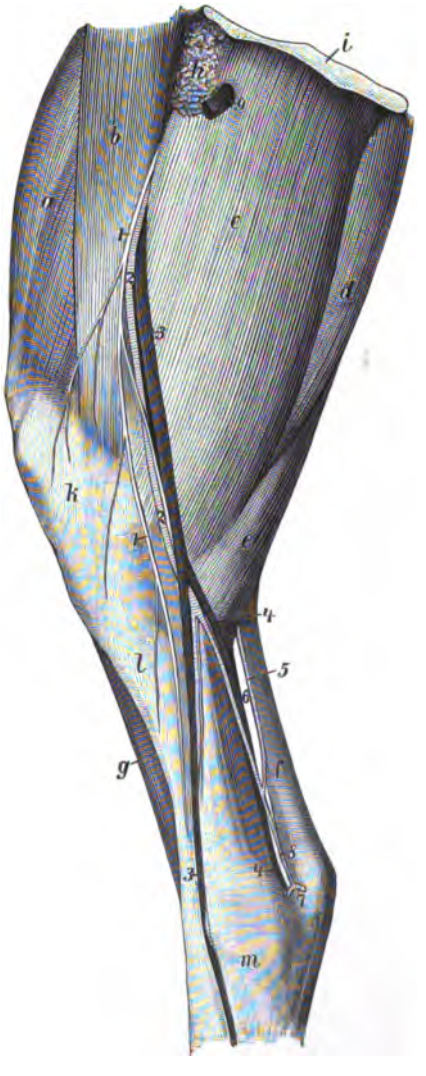

Fig. 54. Innenfläche des Ober- und Unterschenkels (nach abgezogener Haut).
a M. quadriceps, b M. sartorius, c M. gracilis, d M. semimembranosus, e M. semitendinosus, f Achilles- und Plantarsehne, g M. tibialis anticus, h abgeschnittener Sehnenstrang, der von der Sehne des M. rectus abdom. zum Lig. teres des Coxalgelenkes geht (Lig. accessorium), i Beckenfuge, k Knie, l Tibia, m Tarsus. 1 N. saphenus, 2 A. saphena, 3 V. saphena magna, 4 V. plantaris, 5 arterieller Ramus communicans zwischen der A. femoris inf. und der A. recurrens tibiae, 6 N. tibialis, 7 A. malleolaris interna (Gurlt), 8 A. recurrens tibiae, 9 V. pudenda externa.

Digitized by Google

am medialen geraden Bande der Kniescheibe und an der Crista tibiae endet und zum Teil in die Fascia cruris übergeht. Er liegt direkt unter der Haut resp. der Fascie und ist an seinem Ursprunge auf 5—8 cm sehnig. An der medialen Fläche bemerkt man nur nahe dem oralen (vorderen) Rande die A. und V. saphena und den N. saphenus, die weiter fusswärts über ihn hinwegziehen. Nahe seinem Ursprunge grenzen an diese Fläche der Penis mit seinen Gefässen und Nerven, resp. die gelbe Bauchhaut, bez. das Euter. Er bedeckt (cf. Fig. 55) den M. pectineus, adductor und semimembranosus und nahe der Beckensymphyse einen kleinen Teil des M. semitendinosus und oral ausserdem Zweige des N. obturatorius und im übrigen stärkere arterielle Rami musculares. Oral grenzt er an den M. sartorius, resp. an die im proximalen Drittel des Oberschenkels zwischen ihnen liegende A. und V. femoralis (die weiter fusswärts auf eine kurze Strecke an seiner Unterfläche liegen) und die Gland. inguinales profundae, die A. und V. saphena und den N. saphenus. An seinem Ursprunge liegt ihm ausserdem oral das Ende der Bauchmuskelsehnen und speciell der Unterstützungsschenkel des Lig. teres (Lig. accessorium) an, von dem er event. in Begleitung der V. pudenda externa durchbohrt wird. Der caudale Rand liegt an den medialen Hinterbackenmuskeln.

Der **M. pectineus** (s. pectineus et adductor longus) (Fig. 55 d). Dieser kurze, straffe, rundliche Muskel entspringt vom oralen Rande des Schambeines (Beule des Os pubis) und der Endsehne des geraden Bauchmuskels und reicht bis zur Mitte der aboralen (hinteren) Fläche des Oberschenkelbeines, wo er endet. Er grenzt oral, ausser an die Sehne der Bauchmuskeln, an die A. und V. femoralis und die Gland. inguinales profundae und den N. saphenus, welche zwischen ihm und dem M. sartorius auf dem M. ileo-psoas und auf dem M. vastus medialis sich befinden; caudal (nach hinten) liegt er an dem M. adductor und in der Tiefe auf dem M. obturator externus, dem Ende des M. ileo-psoas und dem Knochen. Seine Oberfläche (mediale Fläche) grenzt nahezu ganz an den M. gracilis. Zwischen ihm und dem M. adductor, der sein Ende bedeckt, liegen Zweige des N. obturatorius. An seiner Unterfläche verlaufen quer die A. und V. profunda femoris. Nahe seinem Ursprunge liegt zwischen ihm und dem M. obturator. externus das Ligam. accessorium und die V. pudenda externa.

M. adductor. Er umfasst den M. adductor magnus und brevis des Menschen und vielleicht auch noch den M. add. longus, wenn dieser nicht in dem M. pectineus zu suchen sein sollte (Fig. 55 e und 43 $_8$). Es ist ein dicker, dunkelroter Muskel, welcher zwischen der ventralen Fläche des Beckens und dem distalen (unteren) Ende des Oberschenkelbeines und zwar eingekeilt zwischen M. pectineus (oral) und M. semimembranosus (aboral) liegt. Er entspringt an der ventralen Fläche des Scham- und Sitzbeins neben der Symphyse, verläuft disto-lateral (fuss- und auswärts) und endet an der caudalen (hinteren) Fläche des Oberschenkelbeines und am medialen Seitenbande des Femoro-Tibialgelenkes. Der Muskel spitzt sich fusswärts keilförmig zu. Oral stösst er in der proximalen (oberen) Femurhälfte an den M. pectineus, die V. pudenda externa, an Zweige des N. obturatorius und an den Anfangsteil der A. circumflexa femoris interna, und in der distalen (unteren) Femurhälfte an den M. vastus medialis, den M. sartorius und an den Knochen. Ein wenig fusswärts von der Femurmitte befindet sich nahe dem oralen Rande des Muskels ein Spalt, durch welchen die Schenkelgefässe an die Unterfläche des Muskels treten. Caudal (nach hinten) grenzt der Muskel an den M. semimembranosus, medial an den M. gracilis und lateral (nahe dem äusseren Sitzbeinausschnitte) an

Digitized by Google

den M. quadratus femoris, weiter fusswärts an den M. biceps femoris und im distalen (unteren) Viertel an den M. gastrocnemius lateralis. An dieser Fläche verlaufen (cf. Fig. 43) Aeste der A. und V. obturatoria und profunda femoris und der N. ischiadicus und distal starke Aeste der A. und V. femoris inferior. Beckenwärts (oben) bedeckt er noch den M. obturator externus.

Die **Hinterbackenmuskeln** (S. 138) gehören vom Sitzbein an bis zum Kniegelenke zum Oberschenkel. Ihr Schenkelabschnitt liegt caudal (nach hinten) vom Os femoris und zwar der M. biceps femoris lateral, der M. semimembranosus medial und der M. semitendinosus zwischen beiden (von der caudalen Seite aus eingekeilt). Sie füllen den ganzen grossen Raum zwischen dem Sitzbein und der caudalen Oberschenkelseite aus.

Gefässe und Nerven am Oberschenkel. **Arterien:** A. femoralis (Fig. 55 i). Sie liegt zunächst mit der gleichnamigen Vene und nahe dem Gelenk auch mit den tiefen Inguinaldrüsen und dem N. saphenus in dem Schenkelkanal. Sie gelangt, schräg fuss- und gleichzeitig ein wenig caudalwärts (nach hinten) verlaufend, an die caudale Seite des Os femor., durchbohrt den M. adductor, tritt zwischen die Mm. gastrocnemii und zwischen diesen in die Kniekehle. Während sie nahe dem Becken noch 15—17 mm stark ist, hat sie am Uebergange in die A. poplitaea nur noch einen Durchmesser von 10—12 mm. Folgende Zweige dieses Gefässes kommen am Oberschenkel in Betracht.

1. Die am Ursprunge ca. 10 mm starke A. femoris profunda (Fig. 55 k) entspringt aus der A. fem., ehe sie aus dem Becken tritt, und geht ventral vom Becken zwischen M. pectineus und ileo-psoas in die Tiefe und caudal (nach hinten) und teilt sich am medialen Rande des Os femoris in 2 Aeste und zwar in a. den 6—7 mm dicken fortlaufenden Stamm (Fig. 55 l), welcher caudal verläuft und sich in den Adductoren verzweigt und b. die 7—8 mm starke A. circumflexa femoris interna (Fig. 55 m), welche zwischen dem M. obturator externus und quadratus femoris einerseits und dem Knochen andererseits lateralwärts geht (Fig. 43 $_{27}$) und sich in den Hinterbackenmuskeln verzweigt.

2. Die am Ursprunge 6—7 mm starke A. femoris anterior (Fig. 55 n) entspringt im proximalen (oberen) Femurviertel und geht unter dem M. sartorius oral (nach vorn) zum M. quadriceps, in welchem sie sich verzweigt.

3. Die schwache A. saphena (Fig. 55 o und Fig. 54 $_3$) entspringt ein wenig beckenwärts von der Femurmitte im Schenkelkanale, gelangt an die Oberfläche und geht auf dem M. gracilis nahe dessen oralem Rande fusswärts.

3. Die am Ursprunge 6—7 mm dicke A. femoris inferior (Fig. 55 q und Fig. 43 $_{28}$) entspringt im distalen (unteren) Drittel des Femur aus der A. femoralis, in der Regel da, wo dieselbe zwischen die Mm. gastrocnemii eintritt, wendet sich caudal und teilt sich in einen becken- und einen fusswärts verlaufenden Ast, welche sich in den Ein- und Auswärtsziehern, dem M. vastus lateralis, den Mm. gastrocnemii und dem M. flexor digitorum sublimis verzweigen.

Ausser den angeführten Arterien liegt am Oberschenkel noch der Endstamm der A. obturatoria (s. S. 151). Derselbe tritt durch das Foramen ovale an den Schenkel und verzweigt sich in den Ein- und Auswärtsziehern (Fig. 43 $_{26}$).

Die **Venen** verlaufen am Oberschenkel mit den Arterien, nur die V. pudenda externa liegt nicht neben der gleichnamigen Arterie (s. S. 151); ihr Stamm dringt vielmehr (s. Fig. 54 $_9$) zwischen dem M. obturator externus, M. pectineus und M. gracilis in die Tiefe und mündet in die V. profunda femoris ein.

Digitized by Google

Die **Lymphgefässe** verlaufen mit den Blutgefässen, sie stehen in Verbindung mit *α*) den Gland. poplitaeae, die in der Kniekehle zwischen den Ein- und Aus-

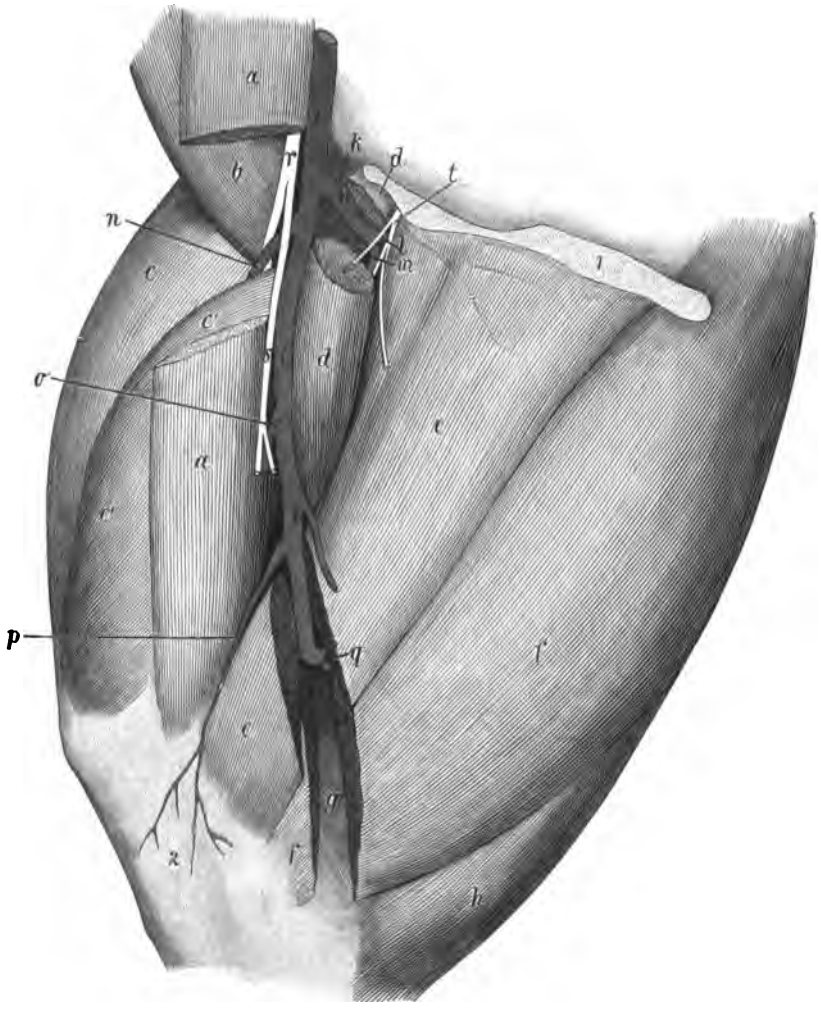

Fig. 55. Mediale Fläche des Oberschenkels. (Der M. gracilis ist entfernt; cf. Fig. 54).

a M. sartorius, dessen Mittelstück herausgeschnitten ist, b M. ileo-psoas (Ende), c M. rectus femoris, c′ M. vastus medialis, d M. pectineus, aus dem ein Stück herausgeschnitten ist, e M. adductor magnus et brevis, f M. semimembranosus (aus beiden ist ein Stück herausgeschnitten), g M. gastrocnemius medialis, h M. semitendinosus, i A. femoralis, k A. femoris profunda, l der fortlaufende Stamm derselben, m A. circumflexa femoris interna, n A. femoris anterior, o A. saphena (abgeschnitten), p A. articularis genu suprema, q A. femoris inferior (hinterer Muskelast), r N. cruralis, s N. saphenus (abgeschnitten), t N. obturatorius.

1 Beckenfuge, 2 Knie.

Digitized by Google

wärtsziehern des Schenkels auf den Mm. gastrocnemii liegen; β) den Gland. inguinales superficiales; sie liegen am oralen Rande des M. tensor fasciae latae in der Kniefalte; γ) den Gland. inguinales profundae, welche im Schenkelkanal nahe dem Bauchring sich befinden.

Nerven. 1. Der starke und breite N. ischiadicus (s. S. 154 und Fig. 43 $_{16, 17}$) liegt am Oberschenkel zwischen dem M. biceps femoris einerseits und dem M. adductor und M. semimembranosus andererseits und ganz nahe dem Coxalgelenke resp. dem äusseren Sitzbeinausschnitte (Incisura ischiadica minor) auf den sog. Ischiadicusträgern (den Mm. gemelli, M. obturator internus, M. obturator externus und M. quadratus femoris). Er liegt hier zwischen dem Trochanter major und dem Tuber ischiadicum, bedeckt vom M. piriformis. Schon am Oberschenkel tritt die Zweiteilung des Nerven in den N. tibialis ($_{16}$) und N. peroneus ($_{17}$) ein. Beide liegen jedoch bis zu den Wadenmuskeln an einander. Der N. peroneus geht von hier aus zwischen M. biceps femoris und gastrocnemius lateralis nach dem Köpfchen des Wadenbeines zu, während der N. tibialis zwischen die beiden Mm. gastrocnemii eintritt. Vorher giebt letzterer den N. suralis ($_{18}$) ab, welcher an die laterale Fläche des M. gastrocnemius lateralis tritt und nahe dessen aboralem Rande zehenwärts verläuft.

2. Der schwache N. cutaneus femoris posterior (s. S. 154 und Fig. 43 $_{19}$) tritt an dem Sitzbeinhöcker zwischen M. biceps und M. semitendinosus an die Oberfläche der caudalen Schenkelseite und verteilt sich in der Haut.

3. Der N. glutaeus inferior läuft in dem M. biceps femoris bis zur Kniescheibe herab.

4. Der N. obturatorius (s. S. 153 und Fig. 55 t) gelangt nach seinem Durchtritt durch das Foramen obturatum an den Oberschenkel und zwar zwischen den M. pectineus und M. adductor magnus. Er geht zu den Einwärtsziehern und dem M. obturator externus.

5. Der dünne N. saphenus (Fig. 55 s und Fig. 54 $_1$) liegt anfangs im Schenkelkanal am oralen Rande der A. femoralis, dann teilt er sich in mehrere Zweige, die ungefähr in der Mitte des Oberschenkels aus dem Kanale heraustreten und an der medialen Seite des M. gracilis, nahe dessen oralem Rande liegen.

6. Der N. cutaneus femoris externus (s. S. 153) liegt an der Unterseite des M. tensor fasciae latae bis zur Kniescheibe.

I. Caudale Oberschenkelgegend (cf. Fig. 56, 57, und 58).

Unter der Haut und der Fascie (s. S. 184) liegt an der lateralen Seite der sehr starke, rein fleischige, fleischrote, längsfaserige, gewaltige Schenkelabschnitt des M. biceps femoris; an diesen reiht sich, den Uebergang zum caudalen Rande bildend, der ungefähr halb so starke, rundliche, längsfaserige M. semitendinosus und an diesen, caudo-medial gelegen, der M. semimembranosus an. Ganz an der medialen Seite liegt unter der Haut der platte, längsfaserige M. gracilis und in der Tiefe zwischen den lateralen und medialen Muskeln, das Oberschenkelbein berührend, der M. adductor und M. pectineus.

Der orale Rand des M. biceps fem. (S. 138), ist nahezu parallel mit der Längsachse des Oberschenkelbeines gerichtet (s. Fig. 42 $_5$). Er reicht

Digitized by Google

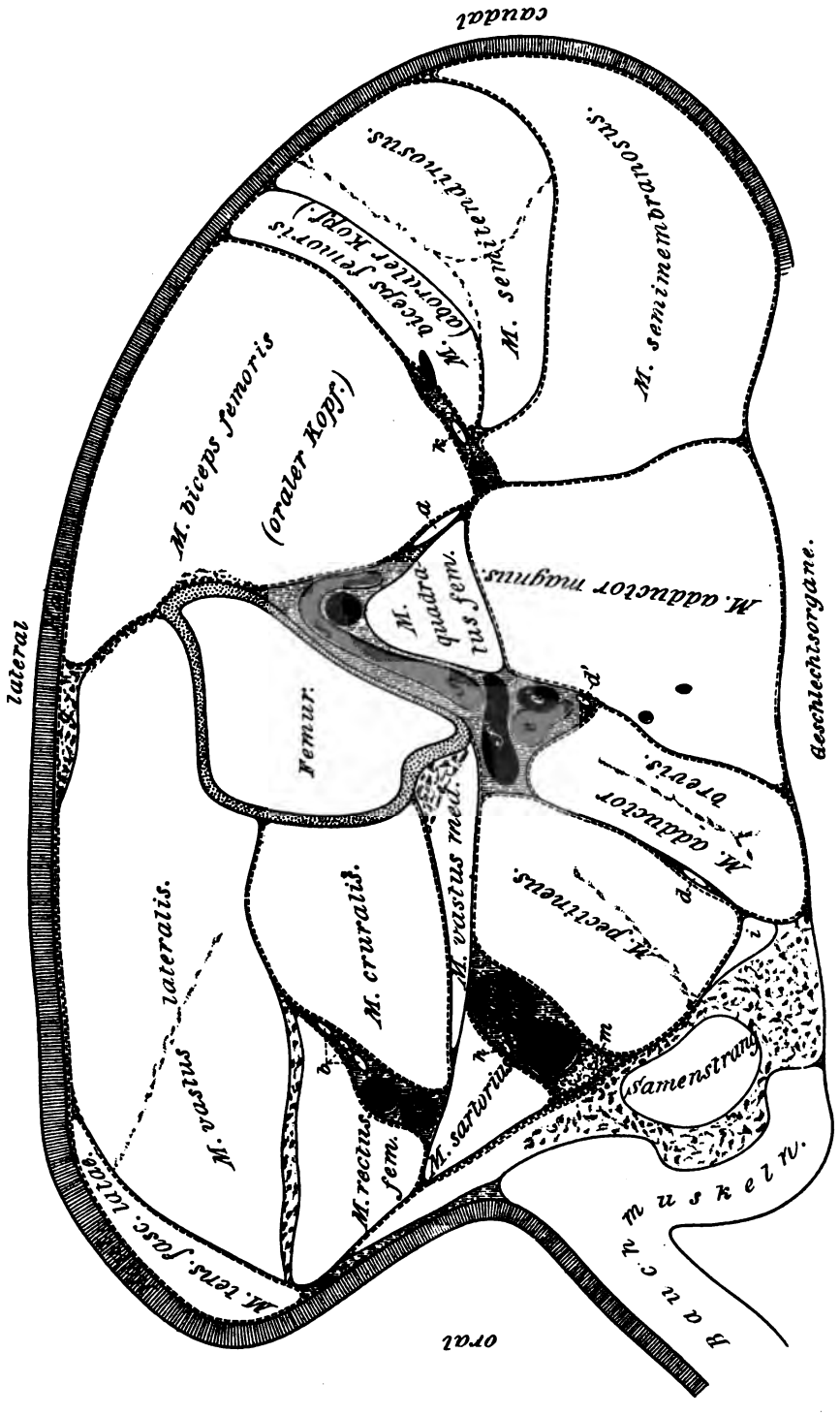

Fig. 56. (Legende s. nächste Seite).

Digitized by Google

Fig. 56. Gefrier-Querschnitt durch den Oberschenkel. Der Schnitt ist zwischen 1. und 2. Viertel des Femur im rechten Winkel zu dessen Längsachse geführt. Die Schnittrichtung giebt die in Fig. 50 mit 29 bezeichnete, punktierte Linie an. Die Abbildung zeigt die proximale (obere) Fläche der in Fig. 50 mit d bezeichneten Scheibe. a N. ischiadicus, b Aeste des N. femoralis, c A. und c' V. femoris anterior, d starker und d' schwächerer Ast des N. obturatorius, e A. und e' V. circumflexa femoris interna, f A. und f' V. profunda femoris (Endäste), g Endteil des M. glutaeus maximus, h N. saphenus, i Muskulatur, deren Natur nicht genau zu bestimmen war; sie endete sowohl in dieser als in der vorhergehenden Scheibe und gehörte aller Wahrscheinlichkeit nach zu den Bauchmuskeln, k starker Nerven-Muskelzweig, m Leistendrüsen (Gland. inguinal. profund.) mit der A. und V. femoralis im Schenkelkanale liegend.
Der M. gracilis ist auf dem Schnitte noch nicht zu sehen, beginnt aber sofort in der Scheibe; er setzt sich sehnig resp. aponeurotisch bis zur Symphyse fort.

in der proximalen (oberen) Hälfte bis an den caudalen resp. caudo-lateralen (hinteren-äusseren) Rand des Os femoris, in der distalen (unteren) Hälfte aber bis auf dessen laterale Fläche. Eine Linie, vom caudalen Rande des Trochanter superior (grossen Umdrehers) über den lateralen Umdreher (Trochanter tertius) hinweg zur Mitte der Patella gezogen, giebt die Richtung und Lage des oralen, durch die Haut hindurch feststellbaren Randes des M. biceps an. Der caudale (hintere) Rand des Muskels liegt nahe der caudalen Schenkelcontour, doch so, dass er nahe dem Becken ca. 8 bis 12 cm, nach dem Unterschenkel hin aber nur noch 3—5 cm von ihr entfernt ist. Es kommt dies daher, dass der M. biceps am Becken (äusseren Sitzbeinausschnitt) nur ca. 10—12 cm breit ist, während er sich fusswärts derart verbreitert, dass er an der distalen (unteren) Grenze der Oberschenkelgegend ungefähr doppelt so breit ist als am Becken (24—28 cm).

Die den Muskel überziehende Fascie liegt ihm teils locker, teils fest an und senkt sich an seinen beiden Rändern in Form von Zwischenmuskelbändern ein und überzieht die Unterfläche des Muskels; oral setzt sie sich in die Fascia lata fort; (s. S. 140).

An der Unterfläche des M. biceps verlaufen ungefähr in der Mitte und in dorso-ventraler Richtung (von oben nach unten), in der Fascienscheide gelegen, der starke und breite N. ischiadicus, resp. seine beiden neben einander liegenden Aeste: N. peroneus und N. tibialis (Fig. 43 16 und 17) und mehrere Muskeläste. Der dünne N. suralis (Fig. 43 18), welcher ungefähr in der Mitte des Femur vom N. tibialis abgeht, liegt bis zu den Mm. gastrocnemii an letzterem. Nahe dem Sitzbeinhöcker (Sitzknorren) tritt am caudalen (hinteren) Rande des Muskels (zwischen ihm und dem M. semitendinosus) ein schwacher Endzweig des N. cutaneus femoris posterior (Fig. 43 19) an die Oberfläche (s. M. semitendinosus S. 104). Ausser den erwähnten Nerven deckt der M. biceps nachfolgende Arterien.

Digitized by Google

1. Die Endäste der hier 4—5 mm starken A. obturatoria (Fig. 43 26), welche am äusseren Sitzbeinausschnitte nahe dem Sitzbeinhöcker zum Vorschein kommen. 2. Das ca. 4 mm dicke Ende der A. circumflexa femoris interna (Fig. 43 27), welches an der caudalen Fläche des Oberschenkelbeines am lateralen Umdreher hervortritt. 3. Die hier 4—5 mm starke A. (und V.) femoris inferior (Fig. 43 28), welche zwischen dem caudalem Rande der Mm. gastrocnemii und dem Femur zum Vorschein kommt und sich sogleich in mehrere Aeste spaltet. Ausserdem liegen an der Unterfläche des Muskels noch die Gland. poplitaeae (Fig. 43 37), welche sich zwischen ihm und dem M. semitendinosus aboral auf den Mm. gastrocnemii befinden (s. auch Kniegelenksgegend S. 219).

Caudal (nach hinten) reiht sich an den M. biceps femoris der starke, fleischrote, auf seiner Oberfläche ein wenig gerundete Schenkelabschnitt des M. semitendinosus (Fig. 42 6 und Fig. 43 9; cf. auch Fig. 56—58) an, welcher die caudale Ober-Schenkelcontour bildet, doch so, dass, besonders in der proximalen (oberen) Hälfte, der bei weitem grössere Teil des Muskels lateral von der caudalen Mittellinie des Schenkels liegt. Seine Fasern verlaufen im allgemeinen dorso-ventral (von oben nach unten). Der Muskel ist in der ganzen Oberschenkelgegend nahezu gleich stark. Er berührt mit ca. 7—10 cm seiner Oberfläche die Haut. Mit seiner orolateralen Fläche stösst er an den M. biceps femoris, mit seiner medialen an den M. semimembranosus; der letztere bedeckt ausserdem einen kleinen Teil seiner caudalen Fläche.

Die den Muskel überziehende Fascie liegt demselben in der grössten Ausdehnung nur locker an, senkt sich an den beiden Rändern des Muskels in die Tiefe ein und überzieht die Unterfläche des Muskels und inseriert sich am Sitzbeinhöcker.

Nahe dem Sitzknorren tritt zwischen dem Muskel und dem M. biceps femoris ein dünner Endzweig des N. cutaneus femoris posterior (Fig 43 19) hervor und verbreitet sich an der Oberfläche des Muskels. Nahe dem Becken verlaufen an der oralen Seite des M. semitendinosus Endzweige der A. obturatoria (Fig. 43 26) und Rami musculares des N. ischiadicus; im distalen (unteren) Drittel liegen Zweige der A. femoris inferior (Fig. 43 28) seiner Unterfläche an; ausserdem verläuft hier an seinem oralen Rande der N. tibialis inkl. suralis (Fig. 43 16 und 18).

Medial vom Oberschenkelteile des M. semitendinosus liegt unter der Haut und der Fascie der ungefähr gleich starke (oder etwas stärkere), fleischrote Schenkelteil des M. semimembranosus (Fig. 44 10; cf. Fig. 56 bis 58), dessen Fasern vom Sitzbeinhöcker nach der medialen Seite des Knies gerichtet sind. Der Muskel ist in der ganzen Oberschenkelgegend

Digitized by Google

nahezu gleich stark. Er beteiligt sich an der Bildung der caudalen Oberschenkelcontour, liegt aber medial von der caudalen (hinteren) Mittellinie der Oberschenkelgegend; er bildet also den Uebergang von der caudalen zur medialen Oberschenkelseite. Die Haut berührt er beckenwärts mehr als fusswärts; nahe dem Becken liegt er nämlich auf 11—14 cm Breite an der Haut, gegen den Tarsus hin ist dies immer weniger der Fall, sodass an der distalen (unteren) Grenze der Oberschenkelgegend der Muskel entweder gar nicht mehr oder nur noch auf 1—2 cm an die Haut stösst; es kommt dies daher, dass der Muskel fusswärts allmählich immer mehr an seiner medialen und zum Teil caudalen Seite von dem M. gracilis (Fig. 54 c) bedeckt wird. Mit seiner lateralen Seite grenzt der Muskel an den M. semitendinosus und an einen kleinen Teil des M. biceps.

Die den Muskel überziehende Fascie ist beträchtlich stärker, soweit der Muskel an die Haut stösst, viel schwächer am übrigen, vom M. gracilis bedeckten Teile; sie liegt dem Muskel in der grössten Ausdehnung nur locker an und senkt sich zwischen ihn und M. semitendinosus in die Tiefe; oralwärts geht sie zum grössten Teile auf den M. gracilis über.

Mit dem proximalen (oberen) Teile seiner lateralen Fläche grenzt der M. semimembranosus an Zweige der A. obturatoria, mit dem distalen (unteren) Teile an den N. tibialis und an Zweige der A. und V. femoris inferior (cf. Fig. 56, 57 und 58).

An der medialen Seite liegt unter der Haut, abgesehen von den Schamteilen und deren Nerven und Gefässen (s. Gelenkgegend), die die unterliegenden Muskeln locker überziehende und den Schenkelkanal überbrückende Fascie (Fascia femoralis mit dem sog. Schenkelblatt der Bauchmuskelsehne) und an dieser die dünne A. und V. saphena und der N. saphenus (die Vene in der Regel caudal, der Nerv oral und die Arterie in der Mitte) (Fig. 54 1, 2, 3), die fusswärts verlaufen (s. S. 205). Unter der Fascie liegt ausser einem Teile des M. semimembranosus und semitendinosus (s. oben und Fig. 54 d, e) der ca. 18—22 cm breite und 3—4 cm dicke, fleischige, längsfaserige, aponeurotisch an der Beckensymphyse beginnende und kniewärts verlaufende M. gracilis (Fig. 54 c), welcher oral an die im Schenkelkanal liegenden Teile anstösst und in seiner proximalen Hälfte mit einer Eigenaponeurose versehen ist, welche sich fusswärts verliert. — Ueber das an seinem oralen Rande nach dem Caput fem. verlaufende Ligam. accessor. (Fig. 54 h) und die seine Anfangsaponeurose oder ihn selbst 4—5 cm von dem oralen Rande entfernt durchbohrende V. pudenda externa (Fig. 54 9) s. S. 181. Mit seiner Unterfläche liegt der M. gracilis an den Einwärtsziehern des Schenkels.

Digitized by Google

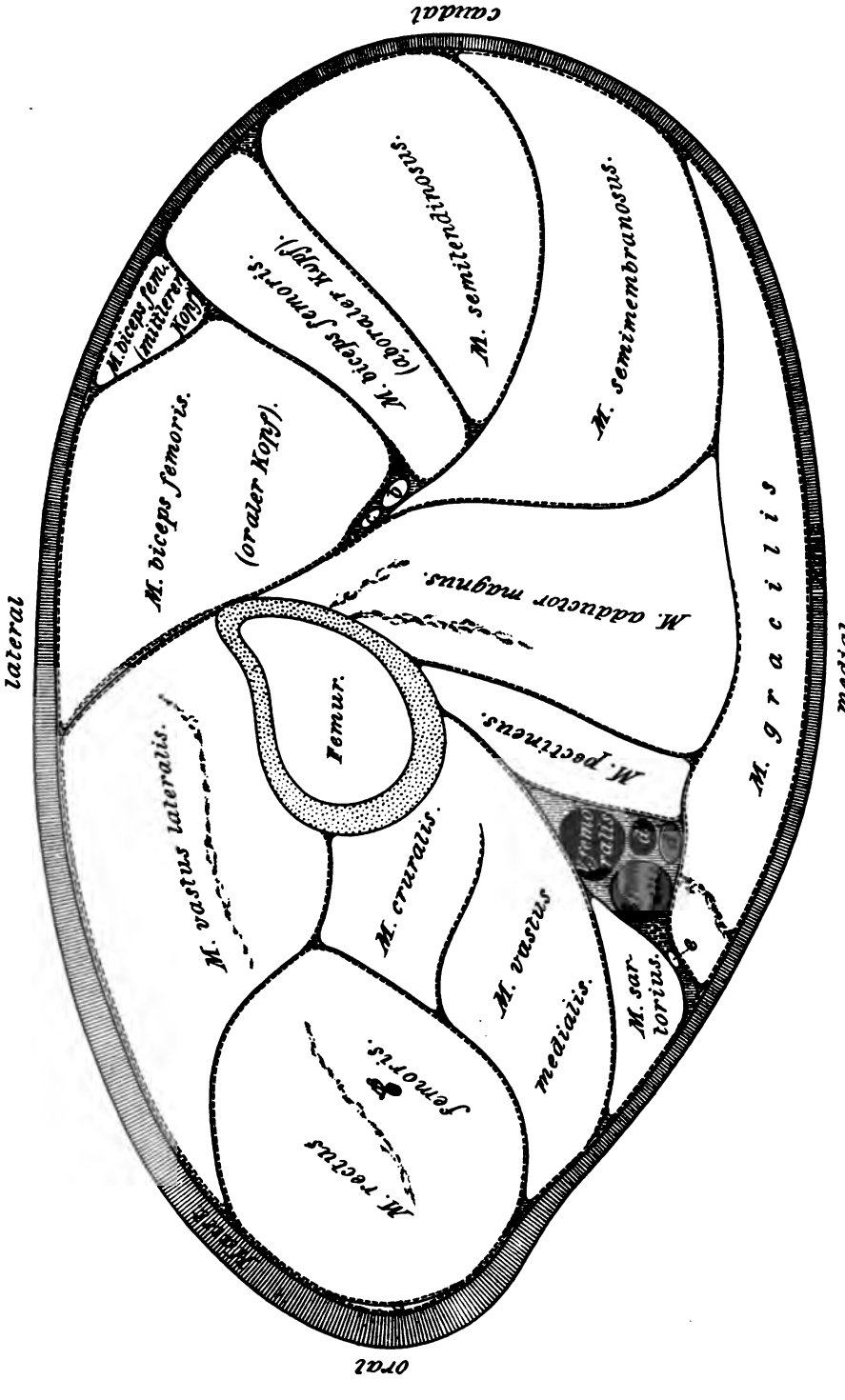

Fig. 57. (Legende s. nächste Seite).

Digitized by Google

Fig. 57. Gefrier-Querschnitt dnrch den Oberschenkel. Der Schnitt ist mitten durch den Femur im rechten Winkel zu dessen Längsachse geführt. Die Schnittrichtung giebt die in Fig. 50 mit 30 bezeichnete, punktierte Linie an. Die Abbildung zeigt die proximale (obere) Fläche der in Fig. 50 mit c bezeichneten Scheibe.
a Rest des M. tensor fasciae latae, b N. tibialis, c N. peroneus, d ein starker Ramus muscularis mit d' der entspr. Vene, e N. saphenus, f ein starker Zweig des N. femoralis mit einem arteriellen Ramus muscularis.
Die Stärkeverhältnisse der Haut sind genau berücksichtigt, ebenso die Stärke der Compacta des Os femor.
Zwischen dem M. vastus medialis und cruralis ist nur eine unvollkommene Trennung zu konstatieren.
In der Scheibe entspringt sofort die A. saphena; ferner nahe der distalen (unteren) Fläche die A. femoris inferior (hinterer Muskelast).

Der Raum, welcher zwischen dem M. gracilis und den Hinterbackenmuskeln (M. biceps femoris, M. semitendinosus, M. semimembranosus) einerseits und dem Oberschenkelbein andererseits frei bleibt, wird zum grössten Teile von dem gewaltigen M. adductor (magnus et brevis) ausgefüllt; zu einem geringen Teile kommen noch der M. pectineus und die Ischiadicusträger in Betracht. Ganz nahe der Kniegelenksgegend endlich ragt in die Oberschenkelgegend noch ein ganz kleiner Abschnitt der Mm. gastrocnemii (besonders des M. gastrocnemius lateralis) (s. Kniegelenksgegend).

Der starke, an seiner medialen Fläche zum Teil von einer dünnen, glänzenden Eigenaponeurose überzogene, rein fleischige, von einer dünnen Fascie locker umhüllte M. adductor (magnus und brevis) (Fig. 55 e; cf. auch Fig. 56—58) verjüngt sich (fusswärts) derart, dass er beckenwärts ungefähr doppelt so stark ist als kniewärts. Seine Fasern verlaufen im allgemeinen mit der Längsaxe des Os femor. Er wird an der medialen Seite von dem M. gracilis bedeckt. Bisweilen macht sich an der medialen Seite des Muskels eine Längsrinne bemerkbar, welche die Trennung in den schwächeren, oralen M. adductor brevis und den stärkeren, caudalen M. adductor magnus andeutet; selten sind beide Muskeln getrennt. Alle übrigen topographischen Verhältnisse ergeben sich aus der systematischen Beschreibung S. 188.

Oral am M. adductor liegt in der proximalen (oberen) Oberschenkelhälfte der längsfaserige, rundliche, nach der Femurmitte allmählich sich zuspitzende, schwach sehnig durchsetzte M. pectineus (Fig. 55 d), der an seiner stärksten Stelle einen Durchmesser von 5—7 cm zeigt; er gehört nur zu einem kleinen Teile zur caudalen Schenkelregion; zum grössten Teile liegt er rein medial (s. S. 204). Seine mediale Fläche ist zum grössten Teile vom M. gracilis bedeckt; nur nahe dem Os pubis bleibt ein kleiner oraler Abschnitt frei, der an die Sehne der Bauchmuskeln

Digitized by Google

stösst. Mit seinem oralen Rande begrenzt der Muskel einen kleinen Teil des Schenkelkanales und die in diesem verlaufenden Gefässe und Nerven (s. S. 205 und Fig. 55). Die übrigen topographischen Verhältnisse ergeben sich aus der systematischen Beschreibung S. 188.

Von anderen Gesichtspunkten aus betrachtet, gestalten sich die Verhältnisse, wie folgt:

a. **Proximale (obere) Hälfte** der caudalen Oberschenkelgegend (cf. Fig. 56 und 57).

α. In der dem Knochen (Os femoris) zugewendeten Hälfte folgen die Teile von der lateralen nach der medialen Seite, wie folgt, aufeinander:

1. Haut, 2. die Fascie, 3. der sehr dicke, auf dem Querschnitte fast dreieckige, nach der Femurmitte zu sich allmählich etwas verbreiternde M. biceps femoris mit dem an seiner medialen Seite (an seiner Unterfläche) liegenden N. ischiadicus und Zweigen der A. und V. femoris profunda (A. und V. circumflexa femoris interna), der A. und V. obturatoria. Nahe der Femurmitte spaltet sich der M. biceps fem. in seine 3 Endköpfe, 4. beckenwärts ein Teil des M. quadratus fem. (Fig. 56), welcher gegen die Mitte des Femur hin fehlt, sodass hier der M. biceps direkt am M. adductor liegt (Fig. 57), 5. der starke, auf dem Querschnitte fast viereckige M. adductor magnus, der zum Teil noch caudal vom M. quadratus femoris liegt, 6. die Ursprungssehne des M. gracilis (incl. Fascie), bez. weiter fusswärts vom Becken der dünne muskulöse Teil desselben, 7. die mediale Haut resp. die Geschlechtsorgane. Der M. biceps femoris und der M. quadratus femoris liegen mit ihrer oralen Seite am Knochen und sind von diesem nur zum Teil durch die letzterem anliegende A. und V. femoris profunda (Fig. 56), welche aber gegen die Mitte des Femur hin fehlen, getrennt.

β. Entfernter vom Knochen liegen die Teile in der proximalen Hälfte wie folgt (cf. Fig. 56 und 57):

1. Haut, 2. Fascie, 3. der caudale Abschnitt des M. biceps fem., 4. der rundliche, im allgemeinen längsfaserige M. semitendinosus und zwischen beiden gegen das Becken hin und oral kleine Gefässe und Nerven, 5. der auf dem Querschnitt fast viereckige, starke M. semimembranosus, 6. der dünne M. gracilis, der nahe dem Becken noch sehnig ist, 7. nahe dem Becken Schamteile, 8. die Fascie und die Haut der medialen Seite.

b. **Distale (untere) Hälfte** der caudalen Oberschenkelgegend.

α. In der dem Knochen näher liegenden Partie liegt (cf. Fig. 58) unter der Haut und der Fascie der hier ca. 20—28 cm breite, dreiköpfige M. biceps und an dessen Unterfläche grössere Arterien und Venen (A. und V. femoris inferior), die beiden starken Zweige des N. ischiadicus (N. peroneus, N. tibialis) mit ihren Aesten, nahe dem distalen (unteren) Femurende ausserdem ein kleiner Teil der Mm. gastrocnemii und auf letzteren (zwischen M. biceps und M. semitendinosus) die Gland. poplitaeae. Dann folgt medial der M. adductor magnus, welcher hier erheblich schwächer ist als in der Mitte, und caudal von ihm ein kleiner Teil des M. semimembranosus. Beiden liegt medial der M. gracilis an,

Digitized by Google

an dessen medialer Fläche die A. und V. saphena und der N. saphenus fusswärts verlaufen. Zwischen dem M. adductor magnus und dem Os femor. verläuft nahe dem distalen (unteren) Ende der Gegend die starke A. und V. femoralis.

β. In der dem Knochen abgewandten Partie der distalen Hälfte sind (cf. Fig. 58), abgesehen davon, dass die Geschlechtsteile nicht in diese Gegend herabreichen, die Verhältnisse noch dieselben, wie in der proximalen (oberen) Hälfte. Der M. gracilis hat sich nur noch mehr verdickt und reicht zu einem kleinen Teile noch auf die caudale Fläche. Es folgen also: Haut, Fascie, ein kleiner caudaler Teil des M. biceps, dann M. semitendinosus, der caudale, verhältnismässig dünne Teil des M. semimembranosus, der hier ziemlich dicke M. gracilis, die Fascie und die Haut. Der M. semimembranosus stösst hier caudal nur mit einem schmalen Rande an die Haut.

II. Orale (vordere) Oberschenkelgegend.

Lateral und oral liegt direkt unter der Fascie und der Haut in der proximalen (oberen) Hälfte der oralen Schenkelgegend der Endteil des M. tensor fasciae latae (Fig. 42_3 und Fig. 56) und ein ganz kleiner Endabschnitt des M. glutaeus maximus (Fig. 42_2). Beide Muskeln verschmelzen so mit einander, dass sie ein Muskel zu sein scheinen. Derselbe bildet einen dünnen, von der nicht starken Fascie ziemlich locker umhüllten Fleischkörper, der zwar zum grössten Teile an der lateralen Fläche liegt, aber bis zur oralen Oberschenkelcontour reicht, sodass er letztere noch bildet. Er besitzt in der caudalen Hälfte ein fleischrotes Aussehen, während seine orale Hälfte (besonders fusswärts) von einer glänzenden Eigenaponeurose überzogen ist. Ungefähr in der Mitte der Oberschenkelgegend geht der im allgemeinen längsfaserige Muskel in seiner ganzen Breite in eine sehr starke, glänzende Sehnenhaut aus.

Die Sehnenhaut des Muskels verschmilzt grösstenteils mit der ascia lata (s. S. 184), heftet sich an die unter ihr liegenden Teile nur locker an und geht fusswärts in die Fascia cruris über und verbindet sich dadurch indirekt mit der Achillessehne und dem Sprungbein. Besondere Anheftungspunkte nimmt sie an der Patella, am lateralen geraden Kniescheibenbande und an der Crista tibiae. Aboral verschmilzt sie, ebenso wie die den Muskelbauch überziehende Fascie, zum Teil mit der den M. biceps femoris überziehenden Fascie, teils senkt sie sich als Zwischenmuskelband am oralen Rande des M. biceps femoris ein und inseriert sich wesentlich am unteren Umdreher (Trochanter tertius). Oral schlägt sie sich um die orale Schenkelcontour um und verschmilzt mit der Fascia femoralis.

Am oralen Rande des Muskels liegt unter der Fascie etwa 3 bis 4 Finger breit beckenwärts vom Uebergange des Muskels in seine Sehne,

Digitized by Google

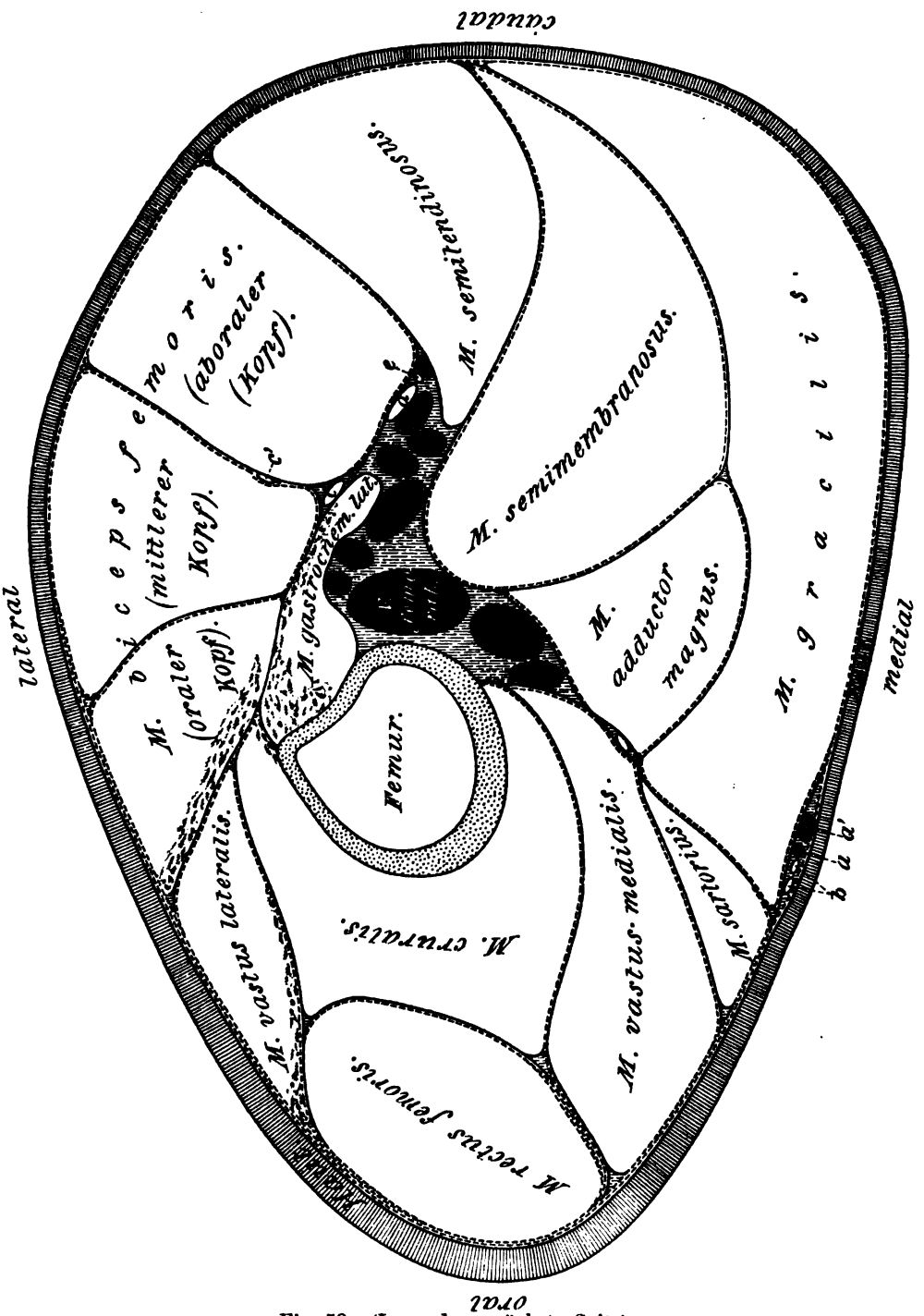

Fig. 58. (Legende s. nächste Seite).

Digitized by Google

Fig. 58. Gefrier-Querschnitt durch den Oberschenkel. Der Schnitt ist zwischen 3. und 4. Viertel des Femur im rechten Winkel zu dessen Längsachse geführt. Die Schnittrichtung giebt die in Fig. 50 mit 31 bezeichnete, punktierte Linie an. Die Abbildung zeigt die proximale (obere) Fläche der in Fig. 50 mit f bezeichneten Scheibe. a A. und a' V. saphena, b N. saphenus, der sich schon in 2 Aeste gespalten hat, c N. peroneus, c' starker Ramus muscularis von ihm, d N. tibialis, e N. suralis, der noch am aboralen Rande von d liegt, f sog. hinterer Muskelast (A. femoris inferior), der soeben wieder starke Zweige (f f') abgegeben hat; zwischen ihnen die entspr. Venen. Die Stärkeverhältnisse der Haut und der Compakta des Os femor. sind genau berücksichtigt.

Die Trennung zwischen M. cruralis und vastus medialis ist wesentlich nur durch das eingezeichnete Fascienblatt angedeutet.

in fetthaltigem Bindegewebe eingebettet, ein kleiner Haufen Lymphdrüsen (Gland. inguinales superficiales). An der Unterfläche des Muskels verlaufen kleine Zweige der A. circumflexa femoris externa und nahe dem oralen Rande der längsgerichtete N. cutaneus femoris externus.

Unter dem M. tensor fasciae latae und dem Endteile des M. glutaeus maximus (resp. fusswärts von der Mitte des Oberschenkels unter der starken Fascia lata und der Haut) folgen der M. vastus lateralis und der M. rectus femoris; beide sind von der Fascie nur locker überzogen.

Der M. vastus lateralis reicht (cf. auch Fig. 43$_{10}$ und Fig. 56, 57 und 58) vom Oberschenkelbein (wo er zu einem ganz geringen Teile noch vom M. biceps femoris bedeckt wird) bis nahe zur oralen Schenkelcontour und ist beckenwärts ungefähr doppelt so breit (16—18 cm) als fusswärts (8—10 cm); seine Fasern verlaufen, wie aus Fig. 43 ersichtlich ist, im allgemeinen von der lateralen Femurseite aus oral und fusswärts (vor- und abwärts) und enden zum grössten Teile an der Eigenaponeurose des M. rectus femoris. Der Muskel besitzt zum grössten Teile ein fleischrotes Aussehen und ist nur nahe dem Os femoris und in seinem proximalen (oberen) Abschnitte von einer glänzenden Eigenaponeurose überzogen. Oral wird der M. vastus lateralis um 4—6 cm von dem rundlichen, stark sehnig durchsetzten, längsfaserigen M. rectus femoris überragt (s. Fig. 43$_{11}$); zwischen beiden tritt nahe der Hüftgelenksgegend ein starker Endast der A. circumflexa femoris externa (Fig. 43$_{25}$) ein. Der M. rectus femoris liegt (cf. Fig. 56—58) genau oral in der Oberschenkelgegend zwischen dem M. vastus lateralis und dem M. vastus medialis, überragt beide aber oralwärts (nach vorn). In der distalen (unteren) Hälfte der Oberschenkelgegend, wo er nicht mehr vom M. tensor fasciae latae bedeckt ist, bildet er die orale Oberschenkelcontour und grenzt an die ihn locker überziehende, starke Fascia lata, die direkt unter der Haut liegt. Er ist von einer Eigenaponeurose überzogen, die beckenwärts nur dünn ist, kniescheibenwärts aber immer stärker wird, sodass sie im distalen

Digitized by Google

(unteren) Drittel der Oberschenkelgegend eine starke, gelbweiss glänzende Haut, durch welche die Farbe des Muskels nicht mehr hindurchschimmert, bildet. Medial stösst der M. rectus femoris (cf. Fig. 55 c) an den M. vastus medialis, mit einem kleinen, nahe dem Pfannengelenk gelegenen Teile seines den M. vastus medialis oralwärts (nach vorn) überragenden, im übrigen an der Fascie liegenden Abschnittes an das Ende des M. ileo-psoas (S. 181), an die Bauchmuskeln und einen kleinen Teil des M. sartorius. Im proximalen (oberen) Drittel treten zwischen M. ileo-psoas, M. rectus femoris und M. vastus medialis, medial vom M. sartorius bedeckt, die schräg oral und fusswärts verlaufende A. femoris anterior und der Endstamm des starken, längsverlaufenden N. femoralis in die Tiefe (Fig. 55 n und r). Mit ihren Endästen liegen diese grösstenteils zwischen dem M. rectus femoris und dem M. femoralis.

Der M. vastus medialis (Fig. 55 c', cf. auch Fig. 56—58) zeigt denselben Faserverlauf, wie der M. vastus lateralis, ist jedoch schwächer und weniger breit als dieser, sodass er oralwärts in grösserer Ausdehnung (5—9 cm) vom M. rectus femoris überragt wird. Er ist von einer dünnen Fascie überzogen, welche oral zum Teil mit der Eigenaponeurose des M. rectus femoris verschmilzt. Mit der medialen Fläche seines aboralen Teiles beteiligt sich der M. vastus medialis an der Bildung des Schenkelkanales (s. diesen S. 205 und Fig. 55) und grenzt so an die in diesem verlaufenden, grossen Gefässe und Nerven (A. und V. femoralis, N. femoralis und N. saphenus). Mit seiner medialen Seite stösst der Muskel im übrigen, abgesehen von einem kleinen, nahe dem Hüftgelenke gelegenen Teile, der an das Ende des M. ileo-psoas grenzt, oral an die ihn locker überziehende starke Fascia lata und an die Haut, während sich caudal zwischen beide noch der 8—9 cm breite, fleischrote, zartfaserige, nicht von Sehnen durchsetzte M. sartorius (Fig. 55 a; cf. auch Fig. 56—58) einschiebt, dessen Fasern fusswärts verlaufen, doch so, dass sie die Längsachse des Femur im spitzen Winkel kreuzen. Mit seinem caudalen Rande beteiligt sich der M. sartorius nahe dem Becken an der Bildung des Schenkelkanales und grenzt an die in diesem verlaufenden Gefässe und Nerven, mit seinem distalen Teile stösst er caudal (nach hinten) an den M. gracilis. Der ganze Muskel ist an seiner medialen Fläche locker von der starken Fascia femoralis medialis, auf der dünne Zweige des N. saphenus knieschеibenwärts verlaufen, überzogen.

In der Tiefe liegt zwischen den zuletzt beschriebenen 3 Muskeln, direkt auf dem Knochen, der M. femoralis (Fig. 56—58), der sich jedoch in der Regel nicht als isolierter Muskel darstellen lässt (s. S. 187).

In der proximalen (oberen) Hälfte des Schenkels befinden sich (cf. Fig. 55) zwischen dem M. vastus medialis (resp. dem Ende des M. ileo-

Digitized by Google

psoas), M. pectineus und M. sartorius die A. und V. femoralis, der N. saphenus und Lymphdrüsen (Gland. inguinales profundae). In der Mitte des Schenkels liegen diese Gefässe mit grossen Muskelästen zwischen dem M. vastus medialis, M. pectineus, M. sartorius und M. gracilis. Der letztere trennt sie von der Fascie und der Haut. In dem distalen (unteren) Drittel der oralen Schenkelregion kommen keine grösseren Gefässe und Nerven vor, weil sich die Gefässe des Schenkelkanales an die caudale Seite des Os femoris wenden (s. S. 205).

Sowohl an der lateralen als an der medialen Seite des Oberschenkelbeines stossen die Muskeln der oralen und caudalen Schenkelpartie zusammen und erstrecken sich mit kleinen Abschnitten noch auf die betr. Seite, sodass sich das Lageverhältnis an diesen bis zu einem gewissen Grade aus dem im vorhergehenden Geschilderten ergeben muss. Trotzdem wollen wir der Uebersicht und Vollständigkeit halber im nachstehenden in Kürze noch eine Darstellung des Lageverhältnisses der einzelnen Teile an der lateralen und medialen Seite des Oberschenkelbeines folgen lassen.

a. An der **lateralen Seite des Oberschenkelbeines** liegen: 1. In dem **proximalen** (oberen) Drittel (cf. Fig. 56) unter der Haut und der Fascia lata der Endabschnitt des M. glutaeus maximus, der mit dem M. tensor fasciae latae verschmilzt. Caudal von ihm befindet sich, nur auf eine kleine Strecke auf die laterale Fläche des Oberschenkelbeines ragend, der M. biceps femoris. Unter dem M. glutaeus maximus und zu einem geringen Teile noch unter dem M. biceps femoris liegt direkt an dem Oberschenkelbein der M. vastus lateralis.

2. Im **mittleren** Drittel (Fig. 57) ist das Lageverhältnis insofern ein anderes, als der M. glutaeus maximus nicht bis hierher reicht. Es liegen also direkt unter der Haut und der starken Fascie oral der dem Knochen anliegende M. vastus lateralis und caudal ein Teil des M. biceps femoris, der sich etwas weiter auf die laterale Fläche des M. vastus lat. erstreckt als im proximalen Drittel.

3. Im **distalen** (unteren) Drittel (Fig. 58) sind die Verhältnisse wieder etwas anders, denn es folgen: Haut, die starke Fascia lata, dann oral der M. vastus lateralis und aboral der M. biceps femoris als oberflächliche Muskellage. In zweiter Lage befinden sich unter diesen an der oro-lateralen Fläche des Knochens der M. femoralis und an der caudo-lateralen Fläche der Anfangsteil des M. gastrocnemius lateralis.

Stärkere Gefässe oder Nerven kommen lateral vom Knochen nicht vor.

An der ganzen lateralen Oberschenkelseite liegen also direkt unter der Haut und der Fascie (cf. Fig. 42) in der oralen Hälfte der M. tensor fasciae latae inkl. lateralem Kopfe des M. glutaeus maximus und deren Sehnenplatte, welche den M. quadriceps deckt, und in der caudalen (hinteren) Hälfte der dicke M. biceps femoris und ein Teil des starken M. semitendinosus.

b. An der **medialen Seite des Oberschenkelbeines** liegen: 1. Im **proximalen** Drittel des Schenkels, abgesehen von den Geschlechtsteilen,

Digitized by Google

(cf. Fig. 56) unter der Haut und der Fascie caudal der orale Teil des M. gracilis (resp. dessen Ursprungssehne), der nahe dem oralen Rande an der Beckensymphyse von der starken V. pudenda externa durchbohrt wird. Unter dem M. gracilis befindet sich der M. adductor und oral von ihm der rundliche M. pectineus, der zu einem kleinen (oralen) Teile nicht vom M. gracilis bedeckt wird, sondern mit diesem Teile medial an eine Lage sehnigen Gewebes (das von der Sehne der Bauchmuskeln stammt) und dann an die Fascie und die Haut stösst. Zwischen dem M. pectineus und dem M. adductor verlaufen Zweige vom N. obturatorius und der A. profunda femoris, die V. pudenda externa und das Lig. accessorium (s. S. 176). Am oralen Rande des M. pectineus liegt der Schenkelkanal mit seinen Gefässen und Nerven. — Auf diese Muskelschicht folgt in der Tiefe ein kleiner Abschnitt des M. vastus medialis und das Ende des M. ileo-psoas, die beide am Knochen liegen. Zwischen dem M. pectineus, dem M. ileo-psoas und dem M. adductor verläuft die A. und V. profunda femoris mit ihren Endästen.

2. Im **mittleren** Drittel (Fig. 57) liegen unter der Haut und der Fascie ein Teil des M. sartorius und des M. gracilis und zwischen beiden der N. saphenus und die A. und V. saphena, dann folgen in zweiter Schicht aboral der M. pectineus und ein Teil des M. adductor magnus und oral der M. vastus medialis und unter diesem, am Knochen gelegen, der mediale Teil des M. cruralis. Zwischen der ersten und zweiten Schicht liegen lateral vom M. gracilis, aboral vom M. vastus medialis und oral vom M. pectineus die A. und V. femoralis und arterielle und venöse Muskeläste.

3. Im **distalen** Drittel (Fig. 58) liegen unter der Haut und der Fascie die A. und V. saphena und der N. saphenus (s. unten); dann folgt der Endabschnitt des M. sartorius, unter (lateral) und oral von diesem ein Teil des M. vastus medialis und aboral ein kleiner Teil des M. gracilis und unter (lateral von) diesem ein kleiner Teil des M. adductor. In tiefster Lage folgt auf den M. vastus medialis, der in seinem aboralen Teile unter (lateral von) dem M. sartorius und dem M. gracilis liegt, der den Knochen direkt bedeckende M. femoralis.

Grössere Gefässe und Nerven kommen im distalen Drittel der medialen Oberschenkelbeingegend nicht vor, denn die A. und V. femoralis sind an die caudale Seite des Os femoris gerückt (s. S. 205).

An der gesamten medialen Seite des Oberschenkels liegen also (cf. Fig. 54 und 56—58) direkt unter der Haut und der Fascie in oro-caudaler Richtung (von vorn nach hinten): 1. ein Teil des M. rectus femoris. Ihm folgt 2. ein Teil des M. vastus medialis und der ihn zum Teil bedeckende M. sartorius; dann folgt 3. der Schenkelkanal mit den in ihm liegenden Gefässen, Nerven und Lymphdrüsen. Ihnen folgt 4. der den M. pectineus, den M. adductor und einen Teil des M. semimembran. bedeckende M. gracilis, welchem sich 5. der vom M. gracilis frei bleibende Teil des M. semimembranosus anschliesst. Die Grenzen dieser Teile sind durch Rinnen gegeben. An der distalen Hälfte der medialen Fläche liegen direkt unter der Fascie, die oben schon erwähnte A. und V. saphena und der N. saphenus (Fig. 54 $_{1, 2, 3}$), welche nahe dem oralen Rande des M. gracilis in senkrechter Richtung nach dem Femoro-Tibialgelenk zu verlaufen.

Der N. saphenus, welcher hier wegen seiner oberflächlichen Lage leicht zu durchschneiden ist, liegt nach seinem Ursprunge zunächst am oralen Rande der

Digitized by Google

A. femoralis im Schenkelkanal, sodann, ehe er an die mediale Schenkelfläche tritt, eine kurze Strecke zwischen M. sartorius und M. gracilis; er teilt sich dabei in der Regel in zwei Hauptzweige, welche mit der Arterie und der Vene ungefähr in der Mitte der Länge des Oberschenkels an die Oberfläche, d. h. unter die Fascie treten und in der oben angegebenen Richtung fusswärts verlaufen; am meisten caudal liegt in der Regel die V. saphena, oral von ihr die beiden Nervenäste, welche die Arterie zwischen sich haben; kleinere Hautzweige des Nerven verlaufen ausserdem schräg kniewärts.

An der medialen Seite des Oberschenkels befindet sich noch das sogen. **Trigonum subinguinale**; es ist dies das Dreieck, welches durch den fusswärts konvergierenden Verlauf des M. sartorius und pectineus (adductor longus) gebildet und dessen 4 bis 5 cm breite Basis vom Poupart'schen Bande begrenzt wird, während die Spitze des Dreiecks nahezu bis zur Mitte des Oberschenkelbeins reicht und da liegt, wo der M. sartorius mit dem M. pectineus und gracilis zusammenstösst. Das Trigon. subinguinale ist nach der Entfernung der Haut an einer weisslichen, blassen Färbung kenntlich, welche dadurch entsteht, dass an dieser Stelle unter der Fascie nicht Muskeln, sondern ein Kanal, der sogen. **Schenkelkanal** liegt. Dieser befindet sich also oral und zum Teil medial vom Oberschenkelbein und ist zu finden, wenn man gerade abwärts vom lateralen Teile des oralen Schambeinrandes einschneidet. Er stellt einen durch Gefässe, Nerven, Lymphdrüsen und Bindegewebe ausgefüllten, dreieckigen, kanalartigen Raum dar, welcher dieselbe Ausdehnung wie das Trigon. subinguin. zeigt, also von dem Anschlusse der Bauchmuskeln an das Schambein bis ungefähr zur Mitte des Oberschenkels, d. h. bis zu der Stelle reicht, wo M. sartorius und M. gracilis direkt an einander stossen. Der Schenkelkanal bildet (cf. Fig. 55) eine tiefe Rinne, welche oral vom M. sartorius und aboral vom M. pectineus und gracilis begrenzt wird und deren Boden der M. ileo-psoas und zum Teil der M. vastus medialis bildet. Medial wird die Rinne von der Fascia ileo-pectinea (dem Schenkelblatt der End-Aponeurose des M. abdom. obliqu. ext.) überbrückt und so zu einem Kanale abgeschlossen.

In dem Schenkelkanale liegen die A. und V. femoralis (die erstere oral von der letzteren), der N. saphenus, ein kleiner Teil der A. und V. saphena und in dem weiteren basalen Teile auch die Glandulae inguinales profundae, die sich zum weitaus grössten Teile medial an den Gefässen und Nerven direkt unter der Fascie befinden.

Die innere (Bauch-) Oeffnung des Schenkelkanales (innerer Schenkelring) liegt etwas medio-caudal (nach innen und hinten) von dem Leistenring und wird begrenzt caudal vom Schambein, medial vom Poupart'schen Bande, oral vom M. sartorius und transversus abdominis und lateral vom M. ileo-psoas (resp. der Fascia ileo-lumbalis). Gegen die Bauchhöhle wird die Oeffnung abgeschlossen durch die Fascia transversa und das Bauchfell, welche eventuell durch Darmteile in den Kanal, der durch die genannten Teile nicht ganz ausgefüllt wird, ausgestülpt werden können (Hernia cruralis).

Eine äussere Oeffnung des Schenkelkanales ist nicht vorhanden, wenn man als solche nicht die Austrittsstelle der V. saphena resp. der V. und A. saphena und des N. saphenus (cf. Fig. 54) auffassen will. Der Schenkelkanal geht nämlich in der Tiefe weiter in einen durch

Digitized by Google

die Schenkelgefässe ausgefüllten Kanal, dessen Decke anfangs vom M. gracilis (Hunter's Kanal) und dann vom M. adductor (Adductorenkanal) bedeckt ist. Die Gefässe gelangen aus diesem Kanale in die Kniekehle.

D. Das Knie.

Allgemeines und äussere Besichtigung. Unter Knie verstehen wir diejenige Gegend der Beckengliedmasse, welche das distale (untere) Ende des Oberschenkelbeines, das proximale (obere) Ende des Unterschenkels und die Kniescheibe umfasst. Beckenwärts endet diese Gegend kurz über der Kniescheibe an der Becken-Grenze der distalen (unteren) Epiphyse des Oberschenkelbeines und fusswärts an der Crista tibiae, sodass von der Tibia der obere, von beiden Condylen gebildete, ca. 1—2 cm dicke Teil und das Köpfchen der Fibula zur Gelenkgegend gehören. Das Knie hebt sich äusserlich recht deutlich ab; am deutlichsten markiert sich für Auge und Gefühl die Kniescheibe. Ausserdem sind durch das Gefühl der laterale und mediale Condylus des Ober- und Unterschenkelbeines, sowie die Gräte des letzteren festzustellen. Von den 3 geraden Bändern der Kniescheibe lassen sich deutlich das laterale und mediale, weniger deutlich das mittlere fühlen. An der lateralen Seite lässt sich, wenigstens bei mageren Tieren, das laterale Seitenband des Femoro-Tibialgelenkes als verschwommener Längsstrang fühlen; ausserdem sind an dieser Seite die beim Oberschenkel (s. S. 184) beschriebenen Begrenzungslinien des M. biceps femoris sichtbar, während an der medialen Seite (besonders bei Beugung) eine deutliche Querrinne hervortritt, welche die distale (untere) Grenze des M. gracilis angiebt. An dieser Seite ist auch die in schräger Richtung beckenwärts verlaufende Vena saphena zu sehen. Man unterscheidet am Knie eine Streck- und eine Beuge-, eine Adductions- und eine Abductionsseite. Die Beugefläche führt auch den Namen Kniekehle.

I. **Knochen und Bänder.** Das Kniegelenk setzt sich aus zwei Gelenken zusammen, dem Gelenk zwischen der Kniescheibe und der Trochlea des Oberschenkelbeines (Articulatio femoro-patellaris) und dem Gelenk zwischen Ober- und Unterschenkelbein (Articulatio femoro-tibialis). Dazu kommt event. noch das Wadenbein - Schienbeingelenk (Articulatio tibio-fibularis). Für die Kniescheibe bildet das distale Ende des Oberschenkelbeines eine sogen. Rollerhabenheit, welche aus einer grösseren medialen und einer kleineren lateralen kammartigen Erhabenheit besteht, welche eine flache Längsvertiefung (Fovea patellaris) begrenzen. Der Rolle liegt die flache Kniescheibe auf, welche sich bei den Bewe-

Digitized by Google

gungen des Beines in der Längsrichtung des Schenkels verschiebt. Sie ist in dieser Richtung durch 2 Seitenbänder (Lig. transvers. patellae tibiale et fibulare) befestigt. Diese Bänder, von denen das laterale (Fig. 64 $_{21}$) das bei weitem stärkere ist, verlaufen in querer Richtung von der Kniescheibe nach den Bandhöckern (Epicondylus lateralis et medialis) am distalen (unteren) Ende des Oberschenkelbeines. Sie verhindern erhebliche Seitwärtsbewegungen der Kniescheibe. Am proximalen Kniescheibenende heftet sich in ganzer Ausdehnung der M. quadriceps femoris an, während sich an dem distalen Rande resp. Ende die 3 parallelen, rundlichen, sehnenartigen geraden Längsbänder (Lig. patellae rectum tibiale s. mediale, fibulare s. laterale et medium) befestigen, die von der Kniescheibe zur Crista tibiae verlaufen und dort enden (cf. Fig. 65). Sie sind durch eine Sehnenhaut, die vom M. quadriceps abstammt und über die Kniescheibe hinzieht und sich bis zu den Fascien des Unterschenkels erstreckt, mit einander verbunden. Ausserdem wird das Gelenk noch von einem sehr geräumigen Kapselbande (Lig. patellae capsulare) umgeben; dasselbe inseriert sich einerseits am Rande der Gelenkfläche der Patella, andererseits in der Umgebung der Gelenkfläche (Fovea patellaris) des Os femoris, doch 2 bis 4 cm vom freien Rande der letzteren entfernt, sodass die die Fovea patellaris seitlich begrenzenden Kämme noch innerhalb der Kapsel liegen. An der Basis der Kniescheibe bildet es eine mittlere und 2 seitliche blindsackartige Ausstülpungen, von denen die mittlere grösste sich noch zwischen M. femoralis und Oberschenkelbein ein wenig beckenwärts erstreckt. Im übrigen verbindet es sich innig mit dem M. quadriceps. Zwischen der Fibrosa und der Synovialis der Kapsel liegen hier in der Regel grössere Fettmassen. Unterschenkelwärts stösst das Kniescheibenkapselband an das Kapselband des Femoro-Tibial-Gelenkes und die Höhlen beider Kapseln stehen in der Regel mit einander in Verbindung und zwar nach Franck durch eine zwischen den Condylen des Os femoris befindliche, gewöhnlich 5—8 mm breite Spalte. Auch nach unseren Untersuchungen stehen beide Gelenkkapseln in der Mehrzahl der Fälle mit einander in Verbindung; in keinem der von uns untersuchten Fälle aber befand sich die Verbindung zwischen beiden Condylen, sondern stets in Form eines 1 bis 1½ cm breiten Schlitzes am medialen Kamme der Fovea patellaris. Bei einem Teile der untersuchten Fälle fehlte die Verbindung. Der Verbindungsschlitz kann bei Erkrankungen des Gelenkes sehr leicht verlegt werden oder zukleben, sodass dann zwischen beiden Kapseln keine Verbindung mehr besteht. Die Stelle, wo beide Kapselbänder zusammenstossen, liegt zwischen dem lateralen bezw. medialen Seitenbande des Femoro-Tibialgelenkes und dem lateralen bezw. medialen geraden Bande der Kniescheibe. Die beiden von der Kiescheibe caudal gelegenen Condylen des Oberschenkelbeines articulieren mit den beiden Condylen der Tibia, aber nicht direkt, es liegt vielmehr jederseits zwischen den Condylen beider Knochen ein scheibenartiger Zwischenknorpel (Menisci s. cartilagines semilunares). Jeder dieser Knorpel ist durch je ein orales (vorderes) und aborales (hinteres) Band an die Tibia und der laterale Knorpel ausserdem durch ein Band an das Oberschenkelbein befestigt. Zwischen Unter- und Oberschenkelbein findet sich vor allem das Kapselband (Lig. capsulare tibiae). Die äussere fibröse Schicht desselben bildet einen grossen, geräumigen Sack, der sich am Rande der Gelenkflächen des Ober- und Unterschenkelbeines und am seitlichen Rande der Zwischenknorpel inseriert. An der Beugeseite des Gelenkes ist diese Schicht durch starke,

Digitized by Google

fibröse Querzüge verstärkt und innig mit dem M. poplitaeus verbunden; an der Streckseite ist sie dünn und stösst an das Kapselband der Kniescheibe (s. vorige Seite); sie ist hier in der Regel von einem stärkeren Fettpolster bedeckt. Die der fibrösen Schicht innen anliegende Synovialhaut umhüllt die Sehne des Kniekehlenmuskels, sowie die gekreuzten Bänder und bildet zwei geschlossene Säcke für je 2 zusammengehörige Condylen des Ober- und Unterschenkelbeines. Jeder Sack zerfällt dadurch, dass sich die Synovialis am Zwischenknorpel inseriert, wieder in 2 Abteilungen, die am concaven bezw. inneren Rande des Knorpels in Verbindung stehen. Die beiden Hauptsäcke sind fast vollständig von einander getrennt; nur zwischen den gekreuzten Bändern befindet sich nach Franck meist eine ungefähr linsengrosse Verbindungsöffnung. Diese Verbindung scheint oft zu fehlen. Uns ist es wenigstens in vielen Fällen nicht gelungen, dieselbe zu finden. Auch traten meistens Flüssigkeiten, welche wir in eine der beiden Kapseln einspritzten, nicht in die benachbarte Kapsel über. Der laterale Sack steht immer mit der Sehnenscheide des M. tibialis anticus und des M. extensor digitorum pedis longus in Verbindung. Bei Verletzung der letzteren wird natürlich das Gelenk in Mitleidenschaft gezogen. Die beiden Seitenbänder (Lig. laterale fibulare et tibiale) (s. Fig. 63 und 65) sind verhältnismässig schwach und reichen von den Bandhöckern (Epicondylen) des Femur bis zu den Epicondylen der Tibia; das mediale (tibiale) ist das kürzere und innig mit dem medialen Zwischengelenksknorpel verbunden; das laterale (fibulare) besitzt einen kleinen Schleimbeutel, der mit der Kapselhöhle in Zusammenhang steht. Je ein orales (vorderes) und ein plantares (hinteres) Lig. cruciatum geht, innerhalb der fibrösen Kapsel gelegen, von der Tibia an die Innenfläche der Condylen des Oberschenkelbeines.

Das Unterschenkel-Wadenbeingelenk bildet eine unbewegliche Verbindung. Es ist ein sehr kurzes, straffes Kapselband zwischen dem Wadenbeinköpfchen und der Fovea fibularis des Unterschenkelbeins und ein Ligam. interosseum cruris zwischen dem übrigen Wadenbein und dem lateralen Rande der Tibia vorhanden. In dem letzteren befindet sich eine Lücke für den Durchtritt von Gefässen.

II. **Fascien.** Die Fascien des Knies sind bei den Fascien des Unterschenkels beschrieben (s. daselbst).

III. **Muskeln.** Im Bereiche des Kniegelenkes liegen 2 Muskeln, deren gemeinschaftliche Sehne dem Unterschenkel angehört und die hier kurz systematisch zu beschreiben sind. Im übrigen kommen nur End- und Anfangsteile von Muskeln vor, die bei andern Regionen geschildert werden. Die **Mm. gastrocnemii** (Fig. 63 und 65 ₁) stellen 2 breite, mehr oder weniger ovale, stark sehnig durchsetzte, von einer glänzenden Eigen-Aponeurose überzogene Muskeln bezw. Muskelköpfe dar. Beide entspringen an der caudalen (hinteren) Seite des Oberschenkelbeines dicht über (beckenwärts von) den beiden Condylen an rauhen Stellen zu beiden Seiten der Sehnengrube, welche dem M. plantaris zum Ursprung dient. Beide Köpfe liegen mit ihrer Hauptmasse in der Kniekehle und gehen fusswärts vom Kniegelenk bald in eine Sehne, die Achillessehne, aus, welche dem Unterschenkel angehört (s. daselbst). Die Mm. gastrocnemii stossen lateral an den M. biceps, medial an den M. semimembranosus und semitendinosus, caudal (nach hinten) ebenfalls an den letzteren und den M. biceps, knochenwärts an den M. poplitaeus resp. an die Knochen selbst. Zwischen beiden Muskeln befindet sich in der Tiefe der M. plantaris. Auf der Oberfläche des M. gastrocnemius lateralis verlaufen nahe dem

Digitized by Google

caudalen (hinteren) Rande der N. suralis (Fig. 64 14) mit der V. saphena parva und ungefähr in der Mitte der N. peroneus (Fig. 64 10) fusswärts. Zwischen beide Mm. gastrocnemii treten der N. tibialis (Fig. 64 13) und die A. und V. poplitaea ein (Fig. 67 16 und 27); der erstere verläuft alsdann am M. plantaris, während die letzteren durch die beiden Köpfe hindurch an deren Unterfläche und an dem proximalen (oberen) Tibia-Ende an die Unterfläche des M. poplitaeus treten. Ausserdem verlaufen zwischen den Mm. gastrocnemii starke Aeste der A. femoris inferior (Fig. 67 15) und auch derjenige Zweig von ihr, der sich fusswärts mit der A. recurrens tibiae vereinigt. Auf der Oberfläche der Mm. gastrocnemii befinden sich endlich noch nahe dem Ursprunge (also zwischen ihnen, dem M. biceps femoris und semitendinosus) die Gland. poplitaeae.

III. Die **Gefässe und Nerven**, die sich am Knie befinden, werden systematisch beim Unterschenkel (s. S. 231) beschrieben.

IV. Topographisches. 1. **Streckseite** (**dorsale** Seite). Den Hauptorientierungspunkt dieser Fläche giebt uns die durch die Haut durchfühlbare Kniescheibe. Die Lage derselben ist etwas verschieden, je nachdem das Femoro-Tibialgelenk in gestrecktem oder gebeugtem Zustande sich befindet. Während der Streckung des Gelenkes gleitet die Kniescheibe auf der Fovea patellaris des Os femor. beckenwärts (s. Fig. 59), im Beugeakt nähert sie sich der Tibia.

Wir betrachten das Gelenk bei Ruhestellung (mittlerer Beugestellung), bei welcher das Ober-Unterschenkelbeingelenk ungefähr eine Handbreit von der Kniescheibe entfernt ist, und geben (S. 211) gesondert die Unterschiede bei Streck- und intensiver Beugestellung an.

An der Streckseite liegen (cf. Fig. 59) unter der Haut, Bindegewebsmassen und der Fascie beckenwärts das distale Ende des M. quadriceps, in der Mitte die Kniescheibe und fusswärts von dieser die drei geraden Bänder, eingeschlossen in Fascien, Fett und lockeres Bindegewebe.

Unter der leicht verschiebbaren Haut findet man eine ziemlich starke, zum Teil zweiblättrige Fascie, welche den Uebergang von der Fascia lata zur Fascia cruris darstellt uud die unter ihr gelegenen Teile (incl. Kniescheibe) nur locker überzieht. Ungefähr in der Mitte der Streckseite befindet sich unter ihr die Kniescheibe (Fig. 59 und 60), deren freie, von einem sehnig verdickten Periost überzogene Fläche demnach sehr leicht Insulten ausgesetzt ist. Zwischen der Haut und der proximalen (oberen) Hälfte der Kniescheibe kann man bisweilen eine bohnen- bis wallnussgrosse Bursa mucosa subcutanea (Bursa praepatellaris) konstatieren.

Am proximalen (oberen) Ende (Basis) der Kniescheibe endet, zum Teil musculös, der M. quadriceps (Fig 59). Die Oberfläche desselben ist von einer starken, glänzenden Eigenaponeurose überzogen, welche sich in

Digitized by Google

Form eines 3—4 mm starken Sehnenzuges bis auf die freie Fläche der Kniescheibe fortsetzt und daselbst nicht selten eine ungefähr wallnussgrosse Bursa mucosa subtendinea unter sich hat. Der Endteil des M. quadriceps erscheint flach gewölbt und begrenzt die orale Schenkelcontour.

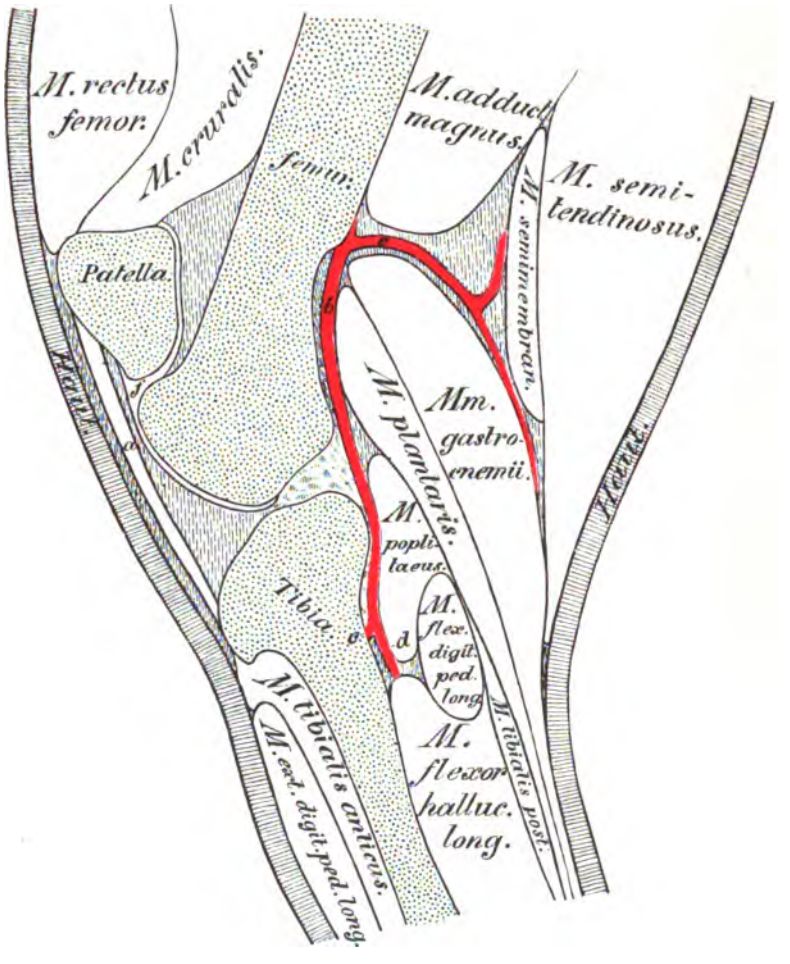

Fig. 59. Sagittalschnitt durch die Mitte des Kniees.
a Lig. rectum patell. medium, b A. poplitaea, c A. tibialis antica, d A. tibialis postica, e A. femoris inf., f geöffnetes Kapselband der Kniescheibe.

Mit seiner Unterfläche bedeckt er (resp. verschmilzt er mit) den beckenwärts vorragenden Teil des Kapselbandes des Kniescheibengelenkes und die Knochen (Patella und Femur). Zwischen der Synovialis und der Fibrosa der Kapsel befindet sich hier in der Regel ein stärkeres Fettpolster. Fusswärts von der Kniescheibe finden wir unter der starken, zwei-

Digitized by Google

blättrigen Fascie die drei geraden Kniescheibenbänder (Fig. 61 b, c, d) und zwischen und unter ihnen ein Fettpolster, das selbst bei mageren Tieren noch reichlich entwickelt ist. Dieses Fettpolster umgiebt vollkommen das mittlere gerade Band und schiebt sich bei besser genährten Tieren in dünner Schicht auch zwischen die Fascie und die seitlichen geraden Bänder, mit welchen das tiefe Blatt der Fascie übrigens verschmilzt. Die Lig. recta lassen sich alle drei durch die Haut hindurch feststellen und zwar am leichtesten die seitlichen, schwieriger das mittlere, leichter ausserdem bei Streck- als bei Beugestellung des Gelenkes. Unter (knochenwärts von) den geraden Kniescheibenbändern und dem erwähnten Fettpolster liegen die geräumigen Kapselbänder des Kniescheiben- und des Femoro-Tibialgelenkes, die beide entweder nur durch eine Scheidewand oder noch durch ein ausserhalb der Kapsel liegendes Fettpolster getrennt sind. Innerhalb der Kapseln liegen nur die betreffenden Knochenteile.

Von den drei geraden Kniescheibenbändern, welche von der Kniescheibe konvergierend zur Crista tibiae verlaufen, liegt mitten an der Streckseite, und zwar ein wenig schräg medial gerichtet, das stärkste und längste rundliche Lig. rectum patellae medium. Die beiden anderen Lig. recta liegen seitlich von dem mittleren und zwar das mediale weiter entfernt als das laterale. Der Zwischenraum zwischen mittlerem und medialem geraden Bande beträgt bei Streckstellung des Gelenkes nahe der Patella 5 bis 7 cm und verengt sich nach der Crista tibiae hin auf $2^1/_2$ bis 3 cm, während der entsprechende Zwischenraum zwischen mittlerem und lateralem Bande 2 bezw. $1^1/_2$ cm beträgt; die drei geraden Bänder konvergieren demnach fusswärts; das mittlere gerade Band reicht etwas weiter fusswärts als die seitlichen.

Unter der Insertion des mittleren geraden Bandes an der dorsalen (vorderen) Fläche der Tibia befindet sich ein Schleimbeutel, der seitlich von Fett umhüllt ist. Seitlich von diesem Teile ist die Tibia nur durch die Fascie und das sehnig verstärkte Periost von der Haut getrennt.

Im Streckzustande des Gelenkes gleitet die Patella auf der Fovea patellaris beckenwärts, infolgedessen werden die geraden Bänder der Kniescheibe angespannt und der Raum zwischen der Kniescheibe und der Crista tibiae bedeutend vergrössert. Die gestreckten geraden Bänder drücken sich in das Fett ein, sodass letzteres zwischen ihnen hervortritt. In dieser Stellung liegt das stark gespannte Kapselband auf eine bedeutend grössere Ausdehnung direkt unter dem Fettpolster, der Fascie und der Haut, als dies im gebeugten Zustande der Fall ist. Demgemäss sind in der Streckstellung Verletzungen der Kapsel viel leichter möglich als in der Beugestellung. Die Verletzungen bei Streckstellung sind weiterhin noch deshalb gefährlicher, weil bei ihr die Gelenkfläche der Condylen des Femur (die Fovea patellaris) nicht, wie dies in der Beugestellung der Fall ist, von der Kniescheibe und dem Ende des M. quadriceps gedeckt wird, sondern frei innerhalb der Kapsel liegt und infolgedessen leichter erreichbar ist.

Digitized by Google

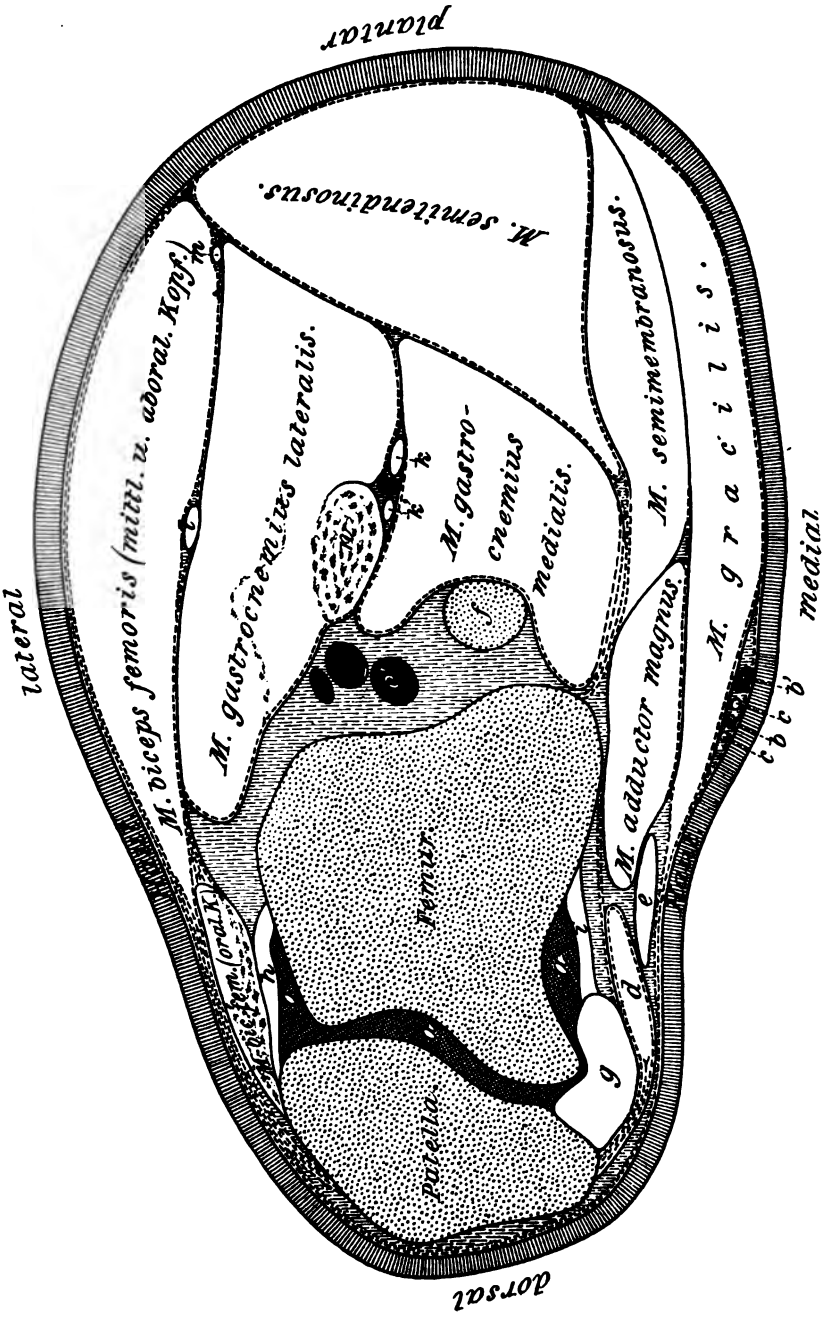

Fig. 60. Gefrier-Querschnitt durch den Oberschenkel. Der Schnitt ist nahezu horizontal durch die Patella und das distale (untere) Ende des Femur geführt. Die Schnittrichtung giebt die in Fig. 50 mit 32 bezeichnete, punktierte Linie an. Die Ab-

Digitized by Google

bildung zeigt die proximale (obere) Fläche der in Fig. 50 mit g bezeichneten Abbildung. a geöffnete Gelenkkapsel, b A. und b' V. saphena, c c Zweige des N. saphenus, d M. vastus medialis (derselbe ist nur noch zum Teil muskulös und heftet sich vermittelst einer starken Sehnenausbreitung an die Patella an), e Endteil des M. sartorius, f der proximalste Teil des medialen Condylus. Der letztere selbst liegt in der Scheibe, g mediales gerades Kniescheibenband, h Lig. transversum patellae laterale, das mit dem Anfangsteile des lateralen geraden Kniescheibenbandes verschmilzt, i Lig. transversum patellae mediale, k N. tibialis, k' dessen hinterer Muskelnerv (zwischen beiden eine Vene), l N. peroneus, m N. suralis, n M. plantaris (noch vollkommen sehnig), o A. und o' V. poplitaea.

Aus dem Durchschnitte des Femur ergiebt sich, dass von den beiden Kämmen der Fovea patellaris (Kniescheibengleitfläche) der mediale der bei weitem stärkere ist. Der M. biceps femoris setzt sich vermittelst einer sehr starken Sehnenausbreitung bis zur Kniescheibe fort.

2. **Laterale Fläche.** An der lateralen Seite finden wir

a. in der oralen Hälfte unter der Haut die starke Fascie und unter dieser (und zum Teil mit ihr verschmolzen) eine starke sehnige Ausbreitung (durch Verschmelzung der Insertionsaponeurose des M. vastus lateralis, des M. biceps femoris und des nicht scharf abgesetzten lateralen Querbandes [Lig. laterale transversum patellae; Fig. 60 h] entstanden) (cf. Fig. 60). Diese Sehnenausbreitung verschmilzt mit dem ca. 3 cm breiten lateralen geraden Kniescheibenbande, welches am Uebergange der Streck- zur lateralen Fläche liegt (Fig. 61b). Zwischen der erwähnten Sehnenausbreitung und der Patella finden wir 2—3 ungefähr wallnussgrosse, inkonstante Schleimbeutel. Die erwähnte Sehnenausbreitung ist mit dem Periost an der lateralen Seite der durchfühlbaren Kniescheibe verschmolzen und bedeckt im übrigen gemeinschaftlich mit dem lateralen geraden Bande am Condylus lateralis ossis femoris ein mehr oder weniger starkes Fettpolster und dann das Kapselband des Kniescheibengelenkes, welches sich noch ca. 3 cm weit auf den lateralen Epicondylus des Oberschenkelbeines erstreckt, bezw. das letztere selbst. Die Gelenkkapsel liegt an dieser Stelle demnach relativ oberflächlich. In der Höhe des Ober-Unterschenkelbeingelenks und am proximalen Ende des Unterschenkelbeines liegt ausserdem, teils noch unter dem lateralen geraden Kniescheibenbande, teils unter der erwähnten sehnigen Ausbreitung und unter einem Fettpolster, ganz in der Tiefe am Uebergange der Streck- in die laterale Fläche, eine in der Längsachse der Tibia verlaufende, rundliche, ca. 2 cm dicke Sehne, welche sich zusammensetzt aus der Anfangssehne des M. extensor digitorum longus und dem Anfange des sehnigen Teiles des M. tibialis anticus (Fig. 61 o).

Diese Doppelsehne bedeckt zunächst noch zu einem kleinen Teile den Epicondylus lateralis ossis femoris, überbrückt dann, dem lateralen Zwischenknorpel und

Digitized by Google

der Kapsel anliegend, das Femoro-Tibialgelenk und liegt an der Tibia in dem halbkreisförmigen Ausschnitte am proximalen Ende derselben, lateral von der Crista tibiae ((Fig. 62 l).

Die Sehne besitzt an ihrer Unterfläche eine gang nahe ihrem Ursprunge am Oberschenkelbein beginnende, ca. 13—15 cm lange, geräumige Bursa synovialis, die stets durch weite, spaltartige Oeffnungen mit dem lateralen Sacke der Gelenkkapsel des Femoro-Tibialgelenkes in Verbindung steht (Insulte, welche die relativ oberflächlich gelegene Sehne treffen, werden in der Regel auch zur Schädigung der Kapsel führen).

b. In der caudalen (plantaren) Hälfte der lateralen Fläche findet man unter der Haut und der Fascie im Bereiche des distalen Endes des Oberschenkelbeines die Endteile des sehnig durchsetzten M. vastus lateralis (mehr beckenwärts) und des am Femoro-Tibialgelenke sehnig werdenden M. biceps femoris (mehr fusswärts), von denen der letztere den ersteren noch zum Teil deckt. Beide bilden rote, platte Muskeln, deren Fasern im allgemeinen in der Richtung des Os femoris nach der Patella zu verlaufen. Unter (medial von) dem M. vastus lateralis, der muskulös und sehnig an der Kniescheibe endet, liegen zum Teil die Knochen (Patella und Os femoris) mit dem Kapselbande der Kniescheibe und zum Teil noch der M. rectus femoris und der M. cruralis. Unter (medial von) dem muskulösen Teile des M. biceps femoris liegt (abgesehen vom M. vastus lateralis), durch ein Fettpolster getrennt, ein Teil des Condylus lateralis ossis femoris (cf. Fig. 60) und nach der Beugeseite hin ein kleiner Abschnitt des von einer glänzenden Eigenaponeurose überzogenen M. gastrocnemius lateralis (s. Beugeseite) und unter dem ca. 3 mm dicken, sehnigen Teile (also im Bereiche des proximalen Tibiaendes und des eigentlichen Gelenkes) (cf. Fig. 61 und 62) ein Fettpolster und darunter ein Teil der Gelenkkapsel des Femoro-Tibialgelenkes und der Kniescheibe (welche zwischen dem lateralen Kniescheibenbande und dem lateralen Seitenbande zusammenstossen) und caudal von diesen (am oralen Rande des M. gastrocnemius lateralis) das fusswärts gerichtete, 2—3 cm breite laterale Seitenband des Femoro-Tibialgelenkes (Fig. 61 e und Fig. 62 f). Unter demselben befinden sich 2 ungefähr wallnussgrosse Schleimbeutel und im übrigen das Kapselband. Innerhalb des letzteren liegen die Gelenkenden mit dem lateralen Zwischenknorpel.

3. **Mediale Seite.** An der Adductions-Seite finden wir am Uebergange der Streck- in die mediale Fläche unter der Haut und der Fascie, beckenwärts und zu einem geringen Teile noch caudal (nach hinten) von dem medialen (durchfühlbaren) Kniescheibenrande gelegen, das Ende des M. vastus medialis (Fig. 60 d und Fig. 55 c') als fleischroten, geringgradig von Sehnen durchsetzten Muskel, dessen Fasern im allgemeinen in

Digitized by Google

der Richtung des Oberschenkelbeins nach der Patella zu verlaufen und an derselben teils sehnig, teils muskulös enden. Zwischen dem sehnigen Teile des Muskels und dem medialen Kniescheibenrande findet sich, jedoch nicht constant, ein ungefähr haselnussgrosser Schleimbeutel. Im übrigen bedeckt der M. vastus medialis einen kleinen Abschnitt des M. rectus femoris, des Oberschenkelbeines und der Kniescheibe und zwischen beiden letzteren das Kapselband der Kniescheibe und zum Teil das dünne, nicht scharf begrenzte, mediale Lig. transversum patellae (Fig. 60 i), endlich noch den Anfangsteil des medialen geraden Kniescheibenbandes (Fig. 60 g). Fusswärts setzt sich, auch von der starken Fascie bedeckt und zum Teil mit ihr verschmolzen, von der Patella aus das ca. 2 cm breite, mediale gerade Kniescheibenband bis zum proximalen Tibiaende fort und verschmilzt nahe demselben mit der Sehne des M. gracilis und sartorius.

Caudal (nach hinten) von diesen Teilen finden wir im Bereiche des distalen (unteren) Endes des Oberschenkelbeines unter der Haut und der starken Fascie den nur wenige Centimeter breiten Endabschnitt des längsfaserigen, fleischroten, platten und dünnen M. sartorius (Fig. 60 e und Fig. 55 a) und aboral (nach hinten) an ihn anschliessend, den oralen Teil des distalen (unteren) Endes des ebenfalls platten, längsfaserigen M. gracilis (cf. Fig. 60), auf dessen Oberfläche innerhalb der Fascie und nahe dem oralen Rande die dünne A. und V. saphena und der N. saphenus fusswärts verlaufen (die Arterie liegt in der Regel zwischen zwei Nervenästen und die Vene aboral davon) (cf. Fig. 60 und 54). Beide Muskeln, M. sartorius und M. gracilis, gehen ganz nahe dem Femoro-Tibialgelenke in ihre aponeurotischen Endsehnen aus, welche mit der Fascie verschmelzen, sodass wir in der Höhe des genannten Gelenkes und am proximalen (oberen) Tibia-Ende unter der Haut nur noch eine starke, aponeurotische Ausbreitung finden, welche mit dem medialen geraden Bande der Kniescheibe verschmilzt und das ca. 3 cm breite, nicht scharf begrenzte, mediale Seitenband des Femoro-Tibialgelenkes bedeckt (cf. Fig. 61 und 62). Zwischen ersterem und dem medialen Seitenbande des Femoro-Tibialgelenkes liegt unter der aponeurotischen Ausbreitung ein Fettpolster und unter (knochenwärts von) diesem direkt ein Teil des Kapselbandes der Kniescheibe und des Femoro-Tibialgelenkes; beide Kapseln stossen zwischen dem lateralen geraden Bande der Kniescheibe und dem medialen Seitenbande des Femoro-Tibialgelenkes an einander und umgeben die Knochenenden. Das mediale Seitenband des Femoro-Tibialgelenkes überbrückt das Gelenk; unter ihm befindet sich eine ca. 3—4 cm lange, ovale Bursa mucosa, die durch eine $1^1/_2$—2 cm breite Spalte mit der Kapsel des Femoro-Tibialgelenkes communiciert; im übrigen liegt dieses Band der Kapsel resp. den Knochenenden (Condylen), dem medialen Zwischenknorpel und der inner-

Digitized by Google

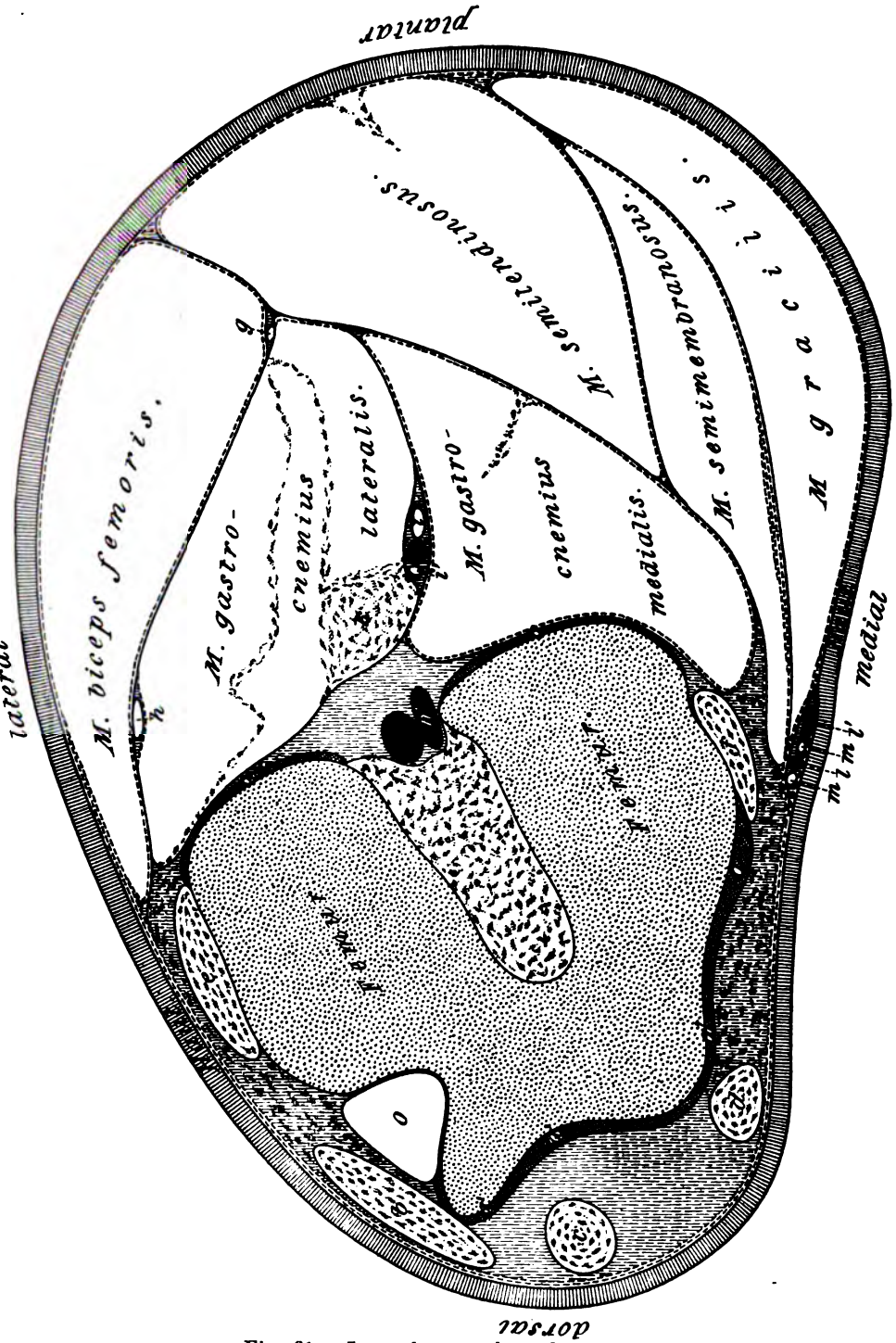

Fig. 61. (Legende s. nächste Seite).

Digitized by Google

Fig. 61. Gefrier-Querschnitt durch den Oberschenkel. Der Schnitt ist in nahezu horizontaler Richtung durch das distale (untere) Ende des Femur ganz nahe dem Femoro-Tibialgelenke geführt. Die Schnittrichtung giebt die in Fig. 50 mit 33 bezeichnete, punktierte Linie an. Die Abbildung zeigt die proximale (obere) Fläche der in Fig. 50 mit h bezeichneten Scheibe.

a geöffnete Gelenkkapsel (bei a' gehört dieselbe dem Gelenk zwischen Patella und Femur an, bei a dem Femoro-Tibialgelenk), b laterales, c mittleres und d mediales gerades Kniescheibenband, e laterales und f mediales Seitenband, g N. suralis, h N. peroneus, i N. tibialis, i' dessen hinterer Muskelnerv (zwischen beiden eine Vene), k M. plantaris (noch vollkommen sehnig), l A. und l' V. saphena, m, m Zweige des N. saphenus, n A. und n' V. poplitaea, o Anfangsteil vom schnigen Abschnitt des M. tibialis anticus und des M. ext. digitor. longus.

Die Fossa intercondyloidea ist mit Bandmassen (gekreuzte Bänder etc.) ausgefüllt, die aber nicht scharf begrenzt sind.

Der M. biceps femoris geht oral in eine starke Fascie aus, die auch mit dem lateralen geraden Kniescheibenbande verschmilzt.

Vom Femur ist der distalste (unterste) Teil der Gelenkwalze getroffen.

halb der Kapsel gelegenen, 1—1½ cm breiten, platten, den Zwischenknorpel schräg fuss- und plantarwärts (rückwärts) kreuzenden Sehne des M. poplitaeus auf.

An der Tibia verschmilzt die erwähnte Aponeurose mit dem Periost. Unter dem muskulösen Teile beider Muskeln liegt (cf. Fig. 60) ein Teil des medialen Lig. transversum patellae und caudal ein kleinerer Endabschnitt des längsfaserigen M. adductor magnus, welch' letzterer zum Teil das Oberschenkelbein, zum Teil den Ursprungsabschnitt des medialen Seitenbandes und den M. gastrocnemius medialis bedeckt.

Aus der gegebenen Schilderung geht hervor, dass das Kapselband des Tibio-Femoralgelenkes in der Gelenkhöhe zwischen dem medialen Seitenbande und dem medialen geraden Bande der Kniescheibe nur von der Haut, der starken Fascie resp. Sehnenausbreitung und einem Fettpolster bedeckt ist, also relativ oberflächlich liegt und dass die mediale Fläche des proximalen (oberen) Tibiaendes zum Teil direkt unter der Haut und der Fascie liegt und durchfühlbar ist (cf. Fig. 61 und 62).

4. **Beugeseite.** Während an den drei anderen Seiten des Knies keine oder nur platte Enden von Muskeln vorkommen, finden sich in der Kniekehle des Pferdes gewaltige Muskelmassen und grosse Gefässe und Nerven.

Wir unterscheiden bei der nachfolgenden Beschreibung zwischen der Gegend des distalen (unteren) Endes des Oberschenkelbeines (proximaler Abschnitt) und der des proximalen (oberen) Endes der Tibia (distaler Abschnitt). Die Grenze zwischen beiden erhält man, wenn man ca. 1 cm über (beckenwärts von) dem proximalen (oberen) Ende der Crista tibiae, das deutlich durch die Haut durchfühlbar ist, eine Horizontale zieht.

a. Proximaler Abschnitt (cf. Fig. 60 und 61). α) Oberflächliche Lage. Lateral liegt direkt unter der Haut die ziemlich starke

Digitized by Google

Fascie und unter dieser, locker von ihr überzogen, in der ganzen Ausdehnung der lateralen Seite der Endabschnitt des rein fleischigen, fleischroten M. biceps femoris (Fig. 42, 60 und 61), dessen Fasern, in grobe Bündel angeordnet, nach dem Kniegelenke und dem proximalen Drittel des Unterschenkels hin verlaufen. Der Muskel ist oralwärts dünn und verdickt sich allmählich nach der caudalen (hinteren) Seite hin. An ihn reiht sich der caudal (rückwärts) gelegene, rundliche, rein fleischige, fleischrote Endabschnitt des M. semitendinosus (Fig. 60 und 61) an, dessen Fasern im Bogen nach dem Kniegelenke hin verlaufen. Derselbe nimmt nahezu die ganze caudale Seite ein und stösst auf 10—13 cm Breite an die Haut und die ziemlich starke Fascie, welch' letztere ihn nur locker überzieht und sich zwischen ihm und M. biceps femoris einerseits und zwischen ihm und dem M. gracilis andererseits in Form von Zwischenmuskelbändern einsenkt.

Auf den M. semitendinosus folgt oberflächlich (also an der Haut, resp. Fascie) und schon vollständig an der medialen Fläche gelegen, der 16—20 cm breite Endabschnitt des platten, nur wenige Centimeter dicken, fleischroten, längsfaserigen, nicht von Sehnen durchsetzten M. gracilis (Fig. 54 c, 60 und 61) an.

Die den Muskel überziehende Fascie ist nicht so stark, wie an der lateralen und caudalen Seite und senkt sich zwischen ihm und dem M. semitendinosus als Zwischenmuskelband ein, während sie oralwärts in die starke, an der medialen Seite des Kniegelenkes gelegene Fascie übergeht (s. S. 215).

Nahe dem oralen Rande des M. gracilis (an der Adductionsseite des Kniegelenks) verlaufen auf seiner Oberfläche innerhalb der Fascie die dünne A. und V. saphena und der N. saphenus fusswärts (s. S. 204). Die drei genannten Muskeln bilden die oberflächliche Lage der ganzen Beugeseite. Sie umschliessen im Halbkreis die tiefer gelegenen Muskeln.

β. Tiefere Muskellage. Unter (lateral von) dem M. gracilis liegen die von einer ganz dünnen Fascie umkleideten, fleischroten, platten Endabschnitte des M. adductor magnus und des M. semimembranosus (Fig. 60 und 61), die beide ungefähr 3 cm dick sind und sich fusswärts allmählich noch verdünnen. Ihre Fasern verlaufen in der Richtung von der ventralen (unteren) Fläche des Beckens nach dem Kniegelenk zu.

Der M. adductor magnus ist der oral gelegene und nur ungefähr $^1/_2$ so breit, als der M. semimembranosus. Er erstreckt sich zum kleineren Teile auf die mediale Kniegelenksfläche (s. S. 217). Der breitere M. semimembranosus reiht sich aboral an den M. adductor magnus an und schiebt sich zwischen M. gracilis einerseits und M. semitendinosus und M. gastrocnemius medialis anderseits ein und reicht nahezu bis an die caudale Schenkelcontour.

Digitized by Google

Direkt an der caudalen Seite des Tibio-Femoralgelenkes und der Gelenkenden der betr. Knochen und bedeckt von den sämtlichen erwähnten Muskeln liegen neben einander in der Tiefe die beiden starken, sehnig durchsetzten, glänzenden, von einer Eigenaponeurose überzogenen und fest mit einander verbundenen Mm. gastrocnemii (Fig. 60 und 61), von denen der laterale zu einem kleinen Teile noch auf die laterale Femurseite vorragt. Ihre Fasern verlaufen im allgemeinen in der Längsrichtung der Tibia. Zwischen beiden Wadenmuskeln liegt nahe dem Knochen resp. dem Gelenke die rundliche Anfangssehne des M. plantaris (Fig. 60 n, Fig. 61 k).

Proximal (beckenwärts), d. h. an der Grenze zur Oberschenkelgegend liegen caudal an den Mm. gastrocnemii zwischen M. biceps femoris und M. semitendinosus resp. M. semimembranosus die Gland. poplitaeae (Kniekehlenlymphdrüsen) in Form mehrerer (4—6) kleiner, linsen- bis erbsengrosser Lymphdrüsen, und stärkere Zweige der am Ursprunge 6—7 mm dicken A. und V. femoris inferior (s. auch Oberschenkelgegend S. 194 und Fig. 43 $_{37}$).

Zwischen dem M. gastrocnemius lateralis und dem M. biceps femoris verläuft in der oralen Hälfte schräg fusswärts und dorsal (nach vorn) der ziemlich starke N. peroneus (Fig 64 $_{10}$, 60 l und 61 h). Zum Durchschneiden dieses Nerven eignet sich am besten die Stelle, wo er über die laterale Fläche des Köpfchens des Wadenbeines tritt. Hier, also an der lateralen Seite des proximalen Endstückes des Unterschenkels, ist er nur von der Haut und der Fascie bedeckt. In dem Winkel, wo M. biceps femoris, M. semitendinosus und M. gastrocnemius lateralis zusammenstossen, liegt der schwache N. suralis (Fig. 64 $_{14}$, 60 m und 61 g). Zwischen beiden Mm. gastrocnemii befindet sich ausser stärkeren Arterienzweigen caudal vom M. plantaris der mittelstarke, längsverlaufende N. tibialis (Fig. 67 $_{27}$, 60 k und 61 i) mit einer stärkeren Vene. Die Durchschneidung des N. tibialis wird man am leichtesten etwas weiter beckenwärts, nämlich an der Stelle vornehmen können, wo der Nerv noch ausserhalb der Wadenmuskeln liegt.

Direkt an der caudalen Seite der Gelenkkapsel und der Knochenenden liegen unter (knochenwärts von) den Mm. gastrocnemii erhebliche Bindegewebs- und Fettmassen und in diesen die längsverlaufende, 8—10 mm starke A. (und V.) poplitaea (Fig. 67 $_{16}$, 60 $_{o\,o'}$ und 61 n, n'). Diese Gefässe befinden sich zunächst zwischen den Condylen des Oberschenkelbeines und gelangen dann zwischen diejenigen der Tibia

b. Distaler Abschnitt (cf. Fig. 62). Die Verhältnisse sind im allgemeinen noch dieselben als beim proximalen Abschnitte, nur folgende Abweichungen sind zu bemerken. Es tritt noch der M. poplitaeus auf,

Digitized by Google

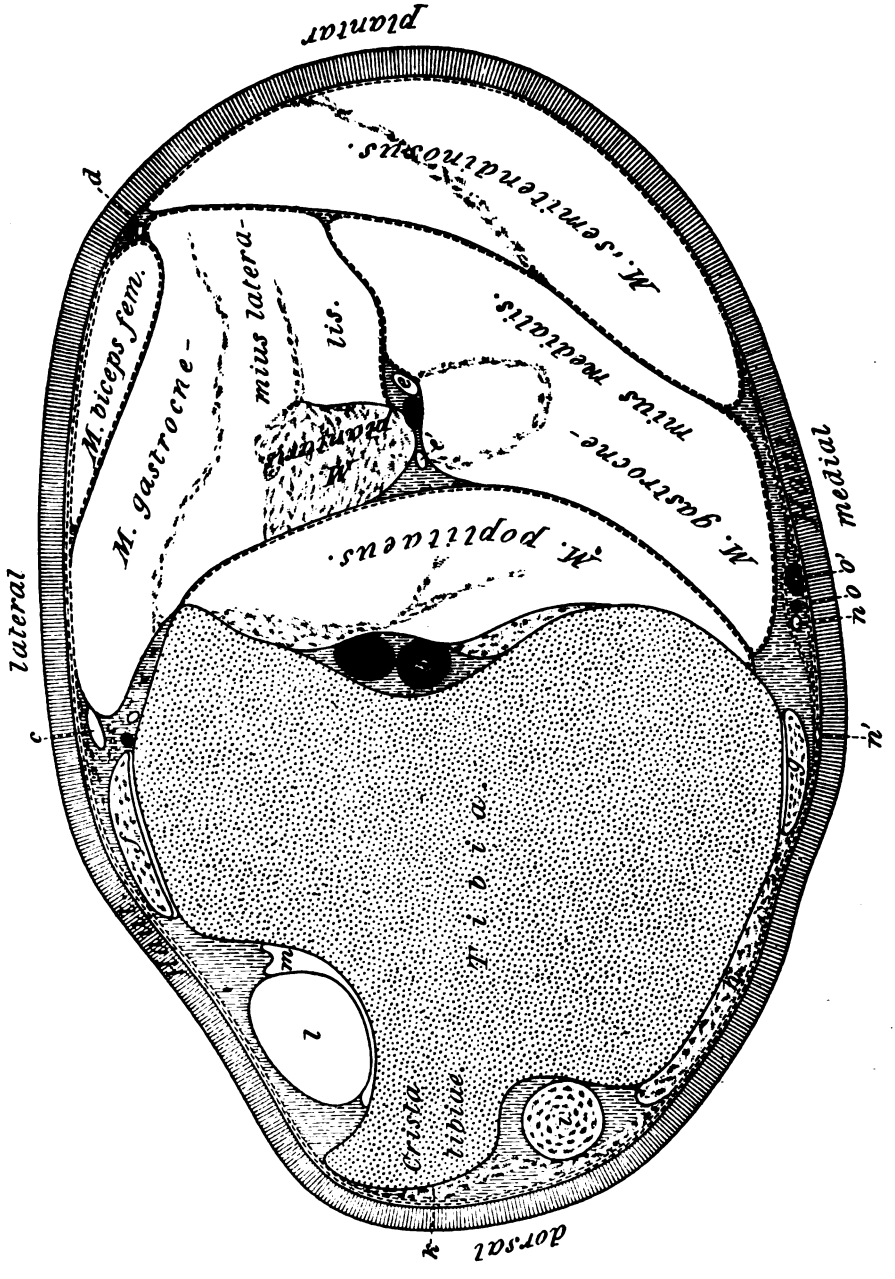

Fig. 62. Gefrier-Querschnitt durch den Unterschenkel. Der Schnitt ist durch das proximale (obere) Ende der Tibia im rechten Winkel zu deren Längsachse geführt. Die Schnittrichtung giebt die in Fig. 50 mit 34 bezeichnete, punktierte Linie an. Die Abbildung zeigt die proximale (obere) Fläche der in Fig. 50 mit i bezeichneten Scheibe. a A. und b V. poplitaea, c N. peroneus, d N. suralis (mit einer Vene an seiner lateralen

Digitized by Google

Seite), e N. tibialis, e' dessen hinterer Muskelnerv (zwischen beiden eine Vene), f laterales und g mediales Seitenband. An der Unterfläche beider befindet sich eine Bursa mucosa, h sehnige Massen, die beckenwärts mit dem medialen geraden Kniescheibenbande verschmelzen, i mittleres gerades Kniescheibenband, k Reste des lateralen geraden Kniescheibenbandes, l Anfangsteil vom M. ext. digitor. longus und vom sehnigen Abschnitte des M. tibialis anticus; unter demselben befindet sich eine Sehnenscheide (m), n und n' Zweige des N. saphenus, o A. und o' V. saphena.

welcher sich zwischen die Mm. gastrocnemii und die caudal an dem Knochen liegenden Gefässe einschiebt. Es ist ein platter, sehnig durchsetzter Muskel, dessen Fasern median- und ein wenig fusswärts verlaufen; er liegt an der caudalen Seite des Knochens und bedeckt hier ein Bindegewebslager mit der A. und V. poplitaea (Fig. 62 a, b). Unter seiner am lateralen Condylus des Oberschenkelbeines beginnenden Ursprungssehne befindet sich eine Bursa synovialis, die eine Ausstülpung der Gelenkkapsel darstellt. Der Muskel ist caudal, lateral und medial von den Mm. gastrocnemii und dem sehnigen M. plantaris eingeschlossen. An seinem lateralen Rande liegt noch ein kleiner Anfangsteil des M. flexor digitorum profundus. Der M. semitendinosus ist breiter und etwas flacher geworden und nimmt die ganze caudale Seite des Schenkels ein (Fig. 62). Er liegt an der Caudalfläche der Mm. gastrocnemii und direkt unter der Haut. Lateral ist nur ein kleiner, aboraler Teil des M. biceps femoris vorhanden, welcher oralwärts in eine starke Aponeurose ausgeht, sodass im übrigen durch diese Sehnenausbreitung hindurch der M. gastrocnemius lateralis direkt an die Haut stösst.

Da der M. gracilis und der M. semimembranosus in der Höhe des Gelenkes geendet haben und in ihre Endaponeurosen übergegangen sind, so grenzt medial der M. gastrocnemius medialis durch die erwähnte Aponeurose hindurch an die Haut. Zwischen dem M. gastrocnemius medialis und der Fascie liegen die Hautgefässe und Hautnerven. Der N. tibialis (Fig. 62 e) liegt am M. plantaris, zwischen ihm und den Mm. gastrocnemii, der N. peroneus (Fig. 62 c) innerhalb der Fascie an oder nahe dem oralen Rande des M. gastrocnemius lateralis.

Nach Vorstehendem folgen in dem proximalen Abschnitte der Beugefläche von der lateralen zur medialen Seite (cf. Fig. 60 und 61):

α) Nahe dem Knochen 1. Haut, 2. Fascie, 3. M. biceps femoris, 4. der dicke und breite M. gastrocnemius lateralis, 5. der sehnige, runde M. plantaris, der N. tibialis und sein plantarer Ast, 6. der dicke M. gastrocnemius medialis, 7. der dünne, aborale Abschnitt vom M. adductor magnus und der ebenfalls dünne, orale Abschnitt vom M. semimembranos. oder letzterer allein (etwas weiter fusswärts), 8. der platte M. gracilis mit der A. und V. saphena und dem N. saphenus und darauf die Fascie, 9. Haut. Zwischen den Mm. gastrocnemii und dem Knochen liegt noch die starke A. und V. poplitaea.

Digitized by Google

β) Etwas mehr knochenabwärts (nahe der caudalen Fläche) fallen die Mm. gastrocnemii weg. Es folgen dann auf die Haut und die Fascie 1. der M. biceps femoris, 2. der dicke M. semitendinosus, 3. der flache M. semimembranosus, 4. der breite und flache M. gracilis, 5. die Fascie und die Haut.

Im distalen Abschnitte folgen (cf. Fig. 62): 1. Haut, 2. Fascie, 3. M. gastrocnemius lateral. mit dem an seiner Unterfläche eingeschobenen M. plantaris oder ganz proximal zwischen ihm und der Haut noch ein Stück des M. biceps femoris, 4. N. tibialis und M. gastrocnemius medialis, 5. Hautgefässe und darauf die Fascie, 6. Haut. Knochenwärts von diesen Teilen und zum Teil lateral und medial von ihnen bedeckt liegt der M. poplitaeus und darunter die A. und V. femoralis und caudalwärts von den Mm. gastrocnemii (an der Haut) der M. semitendinosus.

E. Der Unterschenkel (Crus).

Allgemeines und äussere Besichtigung. Die knöcherne Grundlage des Unterschenkels wird von den beiden Unterschenkelknochen, dem Unterschenkelbein (Tibia, Schienbein) und dem Wadenbein (Fibula) gebildet. Von beiden ist nur die Tibia gut ausgebildet, während das dieser anliegende Wadenbein rudimentär ist.

Der Unterschenkel hat in der topographischen Anatomie eine geringere Ausdehnung als in der descriptiven Anatomie, weil die beiden Enden desselben zum Knie bezw. zur Sprunggelenksgegend gerechnet werden. Die obere (proximale) Grenze giebt uns eine Linie an, die ungefähr 1 cm fusswärts von dem oberen Ende der in ihrem ganzen Verlaufe deutlich durch die Haut fühlbaren Gräte des Unterschenkelbeins (Crista tibiae) im rechten Winkel zur Längsachse des Unterschenkels gezogen wird, die untere (distale) Grenze aber eine gleichgerichtete Linie, welche man durch den Sprungbeinhöcker zieht.

Der Unterschenkel besitzt bis zu einem gewissen Grade eine konische Form und ist fusswärts und nach hinten gerichtet.

An der lateralen Seite macht sich ungefähr zwischen 1. und 2. Viertel eine schräg fuss- und vorwärts gerichtete, flache Quervertiefung bemerkbar, welche die untere (distale) Grenze des M. biceps femoris angiebt. Unterhalb dieser Vertiefung ist die laterale Fläche des Unterschenkels gewölbt und fällt nach dem Sprunggelenk zu ziemlich steil zu einer Grube ab, welche sich in eine am vorderen Rande der Achillessehne aufsteigende Rinne fortsetzt, welche in die Begrenzungslinie des hinteren Kopfes des M. biceps übergeht. In der Grube selbst markiert sich bei Bewegungen ein Teil des tiefen Zehenbeugers. Ausserdem hebt sich in der Mitte der lateralen Seite bei Bewegung der M. peroneus longus (Fig. 63$_4$) als

Digitized by Google

Längsstrang ab. Bei mageren Tieren lässt sich dieser Muskel in der unteren Hälfte auch durch das Gefühl feststellen.

Der vordere Rand des Unterschenkels ist sehr breit und gewölbt; am Uebergange desselben zur inneren Fläche lässt sich in der oberen Hälfte deutlich die Gräte des Unterschenkelbeins (Crista tibiae) fühlen.

Der hintere Rand ist schmal und sowohl an der lateralen als auch an der medialen Seite durch eine deutliche Längsvertiefung begrenzt, sodass sich das aus der Achillessehne und der Sehne des M. plantaris (Kronbeinbeugers) bestehende Sehnenbündel deutlich abhebt. Die Grenze zwischen den beiden genannten Sehnen lässt sich, wenigstens bei mageren Tieren, durch das Gefühl ermitteln.

An der inneren (medialen) Seite des Unterschenkels hebt sich der unter der Haut gelegene Teil der Tibia für das Gefühl und durch zwei Längsfurchen, eine vordere und eine hintere, auch für das Gesicht deutlich ab. Die erstere Längsfurche giebt die Grenze des M. tibialis anticus, die letztere in der oberen Hälfte die des M. poplitaeus und in der unteren Hälfte die des tiefen Zehenbeugers an. Der freiliegende Teil der Tibia ist nahe dem Knie breit und flach; er verschmälert sich nach dem Sprunggelenk zu und wird gleichzeitig mehr gewölbt (cf. Fig. 65). An dieser Fläche hebt sich die Vena saphena magna, welche schräg nach oben und hinten verläuft, deutlich ab; sie ist sowohl zu sehen als zu fühlen.

Die **äussere Haut** des Unterschenkels ist an der lateralen Seite stärker, als an der medialen Seite; im übrigen zeigt sie nichts Besonderes; sie liegt, weil das Unterhaut-Bindegewebe nur mässig entwickelt ist, ziemlich straff gespannt an.

Unter der Haut liegt die mehrschichtige Fascie (s. unten) und unter dieser folgen Muskeln oder, und zwar an der medialen Seite, direkt der Knochen. In Bezug auf die Muskeln muss man eine dorsale und eine plantare Unterschenkelregion unterscheiden. Die Muskeln erstrecken sich allerdings zum Teil auch auf die laterale Seite der Tibia, während die mediale Seite frei von ihnen bleibt. An der dorsalen (vorderen) Seite liegen die Beuger des Tarsus und die Strecker der Zehengelenke, während sich plantar (nach hinten) von dem Unterschenkelskelet die Strecker des Fussgelenks und die Beuger der Zehengelenke befinden.

Fascien des Unterschenkels. Das Fasciensystem des Unterschenkels (Fascia cruris) wird von einer sehr starken, mehrblättrigen Fascie gebildet, welche die am Unterschenkel gelegenen Muskeln überzieht und sich über das Sprunggelenk auf den Mittelfuss fortsetzt. An der dorsalen (vorderen) Seite verschmilzt sie mit den Strecksehnen; seitlich und plantar (nach hinten) geht sie fast bis zum Fesselgelenk, endet aber zum Teil am Sprungbein, an der Sehne des M. plantaris und an der Tibia. Sie ist eine Fortsetzung der Fascie der Muskeln der Kruppe und der Hinterbacke und des Femur (Mm. tensor fasciae latae, quadriceps, glutaeus

Digitized by Google

maximus, semimembranosus, semitendinosus, biceps, subcutaneus maximus [Bauchhautmuskel], sartorius, gracilis, pectineus).

Man muss unterscheiden die gemeinschaftliche Fascie, welche die sämtlichen Unterschenkelmuskeln gemeinsam, wie eine Hose, überzieht und aus 2 Blättern besteht, und die besonderen Muskelhüllen, die einzelne Muskeln oder Gruppen solcher umgeben. 1. Die gemeinsame Fascie. a) Das oberflächliche Blatt derselben stellt eine Fortsetzung der Oberschenkelbinde (Fascia lata) dar und besteht aus 2, jedoch nur stellenweise von einander trennbaren Lamellen, von denen die äussere (oberflächliche) die Fascia subcutanea darstellt. Zwischen beiden Lamellen verlaufen die Hautvenen und Hautnerven. Die Fascie ist im allgemeinen an der medialen Seite stärker als an den übrigen Flächen. Plantarwärts verschmelzen das oberflächliche und das tiefe Blatt mit einander, um sich aber bald wieder derart zu spalten, dass das oberflächliche Blatt den mit Bindegewebsmassen ausgefüllten Raum zwischen dem tiefen Zehenbeuger und dem aus Achillessehne und Plantarsehne bestehenden Sehnenbündel überbrückt und als ganz dünnes Blatt das letztere an der plantaren Seite überzieht und im übrigen mit demselben verschmilzt, während das tiefe Blatt in den Raum eintritt (s. unten). In dem medialen Teile des genannten Raumes liegt zwischen den beiden Fascienblättern die A. tibialis recurrens und der N. tibialis. b) Das tiefe Blatt entspringt zum Teil an den Knochen, zum Teil ist es eine Fortsetzung der Endsehne der Mm. tensor fasciae latae, biceps femoris, sartorius, gracilis, pectineus und semitendinosus. Es umgiebt mantelartig die am Unterschenkel gelegenen Muskeln und befestigt sich einerseits am lateralen Kniescheibenbande, der Crista tibiae und in deren distaler Verlängerung an der dorsalen (vorderen) Tibiafläche, andererseits am medialen Rande der Kniescheibe, dem medialen geraden Bande derselben und am medialen Rande der Tibia bis zum Malleolus medialis, woselbst es mit dem medialen langen Seitenbande der Fusswurzel verschmilzt. Von diesen Ursprungspunkten aus überzieht die Fascie locker die betreffenden Muskeln. Oral und lateral umkleidet sie die Strecker der Zehengelenke und die Beuger des Sprunggelenks, geht an der Beugefläche des letzteren zehenwärts und endet an der Sehne des M. extensor digitorum longus. An der plantaren Seite tritt die Fascie zwischen den tiefen Zehenbeuger und die Achilles- bezw. Plantarsehne ein und verbindet sich sowohl mit letzteren beiden als auch mit den sehnigen Fortsetzungen des M. semitendinosus, M. biceps femoris und der die Mm. gastrocnemii überziehenden, vom Oberschenkelbein entspringenden Fascie; es kommt dadurch zu einer derartigen Verdickung der Fascie, dass dies eine Sehne (Sprunggelenkssehne des M. biceps und semitendinosus, Fig. 64_5 und 67_9) vortäuscht. Diese Fascienplatte umschliesst die Achillessehne an der Tiefenfläche und seitlich (nicht plantar!) und liegt demnach zwischen dem M. flexor digitorum profundus und der Sehne des M. plantaris bezw. der Achillessehne und reicht bis zu den Seitenrändern der Sehne des Plantarmuskels (Kronbeinbeugers), befestigt sich an diese und an die Aussenfläche der an der Tiefenfläche dieser Sehne liegenden Bursa. Sie endet seitlich und plantar am Höcker des Sprungbeines und befestigt somit die Seitenränder der Plantarsehne an das Sprungbein und hält diese in der Lage. Ein dünnes Fascienblatt tritt auch zwischen die Achilles- und Plantarsehne ein. Beckenwärts überzieht das tiefe Blatt als starke Fascie noch die Oberfläche der Mm. gastrocnemii und endet am Oberschenkelbein. An der lateralen Seite des Unterschenkels ist das tiefe Blatt kniewärts stärker als fusswärts. Es überzieht die an der dorso-late-

Digitized by Google

ralen Seite gelegenen Muskeln locker und verbindet sich mit der unter ihr gelegenen Scheide des M. tibialis anticus und des M. extensor digitorum longus. An der medialen Seite ist das tiefe Blatt im allgemeinen schwächer als an der lateralen Seite, kniewärts aber wieder stärker als fusswärts. Es verschmilzt nahe dem medialen Tibiarande stellenweise mit der unter ihr gelegenen Muskelscheide des tiefen Zehenbeugers. Ausser den beiden Blättern der gemeinsamen Fascie finden wir noch ein drittes in der Tiefe gelegenes Blatt, welches sich an einzelnen Stellen bis auf den Knochen einsenkt und auf diese Weise Scheiden für einen resp. mehrere Muskeln bildet. Man kann dieses Blatt als das dritte Blatt der Fascia cruris oder lediglich als ein selbständiges Muskelscheidensystem auffassen. Es zerfällt in folgende 3 Abteilungen: a) Die Muskelscheide für den M. tibialis anticus und den M. extensor digitorum (pedis) longus; sie ist beckenwärts mit dem tiefen Fascienblatte verschmolzen und beckenwärts dünner als fusswärts: sie inseriert sich einerseits an der Crista tibiae und in deren distaler Verlängerung an der dorsalen (vorderen) Tibiafläche bis zum Malleolus medialis (also neben dem medialen Rande des M. tibialis anticus), überzieht von hier aus ziemlich straff die beiden genannten Muskeln und senkt sich zwischen dem M. extensor digitorum longus und peroneus longus in Form eines Zwischenmuskelbandes ein, um am lateralen Seitenbande des Kniegelenkes, an der Fibula und in deren distaler Verlängerung am dorso-lateralen (vorderen-äusseren) Tibiarande zu enden. Beckenwärts inseriert sie sich noch am lateralen Epicondylus des Oberschenkelbeines und steht mit der den M. vastus lateralis und gastrocnemius lateralis überziehenden Aponeurose in Verbindung. Fusswärts setzt sie sich auf den Tarsus fort. Nahe dem letzteren ist sie durch bandartig eingelagerte Fasern verstärkt und bildet so das proximale (obere) und distale (untere) Quer- (Ring-) Band (s. S. 250); sie ist ausserdem mit dem lateralen Schenkel des mittleren Querbandes verschmolzen. b) Die Muskelscheide für den M. peroneus longus umscheidet den genannten Muskel und senkt sich in Form von Zwischenmuskelbändern zu seinen beiden Seiten ein und inseriert sich am Knochen (Wadenbein und lateraler Rand des Unterschenkelbeines). Beckenwärts steht sie mit dem lateralen Seitenbande des Kniegelenkes in Verbindung. c) Die Muskelscheide für den tiefen Zehenbeuger und den M. poplitaeus; sie ist nahe dem Knie zweiblättrig, nahe dem Sprunggelenke nur einblättrig, trotzdem aber hier stärker als kniewärts. Sie beginnt an den Epicondylen des Femur und den Seitenbändern des Femoro-Tibialgelenkes und inseriert sich lateral, indem sie sich als Zwischenmuskelband zwischen tiefen Zehenbeuger und M. peroneus longus einsenkt und dabei mit der Muskelscheide des letzteren verschmilzt, an der plantaren (hinteren) Fläche der Tibia nahe deren lateralem Rande, medial inseriert sie sich am medialen Tibiarande.

Muskeln des Unterschenkels. A. Die oralen (dorsalen) Muskeln. Es sind der M. tibialis anticus und der M. extensor digitorum (pedis) longus. Beide sind in eine gemeinsame Fascienscheide von der freien Seite aus eingeschlossen.

Der **M. tibialis anticus** (et peroneus tertius?) (Fig. 65$_2$ und $_3$). Er besteht aus einem muskulösen und einem sehnigen Teile. Der muskulöse, platte, dünne, aber ziemlich breite Teil ($_3$) liegt an der dorsalen (vorderen) Fläche des Knochens, anfangs lateral von der Crista tibiae. Er entspringt vom proximalen Ende der Tibia und von der Fibula und reicht als Muskel bis zum distalen (unteren) Viertel des Unterschenkels und wird dann sehnig. Er ist zum Teil vom sehnigen Teil, mit dem er sich ungefähr in der Mitte des Unterschenkels innig verbindet, und

Digitized by Google

Fig. 63. Muskeln am Unterschenkel, von aussen gesehen (C. Müller).
a distales (unteres) Ende des Oberschenkelbeins, b Kniescheibe, c Unterschenkelbein (Tibia), d Rollbein (Astragalus), e Sprungbein (Calcaneus), f Metatarsus 3, g laterales Griffelbein, h Zehe.
1 Mm. gastrocnemii, 2 M. soleus, 3 M. ext. digitor. longus, 4 M. peroneus longus, 5 M. ext. digitor. brevis, 6 M. plantaris (oberflächlicher Zehenbeuger), 6' Sehne desselben, 7 M. flexor hallucis longus, 7' Sehne des M. flexor digitor. prof. (tiefen Zehenbeugers), 8 M. tibialis posticus, 9 M. interosseus medius (Fesselbeinbeuger).

darüber zum grössten Teile von dem M. extensor digitorum (pedis) longus bedeckt. Nur sein medialer Rand liegt direkt unter der Haut. Caudo-lateral stösst er an den M. peroneus longus, von dem er zu einem geringen Teile noch bedeckt wird, und an das Wadenbein und den M. flexor hallucis longus. Ganz nahe dem caudo-lateralen (hinteren-äusseren) Rande liegt an der Oberfläche des Muskels der längsverlaufende tiefe Ast des N. peroneus und an der Unterfläche die A. tibialis antica und die Vv. tibiales anticae (Fig. 64 11 und 16).

Der sehnige Teil des M. tibialis anticus liegt der Länge nach auf der Mitte des fleischigen Teils und ist in seinem mittleren Teile in der Regel mit diesem verbunden. Er entspringt an der lateralen Seite des distalen (unteren) Endes des Oberschenkelbeins und reicht bis zum Sprunggelenk, woselbst er zum Teil von einer Sehnenscheide umgeben ist. Er ist vom M. extensor digitorum (pedis) longus vollkommen bedeckt. Sein Ursprungsteil liegt gemeinschaftlich mit der Sehne des langen Zehenstreckers, mit welcher sie eng verbunden ist, am proximalen (oberen) Tibia-Ende in einem besonderen Knochenausschnitte; an der Unterfläche beider befindet sich ein Schleimbeutel, welcher nahe dem Ursprunge der beiden Sehnen beginnt, 12 bis 15 cm lang ist und in der Regel mit dem Kapselbande des Femoro-Tibialgelenkes in Verbindung steht. Die Endsehnen des M. tibialis anticus werden beim Fusse und speciell beim Sprunggelenke besprochen.

M. extensor digitorum (pedis) **longus** (Fig. 63 3). Dieser starke Muskel liegt unter der Haut an der dorso-lateralen (vorderen-äusseren) Fläche des Schienbeines, umhüllt von der Unterschenkelfascie. Er entspringt sehnig an der lateralen Seite des distalen (unteren) Endes des Oberschenkelbeines und reicht muskulös bis nahe an das Sprunggelenk, woselbst er, allmählich dünner geworden, in eine Sehne übergeht, die zum Teil von einer Sehnenscheide umgeben ist (das Weitere s. Fuss S. 252). Ueber

Digitized by Google

seine Ursprungssehne s. sehnigen Teil des M. tibialis anticus. Den Muskel bedeckt die Fascie und die Haut, während er den M. tibialis anticus bedeckt. Caudo-lateral (rück- und auswärts) stösst er an den M. peroneus longus und medial an den M. tibialis anticus. Im proximalen (oberen) Drittel des Unterschenkels tritt zwischen ihm und dem M. peroneus longus der tiefe Ast des N. peroneus in die Tiefe. Im mittleren und distalen (unteren) Drittel verläuft zwischen ihm und dem M. peroneus ganz oberflächlich, d. h. nur von der Fascie bedeckt, der oberflächliche Ast des N. peroneus (Fig. 64_{12}) und in der Tiefe zwischen beiden auf dem M. tibialis anticus der tiefe Ast desselben Nerven (Fig. 64_{11}).

Laterale Seite. Der **M. peroneus longus** (Fig. 63_4). Er liegt lateral am Unterschenkel und entspringt am lateralen Seitenbande des Femoro-Tibialgelenkes und am Wadenbein und reicht bis nahe an das Fersengelenk, woselbst er sehnig wird (d. Weitere s. Fuss S. 251); dorsal (vorwärts) grenzt er an den M. extensor digitorum longus, ist aber von ihm durch eine besondere Fascie geschieden. Oberflächlich ist die Trennung durch eine Längsrinne angedeutet. Plantar (nach hinten) grenzt er an den M. soleus und den M. flexor hallucis longus. Er ist von der Fascie und der Haut bedeckt und bedeckt selbst den Knochen (im proximalen Viertel das Wadenbein und entfernter dann das Schienbein) und im übrigen den M. tibialis anticus und den M. flexor hallucis longus. Ueber die Oberfläche seines Ursprungsteiles geht nahe dem Knie schräg fusswärts und dorsal (vorwärts) der N. peroneus hinweg und spaltet sich dabei in seinen Ramus superficialis und profundus (Fig. $64_{10, 11}$ und $_{12}$). Der erstere verläuft zunächst noch eine kurze Strecke auf der Oberfläche des Muskels und sodann zwischen ihm und dem M. extensor digitorum pedis longus (immer nur von der Fascie bedeckt) fusswärts. Der Ramus profundus tritt zwischen den beiden genannten Muskeln in die Tiefe und verläuft zwischen ihnen auf dem M. tibialis anticus nach dem Tarsus.

Die plantaren Muskeln. Sie sind von einer Fascie überzogen. **Mm. gastrocnemii** (Fig. 65_1 und Fig. 64_2). Die beiden Muskeln liegen in der Kniekehlengegend und werden wenig fusswärts von derselben sehnig (s. S. 208) und bilden eine gemeinsame Sehne, die Achillessehne (Fig. $64_2'$), die zum Fersenbein verläuft und dort endet; sie wird verstärkt durch die Fascia cruris und durch die Sprunggelenkssehnen des M. biceps und semitendinosus. Ueber die topographischen Verhältnisse der Mm. gastrocnemii, soweit sie in der Kniekehle liegen, s. S. 208. Der am Unterschenkel gelegene Teil ist nur von der Haut und der Fascie bedeckt. Er selbst bedeckt in der proximalen (oberen) Hälfte der Tibia den sehnigen M. plantaris (Kronbeinbeuger) und einen Teil des tiefen Zehenbeugers und des M. poplitaeus. In der distalen (unteren) Hälfte des Unterschenkels windet sich die Plantarsehne (Fig. 64_3) allmählich von der medialen Seite um die Achillessehne herum, sodass nahe dem Sprungbein die letztere unter der ersteren liegt. Beide Sehnen liegen plantar (rückwärts) von den tiefen Zehenbeugern und sind von diesen durch starke sehnige Massen getrennt. Zwischen beiden Sehnen befindet sich eine Sehnenscheide, welche nahe der Uebergangsstelle des Waden-Muskels in seine Sehne beginnt und bis zum Fersenbein (s. das Weitere Sehne des M. plantaris S. 253) reicht. Etwas distal von (unter) der Mitte des Unterschenkels ist dieselbe jedoch in mehr oder weniger grosser Ausdehnung unterbrochen. Am Tuber calcanei (Sprungbeinhöcker) setzt sie sich auf die Unter- (Knochen-) Fläche der Achillessehne fort und bildet unter der Endinsertion der letzteren einen ca. 4 cm langen und $2^1/_2$—3 cm breiten Schleimbeutel. Zwischen dem M. gastrocnem. medialis und dem M. plantaris resp. in der distalen (unteren) Hälfte des Unter-

Digitized by Google

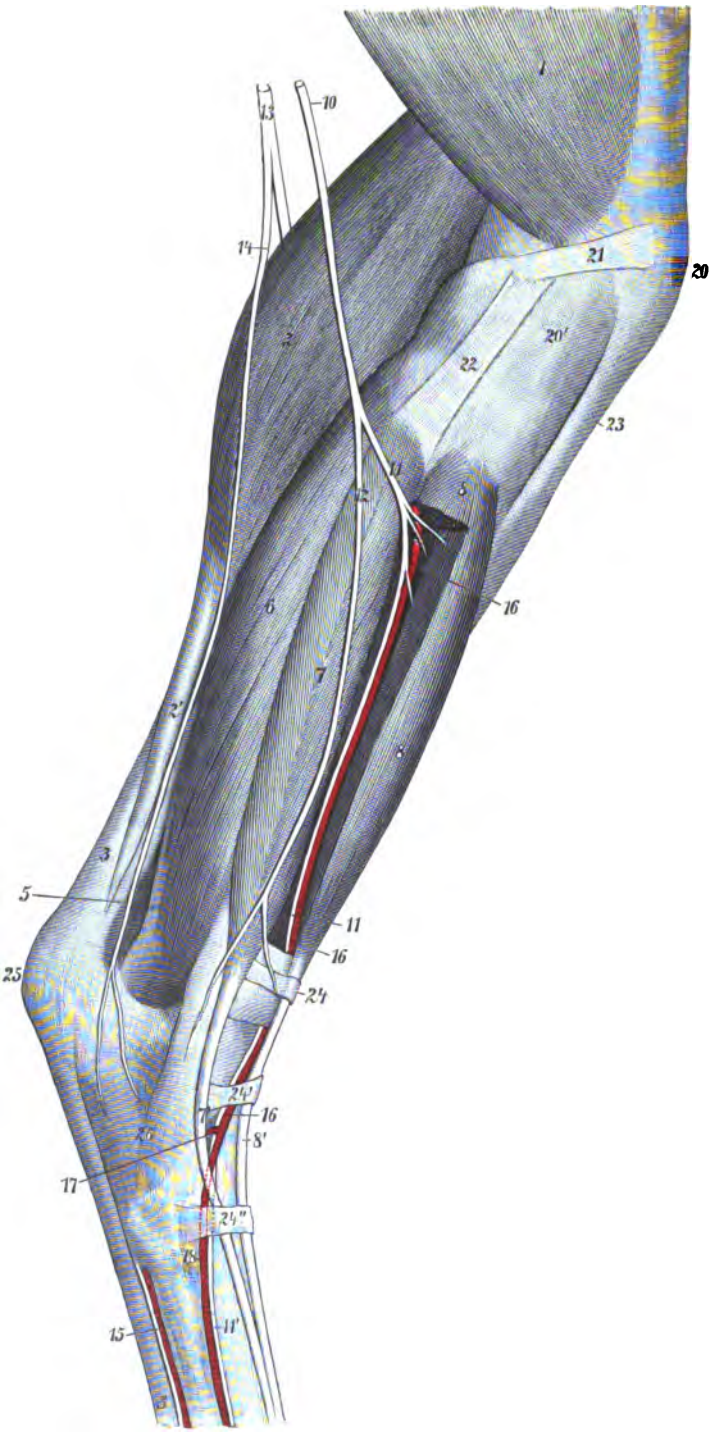

Fig. 64. (Legende s. nächste Seite).

Digitized by Google

Fig. 64. Unterschenkel, Sprunggelenk und ein Teil des Hintermittelfusses, von der lateralen Seite gesehen. (Der M. biceps femoris und ein Teil des M. extensor digitorum longus [$_8$] sind entfernt).

1 M. vastus lateralis, 2 M. gastrocnemius lateralis, 2' Achillessehne, 3 Sehne des M. plantaris, 5 Sprunggelenkssehne des M. biceps und semitendinosus, 6 M. flexor digitorum profundus, 7 M. peroneus longus, 7' dessen Sehne, 8 M. ext. digitor. long., 8' dessen Sehne, 10 N. peroneus, 11 dessen Ramus profundus, 11' der die A. intermet. dors. lat. begleitende Zweig des letzteren, 12 Ramus superficialis des N. peroneus, 13 N. tibialis, 14 N. suralis, 15 N. plantaris lateralis, 16 A. tibialis antica, 17 A. intermetatarsea plantaris lateralis, 18 A. intermetatarsea dorsalis lateralis, 20 Kniescheibe, 20' Knie, 21 laterales Querband der Kniescheibe, 22 laterales Seitenband des Femoro-Tibialgelenkes, 23 laterales gerades Kniescheibenband, 24 proximales (oberes), 24' mittleres und 24'' distales (unteres) Quer- oder Ringband, 25 Sprungbeinhöcker, 26 Sprunggelenk. Anmerkung: Der N. peroneus prof. und die A. tibialis antica sind in der Abbildung neben einander liegend gezeichnet, während sie in Wirklichkeit durch eine ganz dünne Schicht des M. tibialis anticus getrennt sind.

schenkels am medio-oralen Rande der Achilles- und Plantarsehne verläuft der N. tibialis (Fig. 67 $_{27}$) mit der V. plantaris und dünneren Arterienzweigen, während am oro-lateralen Rande der N. suralis (Fig. 64 $_{14}$) mit der V. saphena parva liegt. Im proximalen (oberen) Drittel des Unterschenkels verlaufen die letzteren beiden am M. gastrocnemius lateralis nahe dessen aboralem (hinterem) Rande.

Der **M. soleus** ist topographisch ohne Bedeutung.

Der **M. plantaris** (et flexor digitorum brevis h.) (Fig. 65 $_4$) stellt eine starke, lange Sehne dar, die in ihrer proximalen Partie (Kniekehle) von Muskelfasern durchsetzt ist und von der Grube an der plantaren Seite des distalen (unteren) Endes des Oberschenkelbeines bis zum Kronenbeine reicht. Sie liegt zunächst zwischen und unter den Mm. gastrocnemii, ziemlich fest mit ihnen verbunden, dann an der Unter- (vorderen) Seite der Achillessehne, bald aber an deren medialer und dann plantarer (hinterer) Seite (cf. Fig. 64 $_3$ und $_{3'}$) und erreicht, sich etwas verbreiternd, das Fersenbein (das Weitere s. Fuss S. 253). In der proximalen (Nahe-) Hälfte des Unterschenkels liegt der Muskel auf dem M. flexor digitorum profundus und wird von den Mm. gastrocnemii und der Achillessehne bedeckt, fusswärts davon deckt ihn die Haut direkt, insoweit er nicht der Achillessehne anliegt. Er verbindet sich mit den Fascien des Unterschenkels (s. S. 224). In der Kniekehle bedeckt er die A. und V. poplitaea. An seinem medialen Rande verläuft der N. tibialis mit einem arteriellen und venösen Zweige. (Ueber die an der Achilles- und Plantarsehne verlaufenden Gefässe und Nerven s. oben.)

M. popliteus (Fig. 66 $_1$). Ein platter, gewundener, nicht langer Muskel, der an der plantaren (hinteren) Fläche der proximalen (oberen) Hälfte der Tibia und in der Kniekehle liegt. Er befestigt sich am medialen Rande der plantaren (hinteren) Fläche der proximalen (oberen) Hälfte der Tibia und an letzterer selbst und reicht beckenwärts bis zum Kniegelenk, woselbst er in eine Sehne übergeht, die zwischen dem lateralen Zwischenknorpel und dem lateralen Seitenbande zum lateralen Epicondylus des Oberschenkelbeines geht und dort endet. Der Muskel bedeckt die A. und V. poplitaea und deren Teilungsstelle und zum Teil die A. und V. tibialis postica und proximal auch das Tibiofemoralgenk. Er ist bedeckt in seinem proximalen (oberen) Teile von den Mm. gastrocnemii und dem M. plantaris, in seinem distalen (unteren) Teile zuweilen vom M. flexor hallucis longus

Digitized by Google

und vom M. flexor digitorum longus; lateral grenzt er mit seinem proximalen Teile an den M. gastrocnemius lateralis und medial an den M. gastrocnemius medialis, mit seinem distalen Teile stösst er lateral an den M. flexor hallucis longus, medial

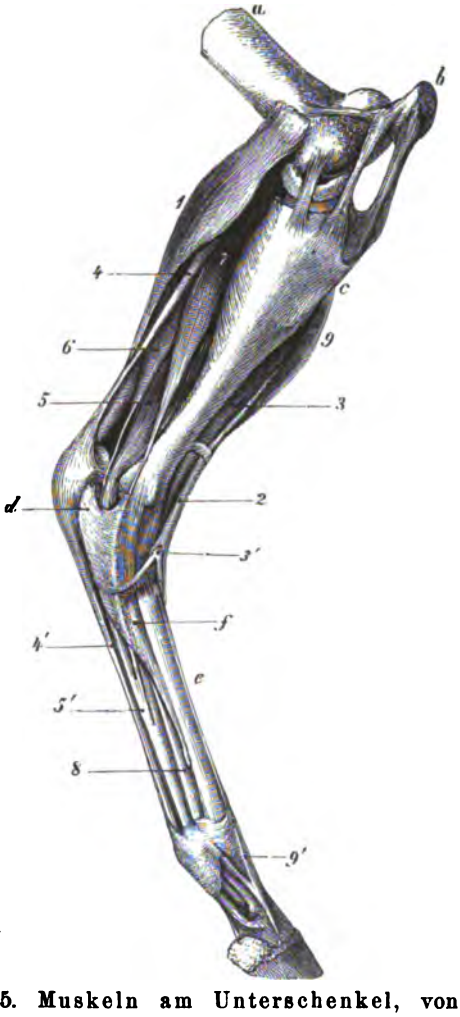

Fig. 65. Muskeln am Unterschenkel, von der medialen Seite gesehen (C. Müller).
a Distales (unteres) Ende des Oberschenkelbeines, b Kniescheibe, c Unterschenkelbein (Tibia), d Sprungbein (Calcaneus), e Metatarsus 3, f mediales Griffelbein. 1 Mm. gastrocnemii, 2 M. tibialis anticus (sehniger Teil), 3 M. tibialis anticus (fleischiger Teil), 3′ dessen Sehne, 4 M. plantaris (oberflächlicher Beuger), 4′ Sehne desselben, 5 M. flexor hallucis longus, 5′ Sehne des M. flexor digitor. profundus, 6 M. tibialis posticus, 7 M. flexor digitor. longus, 8 M. interosseus (Fesselbeinbeuger), 9 M. ext. digitor. longus, 9′ Sehne desselben.

Fig. 66. M. poplitaeus (C. Müller).
a Oberschenkelbein,
b Unterschenkelbein,
c Wadenbein,
d Sprungbein,
e Mittelfuss.
1 M. poplitaeus.

Digitized by Google

direkt an die Haut und das Ende des M. semitendinosus. Seine Sehne liegt scheinbar in der Gelenkkapsel; in Wirklichkeit wird sie von der Membrana synovialis derselben zum Teil umscheidet, sodass eine Bursa an der Unterfläche der Sehne entsteht, welche mit der Gelenkhöhle kommuniziert.

M. flexor digitorum pedis profundus. Der tiefe Zehenbeuger setzt sich aus folgenden drei Köpfen zusammen, welche am Metatarsus eine gemeinschaftliche Sehne bilden. a) **M. flexor digitorum** (pedis) **longus** (Fig. 67 $_{10}$). Dieser schlanke Muskel liegt an der plantaren (hinteren) Seite des Unterschenkels. Er beginnt lateral am proximalen (oberen) Ende des Schienbeines und wird, indem er sich allmählich medianwärts wendet, ein wenig unter der Mitte der Tibia sehnig; die Sehne liegt ganz oberflächlich und verläuft gegen die mediale Sehnenrinne des distalen (unteren) Endes der Tibia. Der fleischige Teil des Muskels liegt in einer Vertiefung zwischen dem M. poplitaeus, flexor hallucis longus und tibialis posticus. Medio-plantar (rück- und einwärts) wird der Muskel beckenwärts von den Mm. gastrocnemii bedeckt, im übrigen liegt diese Fläche direkt an der Fascie und der Haut; die Sehne ist nur von der Fascie und der Haut bedeckt und liegt am M. flexor hallucis longus und umgiebt sich im distalen (unteren) Viertel des Unterschenkels, woselbst sie am medio-plantaren (inneren-hinteren) Rande der Tibia liegt, mit einer Sehnenscheide. (Das Nähere über diese s. Fuss S. 253.) Der Muskel bedeckt die A. und V. tibialis postica, die im distalen Abschnitte an seiner Sehne liegen. An der medialen Fläche verlaufen Zweige der A. saphena und die V. plantaris. b) **M. flexor hallucis longus** (Fig. 67 $_{11}$ und 63 $_{7}$), Dieser starke, sehnig durchsetzte Muskel liegt an der plantaren (hinteren) Fläche der Tibia und zwar beckenwärts etwas mehr lateral, fusswärts genau plantar. Er entspringt am lateralen Gelenkknorren der Tibia, an der plantaren (hinteren) Fläche der letzteren und am Wadenbein. Sein Fleischteil reicht bis nahe an den Tarsus und geht dann in eine dicke, runde Sehne aus (das Weitere s. Fuss S. 252). Dorso-lateral (vor- und auswärts) grenzt der Muskel an den M. peroneus longus und plantar (rückwärts) davon auf eine kurze Strecke direkt an die Fascie und die Haut; caudal stösst er mit seinem proximalen (oberen) Teile an den M. tibialis posticus und mit seinem distalen (unteren) Teile an die Achilles- und Plantarsehne, von ihnen durch stärkere Bindegewebs- und Fascienmassen getrennt. Medianwärts grenzt er mit dem proximalen Teile an den M. poplitaeus und den M. flexor digitorum pedis longus und mit dem distalen Teile an die Sehne des letzteren, im übrigen an die Fascie und die Haut. Mit seinem Anfangsteile bedeckt er die Teilungsstelle der A. und V. poplitaea resp. den Anfangsteil ihrer Aeste. An seiner medialen Fläche (bezw. Rande) liegen die A. und V. tibialis postica. An der Unterfläche seiner Sehne läuft die A. malleolaris lateralis (Gurlt) quer zur lateralen Seite. c) Der **M. tibialis posticus** (Fig. 63 $_{8}$) ist ein flacher Muskel, der am lateralen Gelenkknorren der Tibia und am Köpfchen des Wadenbeines entspringt, auf der plantaren (hinteren) Fläche des Unterschenkels zwischen dem M. flexor hallucis longus und dem M. gastrocnemius lateralis und plantaris resp. deren Sehnen liegt und zwischen mittlerem und distalem (unterem) Tibiadrittel in eine platte Sehne ausgeht, die nahe dem Sprunggelenk mit der des M. flexor hallucis longus verschmilzt; lateral stösst der Muskel an die Haut und die Fascie, medial an den M. flexor digitorum pedis longus. Er ist grösstenteils innig mit dem M. flexor hallucis longus verbunden.

Gefässe und Nerven am Unterschenkel. Am Unterschenkel (incl. Knie) kommen die A. und V. poplitaea, die A. und V. tibialis antica und postica, die A. und V.

Digitized by Google

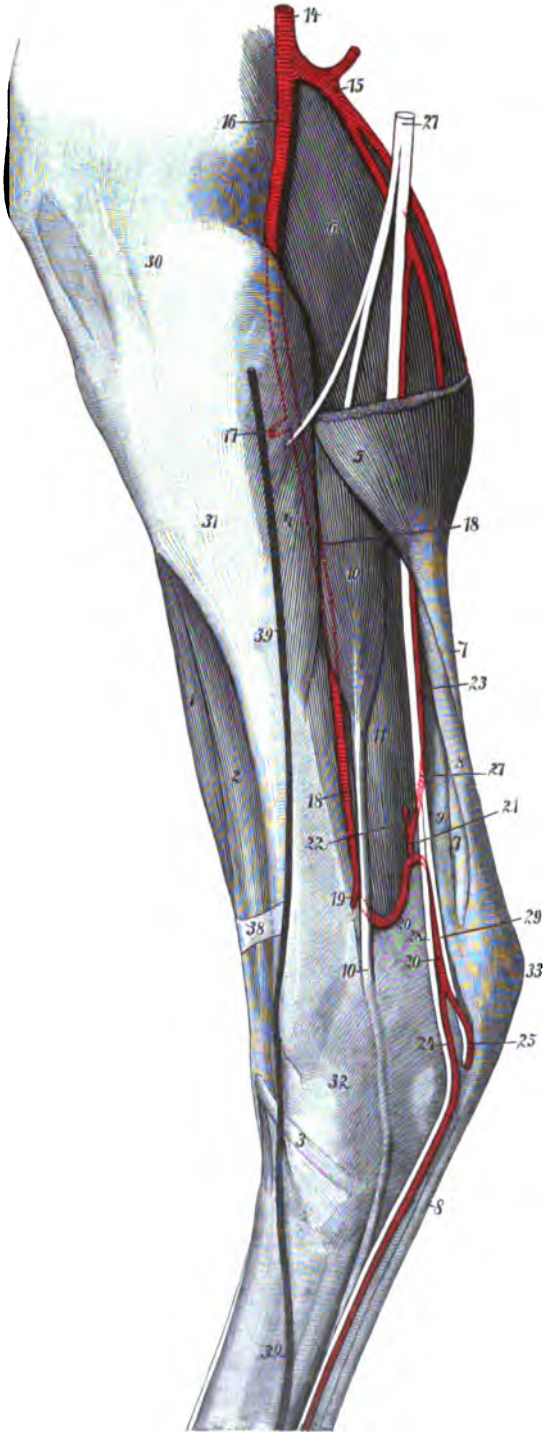

Fig. 67. Unterschenkel, Sprunggelenk und ein Teil des Hintermittelfusses, von der medialen Seite gesehen. (Die Fascie und ein Teil des M. gastrocnemius medialis sind entfernt).
1 M. ext. digitor. ped. long., 2 M. tibialis anticus (fleischiger Teil), 3 medialer Endschenkel desselben, 4 M. poplitaeus, 5 M. gastrocnemius medialis, 6 M. gastrocnemius lateralis, 7 Achillessehne, 8 Sehne des M. plantaris, 9 Sprunggelenkssehne des M. biceps und semitendinosus, 10 M. flexor digitor. ped. long., 11 M. flexor hallucis longus, 14 A. femoralis, 15 A. femoris inferior, 16 A. poplitaea, 17 A. tibialis antica, 18 A. tibialis postica, 19 A. malleolaris lateralis (Gurlt), 20 A. malleolaris medialis (Gurlt), 21 A. recurrens tibiae, 22 Anastomosenzweig zur A. saphena, 23 Anastomosenzweig zur A. femoris inf., 24 mediale und 25 laterale A. plantaris, 27 N. tibialis, 28 medialer und 29 lateraler N. plantaris, 30 Knie, 31 Tibia, 32 Sprunggelenk, 33 Sprungbeinhöcker, 38 proximales (oberes) Ringband, 39 V. saphena magna.

Digitized by Google

saphena, Zweige der A. femoris inferior (s. S. 189), die V. saphena magna et parva und die V. plantaris und der N. peroneus und tibialis in Betracht. Die 8—10 mm starke **A. poplitaea** (Fig. 67 16), der fortlaufende Stamm der A. femoralis (s. S. 189), tritt zwischen den Mm. gastrocnemii und den Condylen des Oberschenkelbeines in die Kniekehle und am Unterschenkel unter den M. poplitaeus und teilt sich im proximalen Viertel des Unterschenkels in die stärkere A. tibialis antica und die schwächere A. tibialis postica.

Die ca. 3 mm dicke A. tibialis postica (Fig. 67 18) liegt anfangs zwischen Schienbein und M. poplitaeus und dann zwischen dem M. flexor hallucis longus und M. flexor digitorum longus (10) und begleitet den aboralen Rand der Sehne des letzteren oberflächlich bis nahe an das Fersengelenk, um sich dann in ihre beiden Endäste zu spalten.

Die am Ursprung ca. 5 mm dicke A. tibialis antica (Fig. 67 17 und Fig. 64 16) tritt von der Kniekehle durch das Spatium interosseum cruris auf die dorso-laterale (vordere-äussere) Fläche der Tibia und läuft am Knochen, vom M. tibialis anticus bedeckt, fusswärts bis zum Sprunggelenk.

Die V. saphena magna (Fig. 67 29 und Fig. 54 2) verläuft oberflächlich zwischen der Haut und der Fascie an der medialen Seite der Tibia vom Tarsus ab becken- und etwas plantarwärts (auf- und rückwärts) zur medialen Seite des Oberschenkels. Die entsprechende dünne Arterie (Fig. 54 2) hat eine ähnliche Richtung, nur verläuft sie schräger von dem proximalen (oberen) Ende des Unterschenkels zur Achillessehne; sie ist sehr dünn und anastomosiert mit der A. tibial. post. (malleolar. medialis, Gurlt). Die dünne V. saphena parva liegt mit dem dünnen N. suralis erst lateral an der Achillessehne und tritt dann an den M. gastrocnemius lateralis und läuft an dessen plantarer (hinterer) Seite beckenwärts zur V. femoris inferior. An der medialen Seite zeigt die V. plantaris (Fig. 54 4) fast den gleichen Verlauf; sie mündet teils in die V. saphena magna, teils in die V. femoris inferior.

Die **Lymphgefässe** verlaufen mit den Blutgefässen. Lymphdrüsen finden sich am Unterschenkel nicht.

N. peroneus (Fig. 64 10). Er geht von der Kniekehle aus schräg über die laterale Fläche des M. gastrocnemius lateralis lateralwärts bis zum Köpfchen des Wadenbeines, teilt sich dort in 2 Aeste, von denen der eine an der Oberfläche des M. peroneus longus fusswärts (N. peroneus superficialis [12]), der andere (N. peroneus profundus [11]) in der Tiefe zwischen M. peroneus longus und dem M. extensor digitorum pedis longus auf dem M. tibialis anticus zum Sprunggelenk verläuft.

Der **N. tibialis** (Fig. 67 27) tritt von der Kniekehle aus zwischen die beiden Mm. gastrocnemii und gelangt an deren Ende an den medialen Rand der Achilles- und Plantarissehne und läuft an denselben nahe dem M. flexor digitorum profundus gegen das Sprunggelenk und teilt sich bald in die beiden Plantarnerven. Sein Hautast, der dünne N. suralis (Fig. 64 14), verläuft zunächst am M. gastrocnemius lateralis, nahe dessen plantarem (hinterem) Rande, und alsdann am lateralen Rande der Achilles- und Plantarissehne bis zum Sprunggelenk.

Topographie des Unterschenkels, a. proximales (oberes) Drittel des Unterschenkels (cf. Fig. 68).

An der **medialen** Fläche des Unterschenkelskelets finden wir direkt unter der Haut die mediale Seite der hier durch die dorso-lateralwärts

Digitized by Google

(vor- und auswärts) vorspringende Crista tibiae nahezu dreieckig erscheinenden Tibia: zwischen beiden befinden sich ausser einigen schwachen, fusswärts verlaufenden Zweigen des N. saphenus (s. Fig. 54) nur die Fascie resp. das bedeutend verstärkte Periost und die platte, 2—3 cm breite und 2—3 mm dicke, von der plantaren (hinteren) Unterschenkelseite in der Richtung gegen die Crista tibiae verlaufende Sehne des M. semitendinosus, die nicht scharf abgegrenzt ist, sondern mit der erwähnten Fascie sich verbindet und an der Crista tibiae Anheftung nimmt; sie besitzt an ihrer Unterfläche einen rundlichen, $2^1/_2$—3 cm grossen Schleimbeutel.

Am Uebergange der medialen zur plantaren (hinteren) Fläche befindet sich der mediale Randteil des M. poplitaeus, der einen kleinen (Rand-) Teil der medialen Tibiafläche bedeckt.

An der **oro-lateralen** (vorderen-äusseren) Seite unterscheidet man folgende Schichten: 1. Haut, 2. Fascie, 3. M. extensor digit. (ped.) longus, 4. M. tibialis anticus und 5. Knochen. Unter der Haut, der starken ganz locker anliegenden Unterschenkel-Fascie und einer besonderen Muskelscheide befindet sich auf 7—8 cm Breite der längsfaserige, starke, zum Teil von einer Eigenaponeurose überzogene M. extensor digitorum longus (Fig. 68) und genau oral, zwischen ihm und dem oro-medialen (vorderen-inneren) Tibiarande ein schmaler, nur auf $1^1/_2$—2 cm an die Haut und die Fascie stossender, längsfaseriger, fleischroter Teil des M. tibialis anticus, welcher im übrigen an der Unterfläche des M. extensor digitorum longus derart seine Lage hat, dass sich in der Mitte unter ihm der zum Teil rundliche, zum Teil platte, an seiner Unterfläche mit einer Bursa mucosa versehene sehnige (Fig. 68 n) und im übrigen der breite, dünne, längsfaserige fleischige Teil dieses Muskels befindet, welcher direkt am Knochen und zum Teil unter dem sehnigen Teile liegt.

Ganz lateral, also auf dem Wadenbeine, und noch ein wenig plantar (nach hinten) von letzterem liegt, an den plantaren (hinteren) Rand des M. extensor digitorum ped. longus anschliessend, unter der Haut und der locker anliegenden Unterschenkelfascie der ca. 3—$3^1/_2$ cm breite, mehr oder weniger gefiedert erscheinende M. peroneus longus (Fig. 64 $_7$, Fig. 68), welcher von den beiderseits an ihn anstossenden Muskeln durch Zwischenmuskelbänder getrennt ist. Zwischen ihm und dem M. extensor digitorum longus verläuft zunächst oberflächlich (direkt unter der Fascie und sonach leicht erreichbar für den Operateur) und dann tiefer der Ramus profundus des N. peroneus (Fig. 68 c und 64 $_{11}$); an der lateralen Fläche des Muskels liegt anfangs ungefähr in der Mitte der Breite, weiterhin aber nahe dem oralen Rande unter der Fascie der längsverlaufende, nicht sehr

Digitized by Google

starke Ramus superficialis desselben Nerven (Fig. 68 d und 64 12). Unter dem dorsalen (vorderen) Rande des Muskels findet sich noch ein kleiner Teil des fleischigen M. tibialis anticus, der 1—2 grosse starke Venen und die Tibia bedeckt (Fig. 68). Plantar (rückwärts) bedeckt der M. peroneus longus einen Teil des plantar liegenden M. flexor hallucis longus, der sich von der caudalen Seite aus mit seinem dorsalen (vorderen) Rande zwischen M. peroneus longus resp. Fibula und Tibia derart einschiebt, dass er im Spatium interosseum cruris (zwischen Waden- und Unterschenkelbein) liegt (Fig. 68).

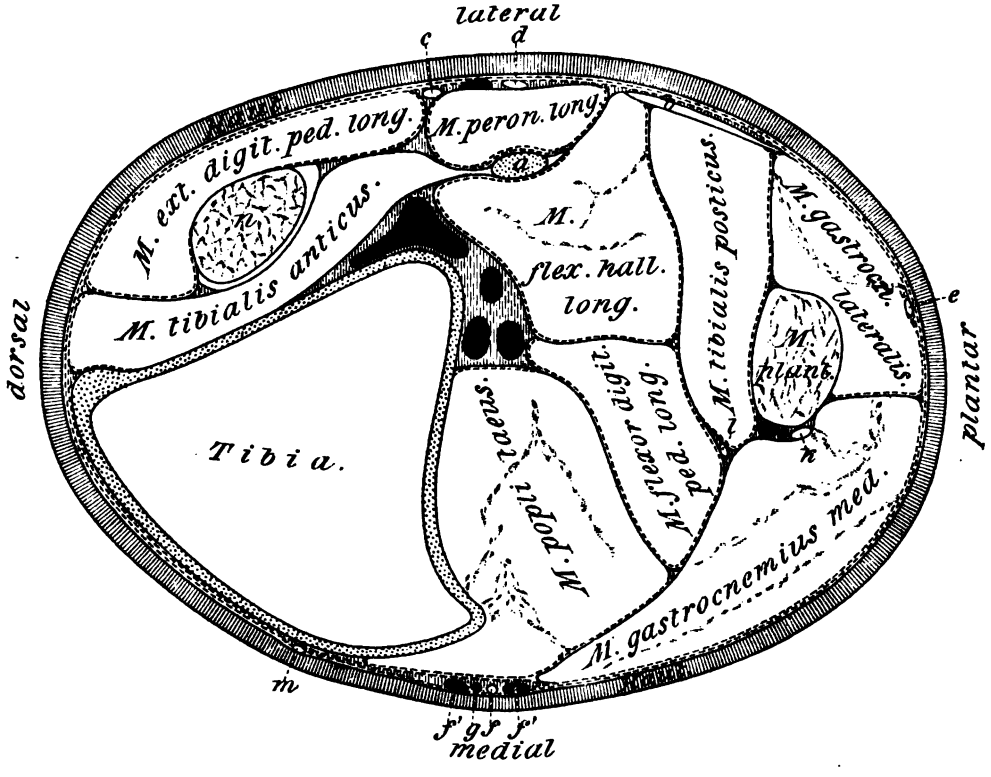

Fig. 68. Gefrier-Querschnitt durch den Unterschenkel. Der Schnitt ist zwischen 2. und 3. Achtel der Tibia im rechten Winkel zu deren Längsachse geführt. Die Schnittrichtung giebt die in Fig. 50 mit 35 bezeichnete, punktierte Linie an. Die Abbildung zeigt die proximale (obere) Fläche der in Fig. 50 mit k bezeichneten Scheibe. a Fibula, b M. soleus, c N. peroneus (tiefer Ast), d N. peroneus (oberflächlicher Ast); zwischen beiden eine Vene, e N. suralis, f A. saphena, f' f' V. saphena magna und V. plantaris, g N. saphenus (Hauptstamm), h A. tibialis antica, i A. tibialis postica mit den entsprechenden Venen, k N. tibialis in Begleitung einer kleinen Arterie und einer Vene, l Zweig vom hinteren Muskelnerven des N. tibialis, m starker Zweig des N. saphenus, n sehniger Teil des M. tibialis anticus (auf seiner Unterfläche besitzt derselbe eine Bursa mucosa).

Digitized by Google

Plantare Region (hintere Gegend des oberen Schenkeldrittels). In dieser Gegend, also plantar vom Unterschenkelskelet, liegt unter der Haut und der locker die Muskeln umhüllenden Fascie (cf. Fig. 68), a. lateral der M. peroneus longus; an ihn reiht sich ein schmaler, 1 bis 1½ cm breiter Streifen des M. flexor hallucis longus an, dann folgt in 2—3 cm breiter Ausdehnung die laterale Seite des M. tibialis posticus, resp. der dünne, chirurgisch unwichtige M. soleus und ein Teil des M. gastrocn. lat., dann b. rein plantar die beiden Mm. gastrocnemii, dann c. medial noch ein Teil des M. gastrocnemius medialis und ein Teil des M. poplitaeus, der auf ca. 3 cm Breite an die Haut anstösst.

In der Tiefe liegt zwischen den beiden Mm. gastrocnemii der stark sehnige M. plantaris, im übrigen der M. tibialis posticus, M. flexor hallucis longus und M. poplitaeus und in der Mitte zwischen den drei letzteren und dem M. gastrocnemius medialis der M. flexor digitorum longus.

Im Speciellen gestalten sich die Lageverhältnisse dieser Gegend wie folgt. An der plantaren (hinteren) Fläche dieser Region befinden sich oberflächlich auf 12—14 cm Breitenausdehnung unter der Haut und der zweiblättrigen, locker anliegenden Fascie und der eigenen Muskelscheide die beiden längsfaserigen, zum grössten Teile mit einander verschmolzenen, sehnig durchsetzten und glänzenden, schwach gewölbten, fusswärts sich verschmälernden Mm. gastrocnemii (Fig. 68).

Ungefähr an der distalen (unteren) Grenze des proximalen Drittels gehen diese Muskeln in die starke Achillessehne über. Ihre Fasern verlaufen im allgemeinen in der Längsrichtung der Knochen, zum Teil aber auch nach einem mittleren Sehnenzuge, aus dem wesentlich die Achillessehne hervorgeht.

Auf der Oberfläche des M. gastrocnemius lateralis liegt nahe dem caudalen Rande der schwache, längsgerichtete N. suralis (Fig. 68 e und 64_{14}) und die dünne V. saphena parva. Zwischen den M. gastrocnemius medialis und die Fascie schiebt sich in der Nähe des Kniegelenks noch ein kleiner dünner, muskulöser Endabschnitt des M. semitendinosus ein, der nahe der Tibia in seine Sehne ausgeht, die an die mediale Tibiaseite tritt (s. S. 234).

Zwischen den beiden Mm. gastrocnemii liegt in der Tiefe der fast vollkommen sehnige, auf dem Querschnitte nahezu viereckig erscheinende, 2—2½ cm dicke, längsgerichtete M. plantaris und an dessen medialem Rande der starke N. tibialis (Fig. 68 k) neben dem schwachen Ramus communicans zwischen der A. femoris inferior und A. recurrens tibiae und dem entsprechenden venösen Gefässe.

Auf diese oberflächliche Muskellage folgt: Unter (knochenwärts von) dem lateralen Wadenmuskel und dem M. plantaris der mehr platte, 6

Digitized by Google

bis 7 cm breite und ca. 2 cm dicke, bis zu einem gewissen Grade gefiederte, grösstenteiles von einer starken Eigenaponeurose überzogene M. tibialis posticus (Fig. 68), welcher mit seiner lateralen Seite (resp. Rande) auf eine Breitenausdehnung von 2—2½ cm an die locker anliegende Fascie und die Haut stösst und mit dem unter (knochenwärts von) ihm gelegenen M. flexor hallucis longus teilweise verschmilzt.

Zwischen dem M. tibialis posticus und der Haut liegt ausserhalb der Fascie noch der ganz dünne M. soleus (Fig. 68 b).

Unter (knochenwärts von) dem M. gastrocnemius medialis liegt lateral ein Teil des auf dem Querschnitte unregelmässig viereckig erscheinenden, fleischigen, bis zu einem gewissen Grade gefiederten M. flexor digitorum longus (der im übrigen vom M. tibialis posticus bedeckt wird) (Fig. 68) und medial ein grösserer Abschnitt des sehnig durchsetzten M. poplitaeus, der im übrigen zur tiefsten Lage gehört.

Ganz in der Tiefe, also am Knochen, liegen (cf. Fig. 68) der M. flexor hallucis longus und der M. poplitaeus; mit einem ganz kleinen Abschnitte reicht auch der M. flexor digit. long. in die tiefste Schicht. Von diesen Muskeln liegt der M. flexor hall. long. lateral und der M. poplitaeus medial, sodass der erste an die laterale, der letztere an die mediale Seite der Haut resp. an die locker anliegende Fascie anstösst. Der sehnig durchsetzte M. flex. hall. longus liegt unter dem M. tibialis posticus; er erscheint auf dem Querschnitte unregelmässig vier- bis fünfeckig und ist von einer stärkeren Eigenaponeurose überzogen.

Mit seinem lateralen Rande stösst er auf eine kurze, 1 bis 1½ cm breite Strecke zwischen dem M. tibialis posticus und dem M. peroneus tertius direkt an die Fascie und die Haut. Dorsal (vorwärts) schiebt er sich zwischen M. peroneus longus resp. Fibula und Tibia in das Spatium interosseum cruris ein, sodass er in letzterem mit dem M. tibialis anticus zusammenstösst.

Medial von diesem Muskel (also unter dem M. gastrocnemius med. und dem M. flexor digitorum pedis longus) liegt in der tiefsten Lage und am Knochen der sehnig durchsetzte, von einer dünnen Eigenaponeurose überzogene M. poplitaeus, dessen Fasern schräg fuss- und medialwärts verlaufen. Ein kleiner Teil des Muskels berührt medial auf ca. 3 cm die Haut und erstreckt sich noch auf die mediale Tibiafläche. An der Hautfläche des Muskels liegen längsgerichtet innerhalb des oberflächlichen Fascienblattes die dünne A. und V. saphena und der schwache N. saphenus und die V. plantaris. (In der Fig. 68 f, f', g und Fig. 54 s. das gegenseitige Lageverhältnis). Zwischen dem M. flexor hallucis longus, dem M. poplitaeus und der Tibia befinden sich die Enden der längsverlaufenden, 8—10 mm dicken A. (und V.) poplitaea, die Ursprungsteile der ca. 5 mm

Digitized by Google

starken A. tibialis antica und der 3—3½ mm dicken A. tibialis postica (Fig. 68 i und h) und die V. tibialis postica.

Die Stärke und die Formverhältnisse der einzelnen Muskeln zu einander ergeben sich genügend aus Fig. 68.

Von der plantaren Schenkelseite gegen den Knochen hin folgen die Teile in dieser Gegend demnach wie folgt (cf. Fig. 68): 1. Haut. 2. Unterhaut. 3. Fascie. 4. Wadenmuskeln mit dem M. plantaris. 5. M. tibial. post. und flexor digit. long. 6. M. flexor hall. longus und M. poplit. 7. Gefässe und Knochen.

b. Mittleres Drittel des Crus (s. Fig. 69, 70 und 71).

Im mittleren Drittel sind die einzelnen Muskeln ebenfalls nur ganz lose von der Unterschenkelfascie überzogen; im übrigen nehmen fast alle die Tibia umgebenden Muskeln fusswärts schon an Volumen ab, wodurch die konische Form des Unterschenkels bedingt wird; besonders gilt dies für den M. tibialis anticus, den M. poplitaeus und die Mm. gastrocnemii. Im übrigen bleiben die Lageverhältnisse **dorsal** (vorn) und **lateral** im wesentlichen dieselben.

Die Fibula ist ganz dünn geworden und endet gegen die Mitte der Tibia hin; der N. peroneus profundus (Fig. 69 i, 70 k) ist in die Tiefe zwischen M. extensor digitorum longus und M. peroneus longus gerückt, sodass er zwischen beiden auf dem M. tibialis anticus liegt. Der Schleimbeutel des sehnigen Teiles des M. tibialis anticus ist nur noch auf eine ganz kurze Strecke oder gar nicht mehr vorhanden. Unter dem dünnen M. tibialis anticus liegen in einem Bindegewebslager an der orolateralen Knochenseite neben mehreren, vielfach mit einander anastomosierenden Venen die noch 4—5 mm dicke A. tibialis antica (Fig. 69 l, 70 b), die ungefähr zwischen proximalem (oberem) und mittlerem Drittel des Unterschenkels durch das Spatium interosseum cruris von der plantaren auf die dorso-laterale Seite getreten ist. Der N. peroneus profundus und die A. tibialis antica liegen demnach nicht direkt an einander, sondern sind durch den an dieser Stelle ganz dünnen M. tibialis anticus getrennt. Der Ramus superficialis des N. peroneus verläuft zwar noch auf der Oberfläche des M. peroneus longus, doch ganz nahe dessen dorsalem (vorderem) Rande. In der **plantaren** (hinteren) Region liegen an der schmal gewordenen plantaren Seite an der Haut nicht mehr Muskeln, sondern Sehnen und zwar anfangs (cf. Fig. 69) oberflächlich die ca. 3 cm breite, platte Achillessehne und darunter die rundliche ca. 1 cm dicke Sehne des M. flexor digitorum sublimis (plantaris). In der distalen (unteren) Hälfte des mittleren Tibia-Drittels ändert sich die Lage beider Sehnen insofern, als sie durch eine allmähliche Drehung (cf. Fig. 69—71 und Fig. 64) nunmehr neben

Digitized by Google

einander, die Achillessehne lateral, die Sehne des M. flexor digitorum sublimis (oberflächlichen Zehenbeugers) medial zu liegen kommen. Zwischen beiden Sehnen dehnt sich ein Schleimbeutel aus, der bis zum Fersenbein reicht, aber ungefähr in der Mitte des mittleren Drittels in mehr oder weniger grosser Ausdehnung unterbrochen ist. An dem lateralen Seitenrande beider Sehnen befindet sich ein stärkerer, nicht scharf abgegrenzter, sondern mit der Fascie verschmolzener Sehnenzug (Sprunggelenkssehne des M. biceps fem. Fig. 71 d); ein schwächerer, ebenfalls nicht scharf begrenzter, von der Sehne des M. semitendinosus stammender Zug liegt

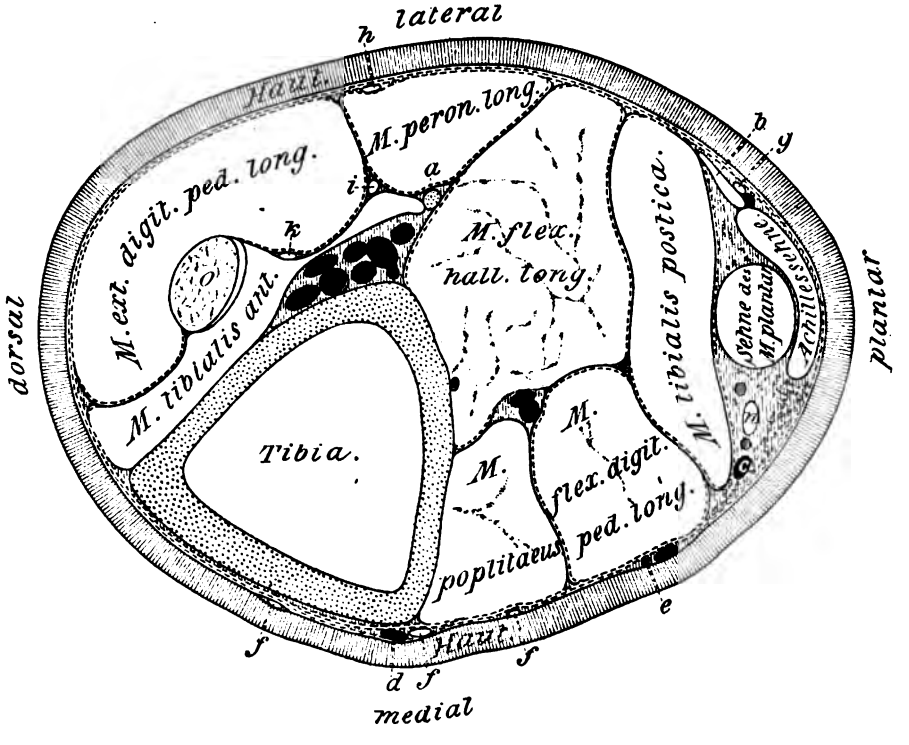

Fig. 69. Gefrier-Querschnitt durch den Unterschenkel. Der Schnitt ist zwischen 3. und 4. Achtel der Tibia im rechten Winkel zu deren Längsachse geführt. Die Schnittrichtung giebt die in Fig. 50 mit 36 bezeichnete, punktierte Linie an. Die Abbildung zeigt die proximale (obere) Fläche der in Fig. 50 mit 1 bezeichneten Scheibe.

a Fibula, b M. soleus, c V. plantaris, d V. saphena magna, e A. saphena, f f f Zweige des N. saphenus, g N. suralis (mit der V. saphena parva), h N. peroneus (oberflächlicher Ast), i N. peroneus (tiefer Ast), k ein starker Zweig von i, l A. tibialis antica (um dieselbe herum liegen eine grössere Anzahl Venen, welche eine Art Schwellgewebe bilden), m A. tibialis postica mit der entspr. Vene, n N. tibialis.

In der Scheibe entsteht (ungefähr in der Mitte) zwischen der Achillessehne und der Sehne des M. plantaris eine Sehnenscheide.

Digitized by Google

am medialen Rande; beide vereinigen sich fusswärts zu der am Sprungbeinhöcker (Tuber calcanei) endenden, an der Unterfläche der Achilles- und Plantarsehne liegenden Strecksehne. Ausserdem liegen am lateralen Seitenrande beider Sehnen im reichlichen Bindegewebe innerhalb des oberflächlichen Blattes der Fascie der schwache N. suralis (Fig. 69 g, 70 h, 71 k und 64 $_{14}$) und die dünne V. saphena parva, am medialen Seitenrande in gleichem Bindegewebe und auch innerhalb des oberflächlichen Blattes der Fascie der starke N. tibialis (Fig. 69 n, 70 l, 71 i und 67 $_{27}$) und ein schwacher Zweig der A. saphena und femoris inferior und die V. plantaris. Gegen das distale (untere) Ende des mittleren Drittels wenden sich alle die erwähnten Gefässe und Nerven vom lateralen bezw. medialen Rande der beiden Sehnen ein wenig knochenwärts, sodass sie seitlich in den mit Binde- bezw. Sehnengewebe erfüllten Raum zwischen den beiden Sehnen und den der Tibia direkt aufliegenden tiefen Beugemuskeln zu liegen kommen (s. Fig. 64 und 67).

Auf die Sehnen folgt ein Bindegewebslager mit Fascienblättern, welches sich auch seitlich an die Sehnen anschliesst.

Unter den Sehnen und dem Bindegewebe liegt der platte M. tibialis posticus, der mit dem unter ihm gelegenen M. flexor hallucis longus teilweise verschmilzt und nach dem proximalen Drittel hin (cf. Fig. 69) mit seinen Seitenrändern lateral und medial an die Haut und die Unterschenkelfascie anstösst, medial allerdings nur in Form eines schmalen Streifens. Gegen die distale (untere) Grenze des mittleren Drittels hin verschmälert er sich ganz bedeutend, sodass er lateral nicht mehr die Haut erreicht (s. Fig. 71).

Unter dem M. tibialis posticus folgt lateral der M. flexor hallucis longus und medial der M. flex. digit. longus. Ersterer liegt mit seiner Tiefenfläche am Knochen. Seine plantare (hintere) Fläche wird zunächst noch ganz vom M. tibialis posticus bedeckt (Fig. 69); mit dem Schmälerwerden des letzteren wird sie jedoch von der lateralen Seite her fusswärts in immer grösserer Ausdehnung frei und grenzt an das oben beschriebene Bindegewebslager resp. an die Sprunggelenkssehnen des M. biceps und semitend. und die Achilles- und Plantarsehne (Fig. 71). Mit seiner lateralen Seite liegt der M. flexor hallucis longus in fusswärts immer grösser werdender Ausdehnung an der Unterschenkelfascie und der Haut; die an letztere grenzende, laterale Fläche verbreitert sich von ca. 1½ cm an der proximalen (oberen) auf ca. 3½ cm Breite an der distalen (unteren) Grenze des mittleren Drittels des Unterschenkels. Der M. flexor digitorum longus, welcher mit seiner medialen Fläche an die Fascie und die Haut grenzt (s. Fig. 69 und 70), wird gegen das distale (untere) Ende des mittleren Drittels hin allmählich schmäler und

Digitized by Google

geht schliesslich in seine rundliche Sehne aus (Fig. 71 c′ und Fig. 67). Er bedeckt in der proximalen Partie des mittleren Drittels den hier dünnen und schmalen (2—3 cm breiten) M. poplitaeus und einen Teil des M. flexor hallucis longus, von der Tibia-Mitte fusswärts (cf. Fig. 71) nur noch den letzteren allein, weil der M. poplitaeus ungefähr in der Mitte des Unterschenkels endet. Natürlich stösst von der Mitte des Unterschenkels ab der M. flexor hallucis longus mit einem schmalen, 1—1½ cm breiten Streifen medial an die Fascie und die Haut. Der M. poplitaeus bedeckt (Fig. 69 und 70) die mediale Hälfte der plantaren (hinteren) Fläche der Tibia und liegt medial an der Haut. Im proximalen Teile

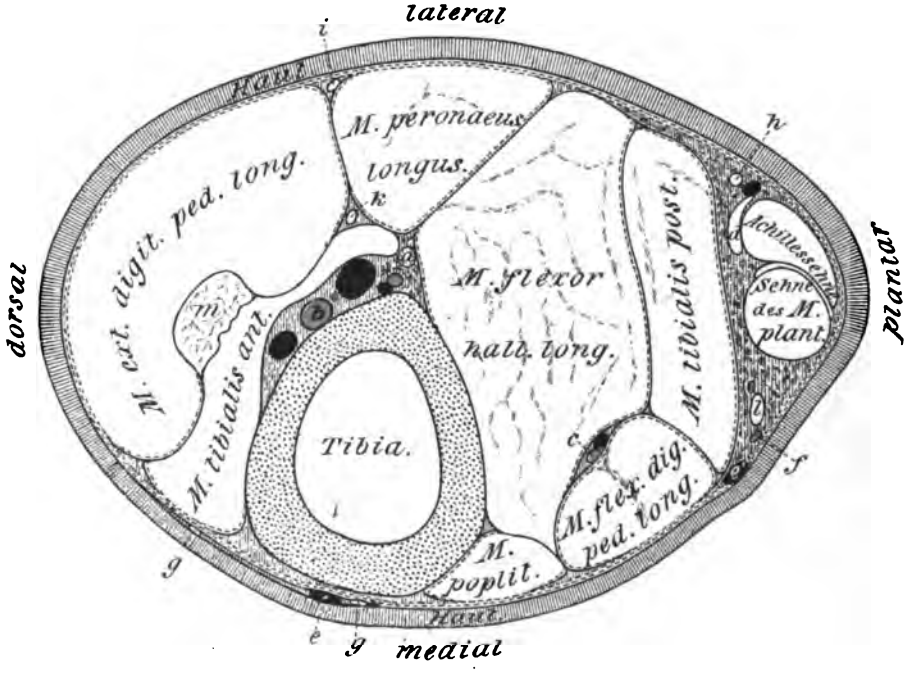

Fig. 70. Gefrier-Querschnitt durch den Unterschenkel. Der Schnitt ist mitten durch die Tibia im rechten Winkel zu der Längsachse geführt. Die Schnittrichtung giebt die in Fig. 50 mit 37 bezeichnete, punktierte Linie an. Die Abbildung zeigt die proximale (obere) Fläche der in Fig. 50 mit m bezeichneten Scheibe.
a Fibula, b A. tibialis antica (um sie herum mehrere Venen, die eine Art Schwellgewebe bilden), c A. tibialis postica mit der entspr. Vene, d M. soleus (Ende), e V. saphena magna, e′ V. plantaris, f Endstamm der A. saphena, g g Zweige des N. saphenus, h N. suralis (mit der V. saphena parva), i N. peroneus (oberflächlicher Ast), k N. peroneus (tiefer Ast), l N. tibialis, m sehniger Teil des M. tibialis anticus.
In der Scheibe (etwas unter der Mitte) endet die Bursa zwischen der Achillessehne und der Sehne des M. plantaris; aber es entsteht kurz darauf eine zweite Sehnenscheide.

Digitized by Google

des mittleren Drittels liegt an seiner lateralen Seite, zwischen ihm, dem M. flexor hallucis longus und dem M. flexor digitorum pedis longus, die 3 mm dicke A. (und V.) tibialis postica (Fig. 69 m). Gegen die distale (untere) Hälfte des mittleren Drittels rücken dieselben zwischen M. flexor hallucis longus und M. flexor digitorum longus (Fig. 70 c).

An der **medialen** Fläche der Tibia, die nur unter der Fascie und der Haut liegt, verlaufen die V. saphena magna und dünne Zweige der gleichnamigen Arterie und des gleichnamigen Nerven. Die V. saphena magna verläuft nicht genau mit der Längsachse der Tibia, sondern nach dem Becken hin und ein wenig schräg plantar (rückwärts), sodass sie die Tibia in ganz spitzem Winkel kreuzt (Fig. 69—71 und Fig. 54).

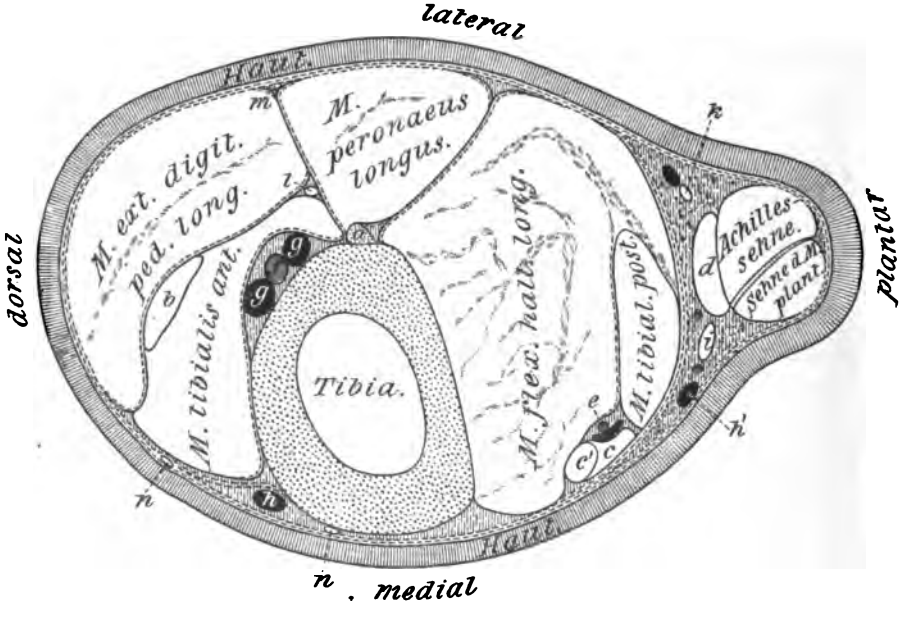

Fig. 71. Gefrier-Querschnitt durch den Unterschenkel. Der Schnitt ist zwischen 5. und 6 Achtel der Tibia im rechten Winkel zu deren Längsachse geführt. Die Schnittrichtung giebt die in Fig. 50 mit 38 bezeichnete, punktierte Linie an. Die Abbildung zeigt die proximale (obere) Fläche der in Fig. 50 mit n bezeichneten Scheibe.

a Fibula, b sehniger Teil des M. tibialis anticus, c M. flexor digitorum pedis longus (zum grösseren Teile schon sehnig (bei c'), d die Sprunggelenkssehne des M. biceps fem. und semitendinosus, e A. tibialis postica mit der entsprechenden Vene, f A. tibialis antica, g g die entspr. Venen, h V. saphena magna, h' V. plantaris, i N. tibialis, in seiner Begleitung zwei feinere Arterienäste (Endstamm der A. saphena und Anastomosenzweig zum sog. hinteren Muskelaste), k N. suralis mit der V. saphena parva, l N. peroneus (tiefer Ast), m N. peroneus (oberflächlicher Ast), n, n Zweige des N. saphenus.

Zwischen der Achillessehne und der Sehne des M. plantaris befindet sich eine Bursa.

Digitized by Google

Aus dem Geschilderten geht hervor, dass im allgemeinen im mittleren Drittel des Unterschenkels die Teile wie folgt liegen (cf. Fig. 69—71):

a. In der dorso-lateralen Gegend folgen: 1. Haut, 2. Fascie, 3. M. extensor digitorum pedis longus, 4. sehniger und dann fleischiger Teil des M. tibialis anticus, 5. Gefässe und das Unterschenkelbein.

b. Medial liegt der Knochen direkt unter der Haut.

c. Lateral folgen: 1. Haut, 2. Fascie, 3. M. peroneus longus, 4. ein Teil des M. tibialis anticus und Gefässe, 5. Knochen.

d. In der plantaren Region liegen an der Haut lateral: der M. peroneus, flexor hallucis longus und M. tibialis posticus, plantar (hinten) die Achilles- und Plantarsehne, medial der M. flexor digitorum pedis longus und M. poplitaeus.

Von der plantaren (hinteren) Seite aus folgen gegen den Knochen: 1. Haut, 2. Fascie, 3. Achilles- und Plantarsehne, 4. ein Bindegewebslager mit der Sprunggelenkssehne des M. biceps und semitend., 5. der M. tibialis posticus, 6. der M. flexor hallucis longus und an der medialen Seite der dünn gewordene M. flexor digitorum longus und unter diesem der ebenfalls dünne M. poplitaeus, 7. Knochen.

c. Distales (unteres) Drittel des Unterschenkels (cf. Fig. 72 und 73).

An der dorsalen (vorderen) Seite findet sich nach Eichbaum unter der Fascie, die ebenso wie im proximalen und mittleren Drittel die einzelnen Muskeln nur locker überzieht, eine 8—10 cm lange, schräg fusswärts und lateral gerichtete Bursa mucosa subfascialis. Im übrigen bleiben an der **dorsalen, lateralen** und **medialen** Seite die Lagerungsverhältnisse im allgemeinen dieselben wie im mittleren Drittel, die Muskeln werden aber immer dünner und gehen an der distalen (unteren) Grenze der Gegend in ihre Sehnen aus, sodass folgende Verschiedenheiten gegenüber dem mittleren Drittel bestehen:

Der fleischige Teil des M. tibialis anticus berührt in verhältnismässig grosser Ausdehnung die Fascie und die Haut (Fig. 71 und 72). Der sehnige Teil des M. tibialis anticus ist fusswärts nicht mehr vollkommen vom M. extensor digitorum (pedis) longus bedeckt, sondern stösst mit seinem medialen Teile direkt an die Fascie und die Haut (Fig. 73). Nahe der distalen Grenze der Gegend erhält er, ebenso wie der M. ext. digitor. ped. long. eine Bursa resp. Sehnenscheide. Zwischen dem immer schmaler werdenden M. extensor digitorum longus, und dem M. peroneus kommt ein gegen das Sprunggelenk hin immer breiter werdender Teil der Tibia zum Vorschein, der nur durch ein stärkeres Bindegewebslager und die Fascie von der Haut getrennt ist. Die A. und V. tibialis antica liegen nicht mehr am oro-lateralen Rande, sondern auf der dorsalen (vorderen) Fläche des Unterschenkelbeins (Fig. 72 e, f, f, Fig. 73 m) und sind dabei vom dünnen M. tibialis anticus bedeckt.

Digitized by Google

Die ca. 4 mm dicke Arterie liegt in der Regel zwischen zwei starken, gleichnamigen Venen. Der N. peroneus profundus verläuft zunächst noch zwischen dem M. extensor digitorum longus und dem M. peroneus longus auf dem M. tibialis anticus, erst nahe dem Sprunggelenk tritt er an die laterale V. tibialis antica heran (Fig. 73 i). Zwischen dem M. tibialis anticus und der Tibia verläuft auf der medialen Seite unter der Haut die V. saphena magna (Fig. 71 h, 72 d). Die Zweige des N. saphenus haben eine ganz verschiedene Lage an der medialen Seite des Unterschenkels.

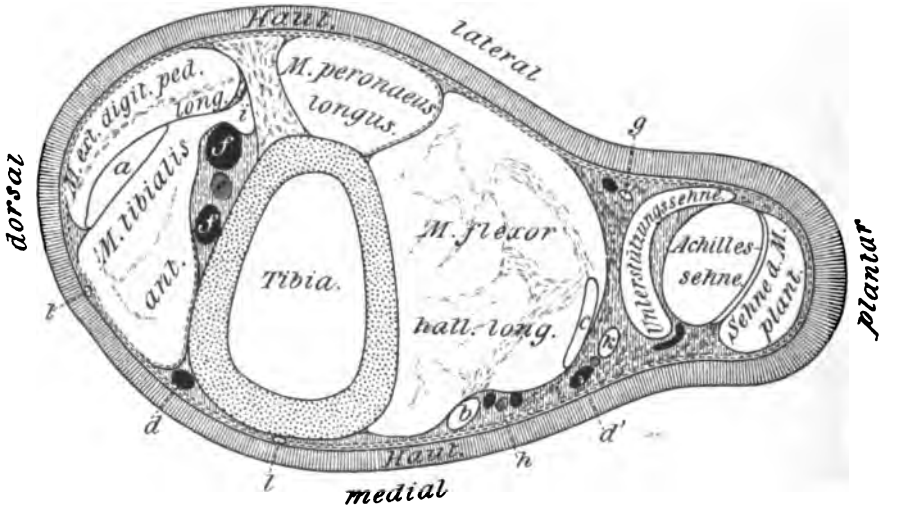

Fig. 72. Gefrier-Querschnitt durch den Unterschenkel. Der Schnitt ist zwischen 6. und 7. Achtel der Tibia im rechten Winkel zu deren Längsachse geführt. Die Schnittrichtung giebt die in Fig. 50 mit 39 bezeichnete, punktierte Linie an. Die Abbildung zeigt die proximale (obere) Fläche der in Fig. 50 mit o bezeichneten Scheibe. a sehniger Teil des M. tibialis anticus, b Sehne des M. flexor digitorum pedis longus, c Sehne des M. tibialis posticus (dieselbe entstand in der Mitte der vorigen Scheibe und verschmilzt bald mit dem M flexor halluc. longus, d V. saphena magna, d' V. plantaris, e A. tibialis antica, f f Vv. tibiales anticae, g N. suralis mit der V. saphena parva, h A. tibialis postica mit den entspr. Venen, i N. peroneus (Ramus profundus), k N. tibialis, l, l Hauptzweige des N. saphenus.

An der **plantaren** Seite ändern sich die Verhältnisse insoweit, als die Sehne des M. plantaris im distalen (unteren) Drittel ihre Drehung um die Achillessehne vollendet, sodass sie, sich gleichzeitig kappenförmig verbreiternd, nahe dem Tuber calcanei vollständig oberflächlich auf der Achillessehne liegt (Fig. 72 und 73). Zwischen beiden Sehnen befindet sich eine Sehnenscheide, die bis zum Tuber calcanei heranreicht (s. S. 253). Unter (knochenwärts von) den beiden Sehnen liegt, jetzt schärfer begrenzt,

Digitized by Google

die Sprunggelenksehne des M. biceps und M. semitendinosus (Fig. 64 $_5$, 72 und 73 h). Der dünne N. suralis (Fig. 72 g, 73 k) liegt mit der V. saphena parva lateral, der N. tibialis (Fig. 72 k, 73 l, Fig. 67 $_{27}$) mit der V. plantaris und einem dünnen Zweige der A. saphena und femoris inferior medial zwischen der Achilles- und Plantarsehne einerseits und dem der Tibia direkt aufliegenden M. flexor digitorum prof. andererseits unter der Haut und dem oberflächlichen Blatte der Unterschenkelfascie in einem Bindegewebslager. Der N. tibialis ist bereits in seine beiden Aeste gespalten, dieselben liegen aber noch vollkommen neben einander. Wegen ihrer oberflächlichen Lage unter der Haut und der Fascie sind sowohl die Aeste des N. tibialis als auch der N. suralis im distalen Unterschenkeldrittel leicht zu durchschneiden. Die der Tibia direkt aufliegenden tiefen Beugemuskeln verändern sich insofern gegenüber dem mittleren Drittel, als vom M. flexor digitorum longus nur noch die dünne Sehne vorhanden ist, (Fig. 72 b), welche dem M. flexor hallucis longus medial anliegt und von einer Sehnenscheide umgeben ist. Der M. tibialis posticus erreicht seitlich die Haut nicht mehr und wird immer schmäler und dünner, bis er in eine schmale Sehne ausgeht, die an der distalen (unteren) Grenze der Gegend mit dem M. flexor hallucis longus verschmilzt, sodass der letztere zunächst teilweise und fusswärts schliesslich ganz mit seiner plantaren Seite an das Bindegewebslager und die Sprunggelenkssehne des M. biceps und semitendinosus und seitlich an die Fascie und die Haut stösst; er wird zehenwärts ebenfalls immer dünner und geht nahe dem Tarsus allmählich in seine Sehne über (an der Knochenfläche später, als an der Oberfläche) (Fig. 73 g). Die ca. 3 mm dicke A. (und V.) tibialis postica (Fig. 72 h) verläuft medial am M. flexor hallucis longus, am aboralen Rande der Sehne des M. flexor digitorum longus.

Es folgen also ungefähr in der Mitte des distalen (unteren) Drittels von der plantaren (hinteren) Fläche gegen den Knochen hin (cf. Fig. 72): 1. Haut, 2. Fascie, 3. Plantarsehne, 4. Achillessehne, 5. Bindegewebslager, mit der Sprunggelenkssehne vom M. biceps femoris und M. semitendinosus, event. die schmale dünne Sehne des M. tibialis posticus und der M. flexor hallucis longus, der die ganze Knochenseite bedeckt. Ihm liegt medial die Sehne des M. flexor digitorum longus an. Die mediale Seite der Tibia liegt direkt unter der Haut und der Fascie, an der dorsalen (vorderen) Seite liegt medial der M. tibialis anticus (mit seiner sehnigen und fleischigen Portion) und lateral der M. extensor digitorum longus, der noch einen grossen Teil des M. tibialis anticus deckt. Von beiden durch eine stärkere Lage von Binde- und sehnigem Gewebe getrennt, befindet sich an der lateralen Seite der M. peroneus longus.

Von anderen Gesichtspunkten aus betrachtet, gestalten sich die topographischen Verhältnisse am Unterschenkel, wie folgt: (cf. Fig. 68—73).

Digitized by Google

1. An der **dorso-lateralen** Seite liegen unter der Haut und der starken, locker anliegenden Fascie ganz lateral der M. peroneus longus und dorso-lateral (vorn und aussen), wesentlich aber dorsal (vorn), der M. extensor digitorum longus und unter diesem der platte, sehnige und fleischige Teil des M. tibialis anticus und zwar derart, dass der sehnige Teil mitten auf der Oberfläche des fleischigen liegt. Während der erstere ganz vom M. ext. digit. long. bedeckt wird, stösst der fleischige Teil am oro-medialen Rande der Tibia mit einem schmalen Streifen direkt an die Fascie und die Haut. Der dünne, platte, fleischige M. tibialis anticus bedeckt die Tibia und von dem Beginn des mittleren Drittels ab die aus

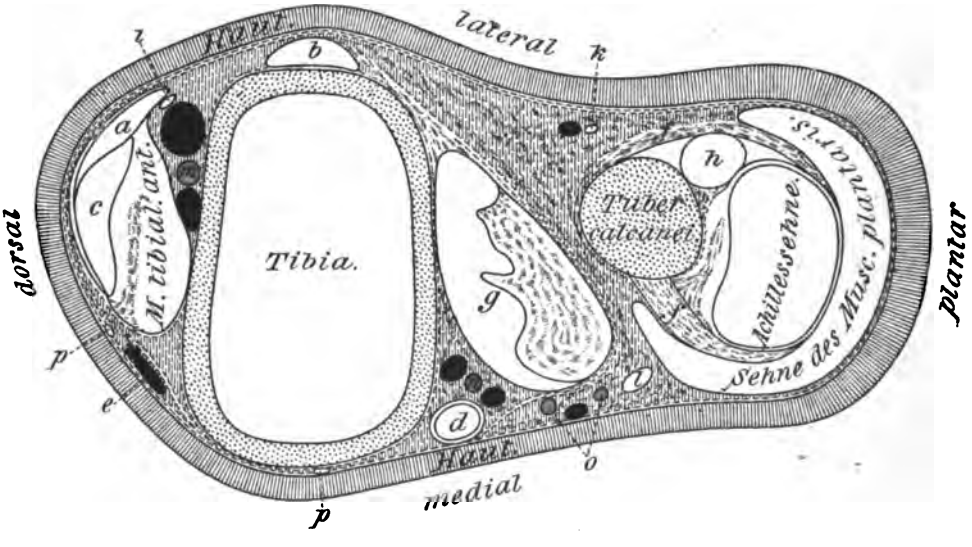

Fig. 73. Gefrier-Querschnitt durch den Unterschenkel. Der Schnitt ist zwischen 7. und 8. Achtel der Tibia im rechten Winkel zu deren Längsachse geführt. Die Schnittrichtung giebt die in Fig. 50 mit 40 bezeichnete, punktierte Linie an. Die Abbildung zeigt die proximale (obere) Fläche der in Fig. 50 mit p bezeichneten Scheibe. — Vom Tuber calcanei ist gerade eine ganz flache Kuppe abgeschnitten. — Die Stärke der Haut ist genau berücksichtigt.

a Sehne des M. extensor digitor. ped. longus, b M. peroneus longus (zum grossen Teil schon sehnig), c sehniger Teil des M. tibialis anticus; (a und c sind auf ihrer Oberfläche von einer Sehnenscheide umgeben. Ungefähr in der Mitte der Scheibe entstehen dadurch, dass sich die Synovialis an der Sehne befestigt, 2 Sehnenscheiden; s. Fig. 78), d Sehne des M. flexor digitor. ped. long. (Dieselbe ist von einer Sehnenscheide umgeben, die ungefähr in der Mitte der vorhergehenden Scheibe beginnt), e V. saphena magna, f starker Sehnenzug, der vom Tuber calcanei zur Sehne des M. flexor digitor. subl. zieht, g M. flexor halluc. longus incl. M. tibialis postic. (zum grossen Teile schon sehnig), h Sprunggelenkssehne des M. biceps f. und semitend., i N. peroneus (Ramus prof.), k N. suralis mit der V. saphena parva, l N. tibialis (seine Zweiteilung ist schon zu erkennen), m A. tibialis antica mit den entspr. Venen, n A. tibialis postica mit den begleitenden Venen, o A. malleolaris medialis (2 Mal getroffen), mit der entspr. Vene, p p Zweige des N. saphenus.

Die Sehnenscheide an der Unterfläche der Sehne des M. flexor digitor. subl. reicht bis ganz nahe an die distale (untere) Fläche der Scheibe heran.

Digitized by Google

dem Spatium interosseum austretende, ca 5 mm dicke A. tibialis antica und die starken Vv. tibiales anticae, welche anfangs lateral an der Tibia liegen, fusswärts sich aber immer mehr nach der dorsalen (vorderen) Seite wenden. Fusswärts werden die Muskeln dünner und gehen nahe dem Sprunggelenke in ihre Sehnen aus; auch ist in der Nähe desselben der sehnige Teil des M. tibialis anticus nicht mehr ganz von dem langen Zehenstrecker bedeckt, er liegt am medialen Rande des letzteren zu einem kleinen Teile frei unter der Fascie.

An der lateralen Fläche des M. peroneus longus verläuft ausserdem der Ramus superficialis des N. peroneus fusswärts, während der Ramus profundus desselben Nerven im proximalen Drittel zunächst noch oberflächlich zwischen dem M. ext digit. longus und dem M. peroneus longus liegt, dann aber zwischen beiden in die Tiefe tritt, sodass er im mittleren und distalen (unteren) Drittel zwischen beiden auf dem M. tibialis anticus liegt.

2. An der **plantaren** (hinteren) Seite liegen rein plantar unter der Haut und der Fascie nahe dem Knie die fusswärts sich verschmälernden Mm. gastrocnemii, welche den sehnigen M. plantaris einschliessen resp. bedecken und gegen das mittlere Drittel des Unterschenkels hin in die Achillessehne übergehen, sodass diese direkt unter der Haut liegt. Sie bedeckt anfangs die Plantarsehne (Sehne des Kronenbeinbeugers). Weiter fusswärts wendet sich die letztere aber auf die Oberfläche der ersteren, sodass schliesslich nahe dem Fersenbein sich unter der Haut die Plantar- (Kronenbeinbeuge-) Sehne und darunter die Achillessehne befindet. Unter (knochenwärts von) den beiden Sehnen liegt im mittleren und distalen Unterschenkeldrittel die platte, nicht scharf begrenzte Sprungbeinsehne des M. biceps und semitendinosus mit stärkeren Bindegewebsmassen, die auch seitlich an die Sehnen anschliessen und in denen sich im mittleren und distalen Drittel medial der starke N. tibialis mit kleineren arteriellen Zweigen und die V. plantaris und lateral der N. suralis mit der V. saphena parva befinden. Im proximalen Unterschenkeldrittel liegt der N. tibialis am medialen Rande des M. plantaris, während der dünne N. suralis und die V. saphena parva auf der Oberfläche des M. gastrocnemius lateralis nahe dessen aboralem Rande verlaufen. Zwischen den M. gastrocnemius medialis und die Haut schiebt sich nahe dem Knie noch ein kleiner Endabschnitt des M. semitendinosus ein.

Auf die oberflächliche Muskellage (Mm. gastrocnemii und M. plantaris und deren Sehnen incl. Sprunggelenkssehne des M. biceps und semitendinosus) folgen in tieferer Lage der tiefe Zehenbeuger (M. flexor digitorum pedis profundus) mit seinen 3 Köpfen und der M. poplitaeus wie folgt: In dem proximalen (oberen) Unterschenkeldrittel liegt unter (knochenwärts von) dem lateralen Wadenmuskel der mit seiner lateralen Seite an die Haut und die Fascie anstossende, flache M. tibialis posticus und unter dem M. gastrocnemius medialis ein Randteil des gefiederten M. flexor digitor. long. und ein Teil des sehnig durchsetzten M. poplitaeus. Auf diese folgen in tiefster Schicht lateral der dicke, sehnig durchsetzte M. flexor hallucis longus und medial ein weiterer Teil des schon erwähnten M. poplitaeus, welche beide seitlich direkt an die Fascie und die Haut stossen und der Tibia aufliegen; zwischen ihnen und der letzteren befindet sich jedoch noch die 8—10 mm dicke A. (und V.) poplitaea und der Anfang der beiden Endäste derselben. An der medialen Seite des M. poplitaeus verlaufen direkt unter der Haut Zweige der A. und V. saphena und des N. saphenus und die V. plantaris. Vom mittleren

Digitized by Google

Drittel ab ändert sich das Lageverhältnis in diesen beiden tiefen Schichten derart, dass unter den oberflächlichen Sehnen und den Bindegewebsmassen der beiderseits mit seinen Rändern an der Haut liegende M. tibialis posticus folgt, welcher, da er fusswärts immer dünner wird, schliesslich nicht mehr die Haut berührt und im distalen (unteren) Drittel in eine platte Sehne ausgeht, die bald mit der Sehne des M. flexor hallucis longus, der sie plantar anliegt, verschmilzt. Unter diesem Muskel folgt lateral der M. flexor hallucis longus und medial der M. flexor digit. longus, welche beide seitlich die Haut berühren; der letztere, welcher die ca. 3 mm dicke A. (und V.) tibialis postica bedeckt und im mittleren Drittel auf dem seitlich an die Haut und kleine Zweige des N. saphenus anstossenden und nicht in das distale (untere) Drittel herabreichenden M. poplitaeus liegt, tritt bald an den M. flexor hallucis longus und geht dann (gegen das distale Drittel) in eine schmale und dünne Sehne aus, die medial auf dem genannten Muskel liegend, von der A. und V. tibialis postica begleitet ist. Der M. flexor hallucis longus liegt direkt an der Tibia. Im distalen Unterschenkeldrittel stösst er, da der ihm aufliegende M. tibialis post. und flexor digit. longus dünn und schmal resp. sehnig geworden sind, seitlich direkt an die Haut und die Fascie und plantar an das subtendinöse Bindegewebslager.

3. Die **mediale** Seite der Tibia liegt fast ganz direkt unter der Haut und der Fascie resp. dem verstärkten Periost. In der proximalen (oberen) Hälfte erstreckt sich noch ein kleiner Teil des M. poplitaeus und die platte Sehne des M. semitendinosus auf dieselbe. Im übrigen verlaufen an ihr feine Zweige des N. saphenus und die 1—1½ cm starke V. saphena magna, welch' letztere schräg die Tibia zu ihrer Achse in proximaler und plantarer Richtung (auf- und rückwärts) kreuzt. Sowohl die Venen als die Nerven sind infolge ihrer oberflächlichen Lage chirurgisch leicht zu erreichen und zu Aderlass bezw. Durchschneidungen zu benutzen.

F. Der Fuss.

Am Fusse unterscheidet man die Sprunggelenksgegend, den Mittelfuss und die Zehen. Man trifft an demselben ausser den gar nicht in Betracht kommenden Mm. lumbricales und interossei laterales und den Sehnen der Muskeln des Fusses nur einen kleinen unbedeutenden Muskel (M. extensor digitorum brevis). An Sehnen findet man dorsal (vorn) die Sehnen des M. tibialis anticus und M. extensor digitorum longus, lateral die des M. peroneus (longus) und plantar (hinten) das Ende der Achillessehne, weiterhin die Sehne des M. flexor hallucis longus, plantaris und M. flexor digitorum longus und den sehnigen M. interosseus medius.

a. **Fascien des Fusses.** Die Fascie des Fusses bildet eine Fortsetzung der Fascia cruris; sie besteht demnach aus 2 Blättern, die jedoch an den meisten Stellen nicht mehr scharf zu trennen sind. Am Tarsus ist die Fascie noch verhältnismässig stark, am Metatarsus wird sie dünner, weil sie mit ihrer Hauptmasse am proximalen (oberen) Teile des Mittelfusses endigt. An der Beugeseite des

Digitized by Google

Tarsus ist die Fascie durch Unterstützungszüge, die von den Knöcheln der Tibia kommen, verstärkt und erscheint infolgedessen dick; sie setzt sich von hier aus auf die proximale (obere) Hälfte des Mittelfusses fort und verschmilzt daselbst mit der Sehne des langen Zehenstreckers. Kurz vor ihrer Anheftung an der Strecksehne wird sie gegen Hahnentritt (Dieckerhoff) durchschnitten. Sie inseriert sich seitlich an den Griffelbeinen. An der lateralen Seite des Mittelfusses bedeckt sie die grosse Mittelfussarterie (A. intermetatarsea dorsalis lateralis). An den Seitenflächen des Sprunggelenkes ist die Fascie im allgemeinen dünn und inseriert sich an allen freiliegenden Knochenpunkten (besonders am Fersenbein) und verbindet sich mit den Bändern des Sprunggelenkes, abgesehen von dem Kapselbande. Nur an der medialen Seite des Sprunggelenkes verschmilzt sie auch mit letzterem und mit der Sehnenscheide des M. flexor digitorum longus. An der plantaren Seite ist die Fascie seitlich in dem Raum zwischen Tibia und Calcaneus (Fersenbein) besonders stark; sie bildet daselbst jederseits mehr eine Fascienplatte, die natürlich nicht scharf begrenzt ist und an der Grenze zum Unterschenkel mit dem durch die Sprunggelenkssehnen des M. biceps und M. semitendinosus gebildeten Sehnenstrange in innigem Zusammenhange steht. Gleichzeitig verschmilzt sie mit der unter ihr gelegenen Fascie (s. unten).

Ausser den erwähnten 2 Blättern der Fascia cruris setzen sich auch die bei den Unterschenkelfascien (S. 225) erwähnten Muskelscheiden teilweise auf den Tarsus fort; sie verschmelzen an letzterem mit dem Bandapparate und den Knochen und überbrücken die daselbst gelegenen Sehnen und deren Sehnenscheiden derart, dass sich die einzelnen Sehnen in Kanälen befinden. An der Beuge- und an der lateralen Seite ist diese tiefste Fascie am Uebergange des Tarsus zum Metatarsus wieder besser isolierbar und hier durch sehnige Züge, die von den Knochen und dem Bandapparate entspringen, verstärkt; sie überzieht den M. extensor digitorum brevis, und die grosse Mittelfussarterie und die seitliche Strecksehne; sie endet teils am Knochen, teils an der Scheide der Strecksehne und enthält das distale (untere) Querband. An der plantaren Seite ist die Fortsetzung des Muskelscheidenblattes sehr stark und zwar besonders in dem Raume zwischen Tibia und Calcaneus, woselbst es zum Teil mit dem tiefen Blatte der Fascia cruris verschmilzt und zum Teil Unterstützungszüge direkt vom Calcaneus empfängt. Es verschmilzt hier ausserdem mit dem betr. Seitenbande und setzt sich mit ihm als stärker markierter Zug bis zum proximalen (oberen) Ende des Mittelfusses fort. An der plantaren (hinteren) Seite des Sprunggelenkes vereinigt sie sich mit der der anderen Seite zu einem Sehnengurte, der die Sehnen des oberflächlichen und tiefen Zehenbeugers überbrückt und sich seitlich am hinteren Bande (Lig. tarsi plantare) und am Knochen inseriert. Dieser Gurt ist in der proximalen (oberen) Sprunggelenkshälfte nur schwach und verstärkt sich nach dem Mittelfusse zu, auf welchen er noch übertritt. An letzterem befestigt er sich seitlich an beiden Griffelbeinen, verschmilzt mehr oder weniger mit der Oberfläche der oberflächlichen Beugesehne und reicht, allmählich dünner werdend, bis zur Mitte des Metatarsus herab; die beiden Seitenteile des Gurtes sind fusswärts viel stärker als der mittlere Teil, sodass sie als zwei seitliche Schenkel erscheinen und an den Griffelbeinen enden. In der distalen (unteren) Hälfte des Mittelfusses finden wir keine eigentliche Fascie mehr, sondern nur noch ein dünnes Bindegewebsstratum.

Die Fascien der Zehen verhalten sich wie die entsprechenden an der Schultergliedmasse (S. 95).

Digitized by Google

Gewissermassen als Verstärkungen der Fascie treten am Fusse 3 Querbänder auf, welche die Sehnen der dorsalen Seite des Fusses ebenso in der Lage erhalten, wie dies an der Plantarseite die tiefe Fascie bewerkstelligt.

1. Das proximale (obere) Querband (Fig. 74 e) beginnt als 2—2½ cm breites Band am medialen Rande des Unterschenkelbeines, 6—8 cm beckenwärts von dessen distalem (unterem) Ende und geht, gleichzeitig etwas zehenwärts verlaufend, zum lateralen Tibiarande. Es schliesst die Strecker der Zehen und die Beuger des Tarsalgelenkes ein.

2. Das mittlere, schmalere Band (Schleifenband) (Fig. 74 e') liegt an der distalen (unteren) Grenze des Rollbeines; es entspringt vom Fersenbein, umfasst schlingenartig die Sehne des M. extensor digitorum longus und verschmilzt mit dem lateralen Schenkel des sehnigen Teiles des M. tibialis anticus. Von ihm aus geht ein nicht scharf begrenzter Faserzug zum distalen Querbande.

3. Das distale (untere) Querband (Fig. 74 e'') liegt am proximalen (oberen) Ende des Mittelfusses und reicht vom lateralen Griffelbeinköpfchen bis zur Mitte von Mt. 3; es ist auch ca. 2—2½ cm breit und umschliesst die beiden Zehenstrecksehnen.

b. **Muskeln des Fusses.** 1. Der sehnige Teil des **M. tibialis anticus** (s. S. 226) (Fig. 74 c) spaltet sich ganz nahe dem Rollbein in 3 Schenkel und lässt die Sehne des fleischigen Teiles, mit deren Rändern er verbunden ist, durch sich hindurchtreten und giebt ihr eine Schleimscheide. Der laterale, schwächere Schenkel (Fig. 74 c') verläuft lateral und zehenwärts, verbindet sich mit dem mittleren Querbande und geht mit ihm zum Fersen- und Würfelbeine. Der mittlere, schwächste Schenkel geht gerade zehenwärts zur Beule des Mt. 3 und ist von der Sehne des fleischigen Teiles vollkommen bedeckt. Er ist fest mit dem Kapselbande des Rollbeingelenkes verbunden. Zwischen beiden Schenkeln tritt die A. und V. tibialis antica (Endstamm) hervor und teilt sich in ihre beiden Endzweige: A. intermetatarsea dorsalis lateralis und A. perforans tarsi (Anfang der Aa. intermetatarseae plantares). Der mediale, breiteste Schenkel (Fig. 74 c'') geht, fächerförmig sich verbreiternd und innig mit dem Kapselbande verbunden, zehen- und medianwärts und endet am Os tarsale I—III und am Kahnbein (Os centrale) und an der Beule von Mt. 3 und an dem Köpfchen des medialen Griffelbeines. An ihm verlaufen die V. saphena magna und die Mittelfussvene. (Ueber die Sehnenscheiden desselben s. fleischigen Teil.)

2. Der fleischige Teil des M. tibialis anticus (s. S. 225) (Fig. 74 d) geht nahe dem Sprunggelenk in eine Sehne (d') aus, welche die vorige durchbohrt und sich in zwei Schenkel spaltet. Der dorsale (vordere bezw. laterale) Schenkel (Fig. 74 d''') ist anfangs rundlich, dann flach und verläuft gerade zehenwärts und endet mit dem mittleren Schenkel des sehnigen Teiles an der Beule des Os metatarsi III. Der mediale, etwas breitere Schenkel (Fig. 74 d'') ist ganz platt und verläuft schräg zehenwärts und plantar (nach hinten), gelangt an die mediale Gelenkseite und endet teils am Os tarsale I—II (Pyramidenbein) und sogar noch am Köpfchen des medialen Griffelbeines (Dieckerhoff), teils verschmilzt er mit dem medialen Seitenbande und der Fascie. Seine Oberfläche wird von der V. saphena magna und der Mittelfussvene gekreuzt.

Zwischen dem sehnigen Teil und der Sehne des fleischigen Teiles des M. tibialis anticus befindet sich eine Bursa, welche ungefähr in der Höhe der Knöchel der Tibia beginnt und an den Rändern beider Sehnen sich anheftet. Von der

Digitized by Google

Teilung des sehnigen Teiles (M. flexor tarsi) ab setzt sie sich oberflächlich zwischen dem lateralen und medialen Schenkel des letzteren fort und umkleidet auf diese Weise auf eine kurze Strecke die Sehne des fleischigen Teiles rundum. An der Spaltung der letzteren setzt sie sich noch 1—2 cm (etwas weiter an der Unter- als an der Oberfläche) auf deren Schenkel fort. Auf die Schenkel des sehnigen Teiles erstreckt sie sie höchstens in ganz geringer Ausdehnung (auf den medialen ein wenig mehr als auf die anderen). An diese Sehnenscheide schliesst sich unter dem medialen Endschenkel des fleischigen Teiles des M. tibialis anticus eine zweite Bursa an, die von der ersteren in der Regel nur durch die sich einsenkende Synovialis, seltener durch einen grösseren Zwischenraum getrennt ist und bis zur Endinsertion des medialen Schenkels reicht. Sie ist in der Regel recht geräumig und verschmilzt mit der Oberfläche des erwähnten Sehnenschenkels und an der Unterfläche mit dem hier befindlichen Bandapparat des Sprunggelenkes. Dies ist derjenige Schleimbeutel, welcher durch die Untersuchungen Dieckerhoffs über die Entstehung des Spat eine hervorragende Bedeutung erlangt hat.

An den Sehnenschenkeln des M. tibialis anticus verlaufen dünne, topographisch kaum in Betracht kommende Zweige des N. peroneus profundus und superficialis; der stärkste von ihnen begleitet die A. intermetatarsea dorsalis lateralis.

M. extensor digitorum brevis (Fig. 74 f). Dieser sehr dünne und schwache Muskel liegt zehenwärts vom Sprunggelenk in dem Vereinigungswinkel der Strecksehnen, die seine Ränder bedecken und sich mit ihm verbinden. Er bedeckt die A. intermetatars. dors. lateralis und zum Teil den N. peron. prof.

M. peroneus (longus). Seine Sehne (s. S. 227) (Fig. 63$_4$ und 64$_7$) tritt durch die Sehnenrinne am lateralen Knöchel der Tibia,

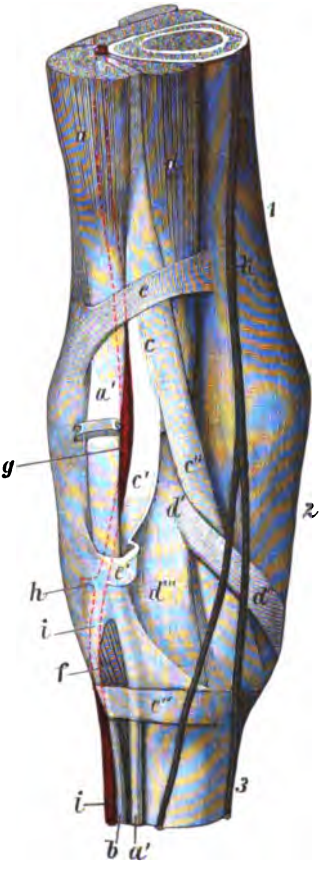

Fig. 74. Beugefläche des Sprunggelenkes (von vorn und ein wenig von innen geschen) a Fleischkörper und a' Sehne des M. ext. digitor. longus, b Sehne des M. peroneus longus, c sehniger Teil des M. tibialis anticus*), c' dessen lateraler, c'' dessen medialer Endschenkel, d muskulöser Teil des M. tibialis anticus, d' dessen Sehne, d'' deren medialer, d''' deren lateraler Endschenkel, e proximales, e' mittleres, e'' distales Ringband, f M. ext. digitor. brevis, g A. tibialis antica, h A. perforans tarsea, i A. intermetatarsea dorsalis lateralis, k V. saphena magna.
1 Crus, 2 Tarsus, 3 Metatarsus.

*) Der sehnige Teil des M. tibialis anticus ist künstlich etwas gespalten, damit man die Sehne des fleischigen Teiles (d') besser hervortreten sieht.

Digitized by Google

geht am Sprunggelenk, bedeckt von einer Sehnenplatte, zehenwärts, verläuft dann am, resp. auf dem M. extensor digitorum brevis schräg dorsal (vorwärts), wobei sie am proximalen (oberen) Ende des Metatarsus durch das distale (untere) Querband in der Lage erhalten wird und die A. intermetatarsea dorsalis lateralis überschreitet, und vereinigt sich nahe dem mittleren Metatarsusdrittel spitzwinkelig mit der Sehne des M. extensor digitorum longus. Neben (oral von) dieser Sehne liegt am Sprunggelenke der N. peroneus superficialis. Die Sehne des M. peroneus longus ist von einer Sehnenscheide umkleidet, welche 2—4 cm über dem lateralen Knöchel der Tibia (ungefähr in gleicher Höhe mit dem Fersenbeinhöcker) beginnt, die Sehne über den Tarsus begleitet und am proximalen (oberen) Ende des Mittelfusses, 3—4 cm, ehe sich die Sehne mit der Hauptstrecksehne vereinigt, endet; sie besitzt ein breites, von der plantaren Seite aus sich einsenkendes Mesotenon.

M. extensor digitorum longus (Fig. 63_3 und 74 a'). Die Sehne desselben geht ungefähr handbreit über dem Sprunggelenke aus dem Muskel (s. S. 226) hervor, umgiebt sich mit einer Sehnenscheide (s. unten) und verläuft ein wenig lateral von der Mitte über die Beugefläche des Sprunggelenkes zur dorsalen (vorderen) Fläche des Mittelfusses; in der Lage wird sie dabei durch 3 Querbänder erhalten (s. S. 250 und Fig. 74 e, e', e''). Am Mittelfusse verläuft sie anfangs am medialen Rande des M. extensor digitorum brevis, nahe dem mittleren Drittel empfängt sie die Sehne des M. peroneus und verbindet sich seitlich mit der Fascie. Weiterhin verhält sie sich dann genau so wie die entsprechende Sehne am Vorderschenkel (s. S. 90). Am Mittelfuss wird die Sehne von Aesten des N. peroneus begleitet, von denen in der Regel einer unter ihr liegt. Die Sehnenscheide, welche die Sehne am Tarsus umgiebt, beginnt 1—2 cm proximal vom lateralen Knöchel des Unterschenkelbeines und reicht bis nahe an die Vereinigungsstelle der Sehne mit der des M. peroneus longus. Sie besitzt ein breites, von der Unterfläche an ihren lateralen Rand herantretendes Mesotenon.

Der durchaus sehnige, platte **M. interosseus (intermetatarseus) plantaris medius s. tertius** (Fesselbeinbeuger, Spannband, Aufhängeband der Sesambeine) (Fig. 65_8) liegt an der plantaren (hinteren) Fläche des Os metatarsi III; er entspringt von dessen proximalem (oberen) Ende und von der Mittelfussreihe der Sprunggelenksknochen und verhält sich im übrigen wie der M. interosseus medius am Vorderschenkel (S. 93), ist jedoch etwas länger und schlanker als dieser.

M. flexor hallucis longus (Fig. 65_5) (flexor digitorum pedis profundus). Er geht nahe dem Sprunggelenke in eine dicke, rundliche Sehne aus (s. S. 231), die durch die starke Fascie in der Lage erhalten und in eine Sehnenscheide (s. unten) eingeschlossen, über die Sehnenfläche des medialen Fersenbeinfortsatzes (Sustentaculum tali) hinweg an die plantare (hintere) Fläche des Mittelfusses gelangt, woselbst sie im mittleren Drittel am medialen Rande mit der Sehne des M. flexor digitorum longus ($_7$) verschmilzt und zur tiefen Beugesehne wird. Ungefähr in der Mitte des Mittelfusses erhält sie eine vom Sprunggelenk herkommende, verhältnismässig schwache Unterstützungssehne; in ihrem weiteren Verlaufe verhält sie sich ganz wie die Sehne des M. flexor digitorum profundus am Vorderfusse (S. 92). Die den Anfangsteil der Sehne umgebende Sehnenscheide beginnt in der Höhe des Tuber calcanei und endet kurz vor der Vereinigung der Sehne mit der des M. flexor digitorum longus. Kurz, ehe sie auf den medialen Fersenbeinfortsatz tritt, liegt sie der Kapsel des Rollunterschenkelgelenkes an und besitzt hier eine zur Verstärkung ihrer Wand eingelagerte Faserknorpelplatte. Sie steht mit dem

Digitized by Google

Lig. tarsi plantare in Verbindung und besitzt ein breites Mesotenon, welches sich von der lateralen Wand aus einsenkt. Am Sprunggelenke liegen an der plantaren (hinteren) Fläche der Sehne (cf. Fig. 67) der Endstamm der A. und V. tibialis postica (Sprunggelenksarterie und -Vene nach Gurlt) und die beiden neben einander liegenden Sohlennerven. Am Metatarsus verläuft an den Seitenrändern (cf. Fig. 75 und 76) je ein N. und eine A. plantaris (Sohlennerv und -Arterie) mit einem venösen Zweige. Nahe dem Metacarpo-Phalangealgelenke (Fesselgelenk) liegt unter ihr die A. intermetatarsea dorsalis lateralis mit ihrer Teilung in die beiden Aa. digitales plantares und der Einmündung des Stammes der Aa. intermetatarseae plantares.

M. flexor digitorum longus (Fig. 65 $_7$ und Fig. 67 $_{10}$). Die Sehne desselben (s. S. 231) geht, in eine Sehnenscheide eingeschlossen, über die Sehnenrinne am inneren Knöchel der Tibia, sodann, von starken Bandmassen bedeckt, über die mediale Fläche des Sprunggelenkes zehenwärts und ein wenig plantar (rückwärts) an den Mittelfuss, woselbst sie sich im mittleren Drittel mit der Sehne des M. flexor hallucis longus vereinigt. Die sie umgebende Sehnenscheide beginnt ungefähr zwischen 3. und 4. Viertel der Tibia und reicht bis zur Vereinigung der Sehne mit der des M. flexor hallucis longus. In der proximalen Hälfte besitzt sie ein Mesotenon.

Der sehnige **M. plantaris** (M. flexor digitorum pedis sublimis) (Fig. 65 $_4$ und 67 $_8$) liegt nahe dem Sprungbeine unter der Haut auf der Achillessehne; er gelangt, indem er sich kappenartig verbreitert, an die Beule (Höcker) des Sprungbeines, heftet sich seitlich an dieselbe an und geht an dem plantaren Sprunggelenksbande (von Fascien umgeben) zehenwärts (Fig. 65 $_{4'}$), gelangt an den Mittelfuss und liegt hier auf dem M. flexor digitorum profundus. Des weiteren verhält er sich genau so, wie die entsp. Sehne am Vorderschenkel (S. 91). Zwischen der Kronenbeinbeuge- und der Achillessehne befindet sich eine Sehnenscheide; dieselbe beginnt nicht selten schon ein wenig proximal von (über) der Mitte des Unterschenkels, ist aber etwas distal davon, resp. zwischen 2. und 3. Tibialdrittel in mehr oder weniger grosser Ausdehnung unterbrochen. Sie verschmilzt mit der Oberfläche der Sehne des M. plantaris resp. mit dessen Seitenrändern einerseits und mit den Seitenrändern der Achillessehne anderseits. Sie setzt sich noch auf den Tarsus fort, liegt daselbst zwischen der (kappenförmig verbreiterten) Sehne des M. plantaris und dem Sprungbein und endet, schmäler werdend, ungefähr in der Mitte des letzteren. Nahe dem Fersenbeinhöcker setzt sie sich noch auf die Unterfläche (Knochenfläche) der Achillessehne fort, sodass sie unter der Endinsertion der letzteren einen ca. 4 cm langen und $2^1/_2$—3 cm breiten Schleimbeutel bildet. Bisweilen ist derselbe vollkommen von der Sehnenscheide getrennt. An der distalen (unteren) Grenze des Sprunggelenkes liegt der laterale N. plantaris (Sohlennerv) und die gleichnamige Arterie unter der Sehne des M. plantaris. Zwischen 3. und 4. Viertel des Mittelfusses geht schräg zehen- und lateralwärts über ihre Oberfläche der Ramus communicans der beiden Nn. plantares.

Ueber das Ende der Achillessehne s. S. 227.

Gefässe und Nerven am Fusse. Von Gefässen kommen die A. tibialis antica und postica mit ihren Zweigen in Betracht. — Von Nerven sind die Nn. plantares und die Aeste des N. peroneus zu erwähnen.

Die **A. tibialis postica** (s. S. 233) (Fig. 67 $_{18}$) giebt ganz nahe dem Sprunggelenk einen schwächeren (1—$1^1/_2$ mm dicken) Zweig (Fig. 67 $_{19}$) ab, der zwischen dem M. flexor digitor. pedis profundus und der Tibia lateralwärts geht und sich an der

Digitized by Google

lateralen Sprunggelenksseite verzweigt (A. malleolaris externa; Gurlt). Der fortlaufende, $2^1/_2$—3 mm starke Stamm der A. tibialis postica (Fig. 67 $_{20}$) (A. malleolaris interna nach Gurlt) bildet an der medialen Seite dicht über dem Gelenke einen ∩förmigen Bogen geht dann an der Sehne des M. flexor digitorum pedis profundus zehenwärts und teilt sich nahe dem distalen (unteren) Drittel des Sprunggelenkes in die beiden dünnen Aa. plantares (Sohlenarterien) (Fig. 67 $_{24}$ und $_{25}$), von denen die eine mit dem lateralen, die andere mit dem medialen N. plantaris (s. S. 256) am entsprechenden Rande der Beugesehnen (Fig. 75 $_{24}$ und 76) zehenwärts verläuft und in der Regel in die entsprechende A. digitalis (digitorum) plantaris einmündet.

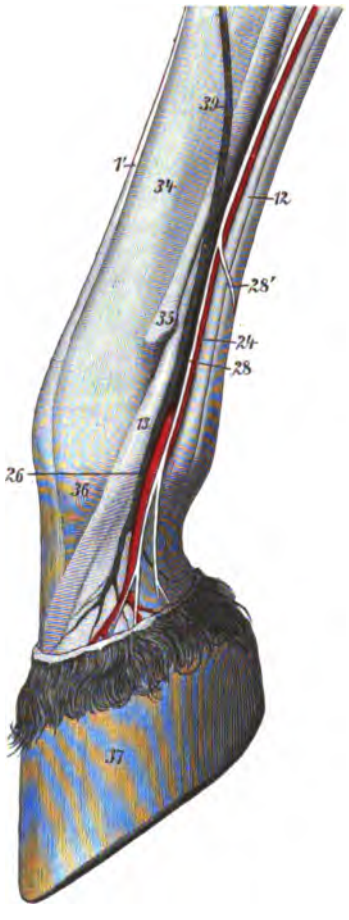

Fig. 75 Rechter Hinterfuss, von der medialen Seite gesehen. (Die Zahlen ergänzen die in Fig. 67 gebrauchten). 1' Strecksehne, 12 Sehne des M. flexor digitor. profundus, 13 Fesselbeinbeuger (M. interosseus), 24 mediale A. plantaris, 26 mediale A. digitalis plantaris, 28 medialer N. plantaris, 28' Ramus communicans zwischen beiden Nn. plantares, 34 Metatarsus, 36 Fessel, 37 Huf, 39 V. saphena magna.

Der Endstamm der **A. tibialis antica** (s. S. 233) (Fig. 74 g) verläuft, $3^1/_2$—4 mm stark, als A. dorsalis pedis (von Gurlt noch A. tibialis antica genannt) über den lateralen Teil der Beugefläche des Sprunggelenkes an den Mittelfuss. Nahe der distalen (unteren) Grenze des Tarsus giebt sie die A. tarsea perforans (von Gurlt Arteria interossea plantaris interna genannt) ab und läuft selbst als ca. 3 mm dicke A. intermetatarsea dorsalis lateralis (Fig. 74 i und 64 $_{18}$) (grosse Hintermittelfussarterie) in der Rinne zwischen Mt. IV und III zehenwärts und tritt ungefähr zwischen 2. und 3. Drittel des Mittelfusses zwischen beiden Knochen hindurch an die plantare Fläche, verbindet sich mit den 3 anderen Aa. intermetatarseae und teilt sich dann in die beiden Aa. digitales, die sich wie am Vorderschenkel (S. 96) verhalten. Die grosse Mittelfussarterie kann wegen ihrer oberflächlichen Lagerung und ihrer festen Unterlage zum Pulsfühlen benutzt werden. — Die $1^1/_2$ mm starke A. tarsea perforans (Fig. 74 h) (Art. intermetatarsea plantaris medialis) tritt durch den Sprunggelenkskanal zur plantaren Mittelfussseite und spaltet sich in die beiden dünnen Aa. intermetatarseae plantares, die nahe den Griffelbeinen an der plantaren Fläche von Mt. III verlaufen und nahe dem Fesselgelenk in die A. intermetatarsea dorsalis lateralis einmünden.

Ausser den genannten Arterien

Digitized by Google

gehen in der Sprunggelenksbeuge aus der A. tibialis antica noch verschiedene Zweige (Aa. malleolares, A. tarsea etc.) ab, die aber, ebenso wie die A. intermetatarsea dorsalis medialis und die Verbindung der Art. tibialis postica zur Art. intermetatarsea plant. lateralis, so dünn und unbedeutend sind, dass sie topographisch nicht in Betracht kommen.

Die grösseren folgenden vier **Venen** des Fusses entspringen alle aus dem sogenannten Sohlenbogen, der proximal von den Sesambeinen aus der Vereinigung der Vv. digitales entsteht und unter den Beugesehnen liegt.

1. Die V. saphena magna verläuft zunächst (Fig. 75 39) eine ganz kurze Strecke am Fesselbeinbeuger beckenwärts, tritt dann über das mediale Griffelbein hinweg an die mediale Fläche und wendet sich dann allmählich in die Rinne zwischen Mt. 2 und Mt. 3, verlässt diese aber bald wieder und verläuft schräg gegen den medialen Teil der Beugefläche des Sprunggelenkes (Fig. 67 39), woselbst sie in der Regel noch eine Mittelfussvene aufnimmt und von hier an die mediale Fläche des Unterschenkels tritt.

2. Die V. plantaris lateralis verläuft am lateralen Rande der Sehne des M. flexor digitorum profundus mit dem lateralen Plantarnerven zum Sprunggelenke, wendet sich als innere Sprunggelenksvene nach der medialen Seite und setzt sich in die V. plantaris (s. S. 233) fort.

3. Die V. plantaris medialis verläuft am medialen Rande der Sehne des M. flexor digitorum profundus bis zum Sprunggelenke und mündet in die nächste ein.

4. Die V. intermetatarsea plantaris läuft an der inneren Fläche des medialen Griffelbeines nach dem Sprunggelenke, tritt durch den Sprunggelenkskanal zur Beugefläche des letzteren und mündet in die V. tibialis antica.

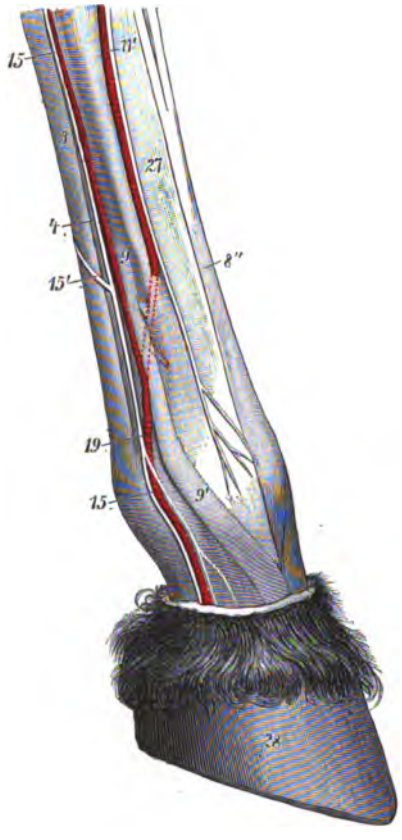

Fig. 76. Rechter Hinterfuss; von der lateralen Seite gesehen. (Die Zahlen ergänzen die in Fig. 64 gebrauchten). 3 Sehne des M. plantaris (oberflächlichen Zehenbeugers), 4 Sehne des M. flexor digitor. prof. (tiefen Zehenbeugers), 8'' Strecksehne, 9 Fesselbeinbeuger (M. interosseus medius) 9' dessen zur Strecksehne ziehender Schenkel, 11' der die A. intermetatarsea dors. lat. begleitende Zweig des N peroneus profundus (er ist etwas zu dick gezeichnet), 15 lateraler N. plantaris, 15' Ramus communicans zwischen beiden Plantarnerven, 19 laterale A. digitalis plantaris, 27 Metatarsus, 28 Huf.

Digitized by Google

Die **Lymphgefässe** des Fusses verlaufen mit den Blutgefässen. Grössere Lymphdrüsen kommen am Fusse nicht vor.

Die **Nn. plantares** (medialis et lateralis) sind die beiden starken Endäste des N. tibialis (s. S. 223 und Fig. 67 $_{28}$ und $_{29}$); der mediale von ihnen verläuft am medialen, der laterale, nachdem er am Sprungbein zwischen den beiden Beugesehnen hindurchgetreten ist, am lateralen Rande der Beugesehnen zehenwärts (Fig. 75 $_{28}$ und 76 $_{15}$); sie verhalten sich im übrigen wie die entsprechenden Nerven der Schultergliedmassen, nur liegt der Ramus communicans (Fig. 76 $_{15}$') erst zwischen 3. und 4. Viertel des Mittelfusses.

Der **N. peroneus** profundus (s. S. 233) spaltet sich am Sprunggelenke in zwei dünne Zweige, von denen der eine die A. intermetatarsea dorsalis lateralis begleitet (Fig. 64 und 76 $_{11}$'), während der andere an der dorsalen (vorderen) Fläche des Mittelfusses zehen- und medianwärts verläuft. — Der N. peroneus superficialis kommt am Fusse topographisch nicht mehr in Betracht.

a. Die Sprunggelenksgegend. Tarsus.

Allgemeines und äussere Besichtigung. Die Sprunggelenksgegend umfast das distale (untere) Ende des Unterschenkels, die Gegend der Tarsalknochen und das proximale (obere) Ende des Mittelfusses.

Die obere (proximale) Grenze der Sprunggelenksgegend bezeichnet eine Ebene, die senkrecht zur Längsachse des Unterschenkels durch den Fersenbeinhöcker gelegt wird. Die untere (distale) Grenze fällt unmittelbar unter die Bandhöcker des Mittelfusses und ist äusserlich durch die plötzlich auftretende Verschmälerung des Schenkels kenntlich.

An der lateralen Seite ist der äussere Knöchel des Unterschenkelbeins deutlich zu fühlen; für das Auge tritt er weniger scharf hervor, als der innere. Zehenwärts von dem Knöchel ist die laterale Fläche des Rollbeines resp. dessen lateraler Gelenkkamm und rückwärts davon die laterale Fläche des Fersenbeines zu fühlen. Das Würfelbein und das Köpfchen des lateralen Griffelbeines lassen sich zwar durch das Gefühl feststellen, sind aber nicht mit Sicherheit von einander zu scheiden. Das laterale Seitenband hebt sich nicht scharf ab, wohl aber ist die im allgemeinen längsverlaufende Sehne des M. peroneus longus (Fig. 63 $_{4}$) stellenweise deutlich durch das Gefühl festzustellen und zwar am Unterschenkelende und am unteren Teile der Sprunggelenksgegend.

An der medialen Seite bemerkt man den stark vorspringenden, abgerundeten, inneren Knöchel des Unterschenkelbeines; über demselben ist durch das Gefühl die dünne, längsverlaufende Sehne des M. flexor digitor. longus festzustellen; in der Verlängerung desselben nach abwärts fühlt man durch das verschwommene Seitenband hindurch erst das Rollbein und zehenwärts von diesem das Os centrale (grosse schiffförmige Bein) und das Pyramidenbein (1. und 2. keilförmiges Bein) und alsdann

Digitized by Google

undeutlich den Bandhöcker des Mittelfusses. Am Pyramidenbein ist ausserdem der mediale Schenkel des muskulösen Teiles des M. tibialis anticus durch die Haut fühlbar, der bei zarter Haut sogar durch das Auge zu erkennen ist. Rückwärts von dem medialen Tibiaknöchel findet sich eine Längsvertiefung, welche die Grenze zwischen Unterschenkel und Fersenbein angiebt resp. äusserlich den Rollausschnitt des letzteren markiert. In dieser Vertiefung fühlt man nahe dem Unterschenkel die tiefe Beugesehne der Zehen. Die Grube setzt sich nach vorn und unten in Form einer zwischen Rolle und Sprungbein befindlichen Furche fort. Rückwärts von dieser fühlt man deutlich den medialen Fersenbeinfortsatz.

Am Uebergange der inneren zur hinteren Fläche finden wir nahe der unteren Grenze der Sprunggelenksgegend die längliche, flache, aus Horn bestehende Kastanie.

Die Beugeseite ist breit. An ihr bemerkt man nahe dem medialen Rande die im flachen Bogen längsverlaufende V. saphena magna. In der äusseren Hälfte der Beugeseite lässt sich die längsverlaufende Sehne des M. ext. digitor. long. durch das Gefühl feststellen. Im übrigen ist an der Beugeseite das Rollbein und nahezu in der Mitte der Beugefläche der mittlere Schenkel des M. tibialis anticus als verschwommener Längsstrang durchzufühlen. Am Uebergange der Beuge- zur medialen Fläche ist nahe der unteren Grenze des eigentlichen Sprunggelenkes der fast horizontal verlaufende mediale Schenkel des fleischigen Teiles des M. tibialis anticus fühl- und bei zarter Haut event. sichtbar.

An der hinteren Seite hebt sich der Fersenbeinhöcker deutlich ab. Im übrigen fühlt man an dieser Fläche die Sehne des oberflächlichen Zehenbeugers und gegen das Ende der Region rechts und links von ihr die beiden Griffelbeine.

Knochen und Bänder. Das Sprunggelenk stellt ein compliciertes Wechselgelenk dar, welches mit dem Unterschenkel und dem Mittelfusse einen dorsal (nach vorn) offenen Winkel von ca. 135—140° bildet. Es setzt sich aus folgenden fünf Knochenreihen zusammen:

1. dem distalen (unteren) Ende der Tibia,
2. dem Rollbein (Astragalus, Os tarsi tibiale, Talus) und Fersenbein (Calcaneus, Os tarsi fibulare): Unterschenkelreihe der Tarsalknochen,
3. dem Os centrale s. naviculare (grossem schiffförmigen Beine),
4. den meist verschmolzenen 1. und 2. keilförmigen Beinen (Os cuneiforme primum et secundum, Os tarsale prim. et sec., Pyramidenbein), dem 3. keilförmigen Beine (Os cuneiforme s. tarsale tertium; kleines schiffförmiges Bein) und dem Würfelbeine (Os cuboideum s. tarsale quartum): Mittelfussreihe der Tarsalknochen,
5. dem proximalen (oberen) Ende des Mittelfussskelettes (Ossa metatarsi 2, 3 und 4).

Digitized by Google

Da das Os centrale nicht die ganze laterale Fläche des Tarsus erreicht, so befinden sich an einem Teile dieser nach der plantaren Seite zu nur 4 Knochenreihen über einander.

Die Knochen bilden unter einander Gelenke. Das wichtigste ist das Gelenk zwischen Tibia und Rollbein (Articulatio talo-cruralis); dasselbe stellt ein vollkommenes federndes Wechselgelenk dar, während die anderen straffe Gelenke bilden; diese letzteren zerfallen in Zwischenknochengelenke (Articulationes interosseae), Zwischenreihengelenke (Articulationes intertarseae) und in das Mittelfuss-Zehengelenk (Articulatio tarso-metatarsea).

Die einzelnen Knochenreihen werden durch folgende gemeinschaftliche **Bänder** mit einander verbunden.

a. Durch ein Kapselband, dessen fibröse Schicht sich über alle Teile des Sprunggelenkes hinwegzieht, dessen innere Synovialis sich aber an den einzelnen Gelenkteilen inseriert und auf diese Weise folgende 4 Säcke bildet: 1. einen Sack zwischen Tibia, Talus (Rollbein) und den beiden proximalen Gelenkflächen des Calcaneus (Sprungbein). Derselbe bildet an der Beugeseite eine kleinere, an der Streckseite eine grössere, proximalwärts gerichtete Ausbuchtung. Die letztere ist äusserlich innig mit der Sehnenscheide des Hufbeinbeugers (M. flexor hallucis longus) und mit der in dieselbe eingelagerten Knorpelplatte verbunden. Nach Franck soll bisweilen auch die Kapselhöhle mit der der Sehnenscheide in Verbindung stehen. 2. einen straffgespannten, mit 1 communicierenden Sack zwischen der Unterschenkelreihe der Tarsalknochen und dem Os centrale bez. cuboideum, 3. einen ebensolchen zwischen den beiden letzteren und der Mittelfussreihe des Tarsalknochen und endlich 4. einen zwischen letzterer und den Metatarsalknochen.

b. Durch 4 Seitenbänder und zwar jederseits 1 langes und 1 kurzes Seitenband. Sie entspringen von dem entspr. Malleolus (Knöchel) der Tibia; die langen reichen bis zum Metatarsus und heften sich auf dem Wege dahin an die einzelnen Knochen der Fusswurzel an, während die kurzen am Sprung- und Rollbein enden.

c. Durch ein plantares Band. Es reicht von dem Fersenhöcker bis zum lateralen Griffelbeine und befestigt sich an die Knochen, über die es plantar hinweggeht (Os centrale, Würfelbein, 3. keilförm. Bein). Sodann ist

d. noch ein dorsales (vorderes) schiefes Band zu nennen; dasselbe geht vom medialen Bandhöcker des Rollbeines, sich verbreiternd, bis zum Metatarsus und befestigt sich dorsal (vorn) an das Os centrale und das 3. keilförmige Bein.

Ausser diesen Bändern, von denen jedes mehrere Knochen mit einander verbindet, giebt es noch viele besondere Bänder, die 2 Knochen verschiedener oder derselben Reihe an einander befestigen. All' diese Bänder heben sich jedoch nicht scharf ab, weshalb sie nicht besonders aufgeführt und bei der Topographie im allgemeinen als sehnige Massen beschrieben werden.

Die **Haut** ist am ganzen Tarsus nahezu gleich stark und besitzt eine ziemlich gut entwickelte Submucosa. — An den vorstehenden Knochenteilen finden wir in der Regel subcutane resp. subfasciale Bursae mucosae, von denen die hauptsächlichsten (nach Eichbaum) folgende sind:

1. Bursa mucosa subcutanea am Tuber calcanei; nicht constant; zieht sich auf der plantaren Fläche der Sehne des oberflächlichen Zehenbeugers zehen-

Digitized by Google

wärts und ist ca. 4—5 cm lang und 3—4 cm breit; Erkrankung derselben kann Piephacke veranlassen.

2. Je eine Bursa mucosa subcutanea am lateralen und medialen Malleolus der Tibia; sie ist häufig vorhanden.

3. Ebenfalls häufig zugegen ist eine etwa haselnussgrosse Bursa mucosa subcutanea über dem Os cuboideum.

4. Weiterhin kommt eine 8—10 cm lange Bursa mucosa subfascialis an der dorsalen (vorderen) Fläche des distalen Tibiadrittels unter der Fascia cruris vor; sie zieht sich schräg zehenwärts und lateral über die Sehne des M. tibialis anticus hinweg und endet kurz vor deren Teilung.

Topographisches. Wir unterscheiden an der Sprunggelenksgegend eine Beuge-, eine Streck-, eine laterale und eine mediale Fläche.

a. An der **Beugeseite** (Dorsalseite) liegt im Bereiche des distalen Endes der Tibia unter der Haut die starke, zum Teil zweiblättrige Fascie mit der oben beschriebenen Bursa mucosa subfascialis und unter dieser die S. 225 und 249 beschriebene Muskelscheide mit dem proximalen Querbande (S. 250); unter (knochenwärts von) ihr folgt, ungefähr 3 cm von dem durch die Haut deutlich fühlbaren lateralen Knöchel entfernt, die in eine Sehnenscheide eingeschlossene, fühlbare, $1^1/_2$ cm breite, platte Längssehne des M. extensor digitorum longus (Fig. 74 a' und 73 a); medial von und anfangs zum Teil noch unter ihr liegt der platte, $2^1/_2$—3 cm breite, ebenfalls zehenwärts gerichtete sehnige Teil des M. tibialis anticus (Fig. 73 c und 74 c); sein medialer Rand ist vom medialen Knöchel 4 bis 5 cm entfernt. Unter (bedeckt von) beiden Sehnen liegt der Uebergang des fleischigen Teils des M. tibialis anticus in seine Sehne (Fig. 74 d und Fig. 73) resp. die letztere selbst (Fig. 74 d'). Der Uebergang des Muskels in die Sehne erfolgt zuerst an der Ober- dann an der Unterfläche. Die Sehne umgiebt sich nahe dem eigentlichen Tarsus mit einer Sehnenscheide (s. diese S. 252). Medial von den erwähnten 3 Sehnen verläuft ausserhalb der Muskelscheide zwischen den Blättern der Fascie die V. saphena magna (Fig. 74 k und 73 e) mit einem Zweige des N. saphenus (Fig. 73 p). Im übrigen befindet sich hier direkt unter der Fascie das Kapselband des Talo-Cruralgelenkes. Dasselbe liegt mithin an diese Stelle sehr oberflächlich und kann sich leicht bei hydropischen Zuständen hier ausbuchten (s. auch S. 262). Lateral von dem M. tibialis anticus verläuft, bedeckt von der Sehne des M. extensor digitorum longus, der N. peroneus und die A. und V. tibialis antica (Fig. 73 i, m und Fig. 74 g). In der Regel ist die A. tibialis antica seitlich von 2 Venen begleitet und mit der lateralen Vene verläuft der N. peroneus profundus. Lateral von den 3 Sehnen befindet sich unter der Fascie und dem verstärkten Periost direkt der Knochen (Fig. 73 und 74) mit dem Kapselbande des Talo-Crural-

Digitized by Google

gelenkes. Beide liegen verhältnismässig oberflächlich; der Knochen ist leicht durch die Haut hindurch zu fühlen.

Am eigentlichen Tarsus sind die Lagerungsverhältnisse der einzelnen Teile zunächst noch dieselben wie am Unterschenkelende, mit Ausnahme

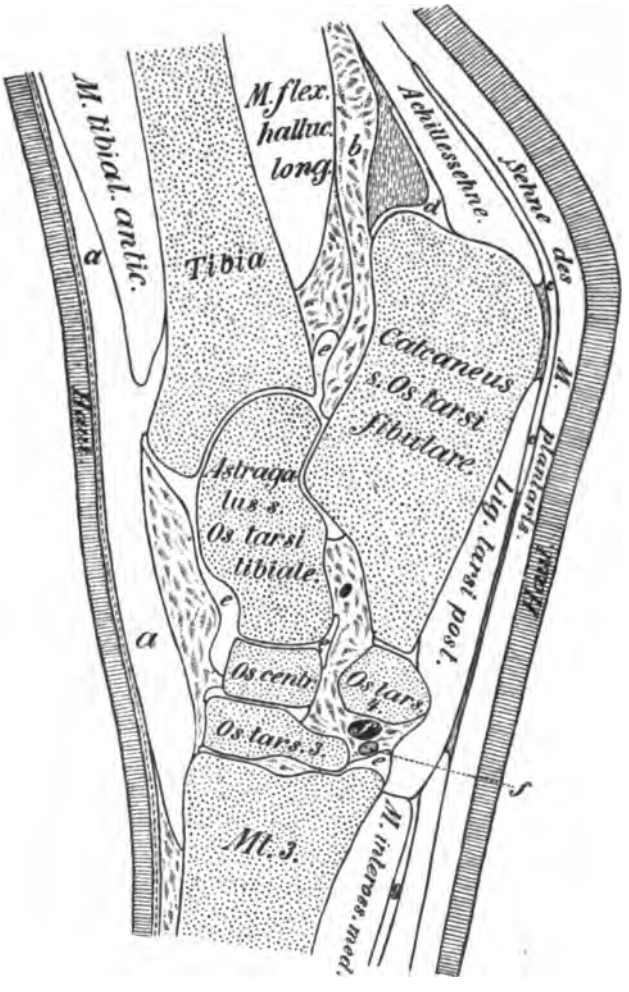

Fig. 77. Längsschnitt durch die Mitte des Sprunggelenks.

a Sehniger Teil des M. tibialis anticus, b Sprunggelenkssehne des M. biceps f. und semitend., c Sehnenscheide des M. plantaris, welche sich seitlich in d Bursa unter der Endinsertion der Achillessehne fortsetzt, e, e, e, e Ausbuchtungen der Gelenkkapsel, f A. und f' V. intermetatarsea plantaris lateralis (perforans tarsea), g dünnes Unterstützungsband der tiefen Beugesehne (letztere liegt zwischen diesem und der Plantarissehne und hat keine Bezeichnung erhalten).

Der M. flexor hallucis longus ist schon zum Teil sehnig. Aus den sehnigen Massen an der Beugeseite des Sprunggelenkes heben sich die einzelnen Sehnenschenkel des sehnigen und fleischigen Teiles des M. tibialis anticus nicht scharf ab.

Digitized by Google

dessen, dass die fühlbare Sehne des M. extensor digitorum longus vollständig neben der des M. tibialis anticus (sehnigen und fleischigen Teiles) gelagert ist (cf. Fig. 74 und 78) und dass die sämtlichen Sehnen auf dem Kapselbande uud anderen Bändern bezw. dem Knochen (Rollbein) liegen. Etwas weiter zehenwärts (3—4 cm von den Knöcheln der Tibia entfernt) ändern sich die Verhältnisse insofern, als die rundliche, von einer Sehnenscheide umgebene Sehne des fleischigen Teiles des M. tibialis anticus die des sehnigen Teiles, der dadurch in 2 bezw. 3 Schenkel gespalten wird, durchbohrt (Fig. 74 und 78) und sich alsbald auch in 2 Schenkel spaltet (wie S. 250 beschrieben ist). Es liegen infolgedessen im distalen (unteren) Teile der Beugefläche des eigentlichen Tarsus (cf Fig. 74 und 79) viel sehnige Massen und in diesen letzteren lateralwärts die noch von einer Sehnenscheide umgebene, von dem mittleren Querbande in der Lage erhaltene, durch die Haut durchfühlbare Sehne des M. extensor digitorum longus (Fig. 79 k), in der Mitte und medianwärts davon die Sehnenschenkel des M. tibialis anticus mit Ausnahme des lateralen Schenkels des sehnigen Teiles, der vom langen Zehenstrecker bedeckt ist. Von den übrigen Schenkeln verläuft der mediale des fleischigen Teiles des M. tibialis anticus (Fig. 79 l und 74 d'') schräg zehenwärts und medial zur Seitenfläche (s. S. 264). Die einzelnen Sehnenschenkel des M. tibialis anticus heben sich, abgesehen vom medialen Schenkel des muskulösen Teiles, nicht scharf von dem übrigen sehnigen Gewebe ab, sodass sie nicht ohne Weiteres durch die Haut hindurch zu fühlen sind.

Lateral von der Sehne des langen Zehenstreckers (am Uebergange der Beuge- in die laterale Seite) liegen unter der Haut in dem sehnigen Gewebe Zweige des N. peroneus profundus und die A. (und V.) tibialis antica (Fig. 79 e, h, h'), welch' letztere hier die 1½ mm starke, durch den Sprunggelenkskanal (zwischen Os cuboid., centrale und tarsale 3) nach der plantaren (hinteren) Seite tretende A. perforans tarsea (Fig. 74 h) abgiebt. Ausserdem verläuft ein wenig medianwärts von der Mitte unter der Haut die V. saphena magna (Fig. 79 i und Fig. 74), deren Erkrankung bisweilen Veranlassung zum sog. Blutspat giebt. Auf die erwähnten Teile folgen die Bänder, bezw. die einzelnen Knochen des Tarsus.

Da die Sehnenschenkel des M. tibialis anticus, wie S. 250 beschrieben, am Tarsus und der Beule des Metatarsus enden, so liegt an der dorsalen (vorderen) Seite des proximalen (oberen) Endes des Metatarsus lateralwärts nur noch die von der Sehnenscheide umhüllte, fühlbare Sehne des langen Zehenstreckers, umgeben von der S. 249 beschriebenen Fascie mit dem distalen (unteren) Querbande. Im übrigen liegt der Knochen direkt unter der Fascie und der Haut.

Digitized by Google

Aus der gegebenen Beschreibung geht hervor, dass an der Beugeseite des Tarsus das Kapselband des Sprunggelenkes (in erster Linie das des Roll-Unterschenkelbeingelenkes) ganz oberflächlich in der proximalen (oberen) Hälfte zwischen der Sehne des fleischigen und sehnigen Teiles des M. tibialis anticus (lateral), dem medialen, langen Seitenbande (medial) und dem medialen Schenkel des fleischigen Teiles vom M. tibialis anticus (zehenwärts) liegt. Etwas geschützter, aber immer noch verhältnismässig oberflächlich liegt es am lateralen Kamme des Rollbeines; an den übrigen Stellen ist es durch Sehnen und sehniges Gewebe ganz verdeckt.

b. An der **lateralen** Seite liegt im Bereich des distalen Tibiaendes unter der Haut und den Fascienblättern in einer Rinne des lateralen, deutlich durch die Haut fühl- und sichtbaren Knöchels die von einer Sehnenscheide (s. S. 252) umgebene, $^3/_4$—1 cm breite, längsgerichtete, teilweise durch die Haut fühlbare Sehne des M. peroneus longus (Fig. 64 $_7$' und 73 b), welche anfangs in geringem Grade an ihrer Unterfläche noch muskulös ist. Am eigentlichen Tarsus (Fig. 78 und 79 d) liegt diese Sehne noch in einem, aus sehnigem Gewebe gebildeten Kanale und ist gerade zehenwärts gerichtet; erst vom Rollbein ab verläuft sie schräg dorsal (vor- und zehenwärts), sodass sie am proximalen (oberen) Metatarsusende am Uebergange der dorsalen (vorderen) zur lateralen Fläche konvergierend zur Sehne des M. extensor digitorum longus liegt; hier ist sie wieder deutlich durch die Haut fühlbar. Zwischen beiden befindet sich der sehr dünne, platte, dreieckige, den Endstamm der A. tibialis antica und deren Endäste deckende M. extensor digitorum brevis (Fig. 74 f). Die Sehnenscheide des M. peroneus zieht sich über den ganzen Tarsus hinweg (s. S. 252). Dorsal (vorwärts) von dieser Sehne befinden sich nur das deutlich fühlbare Rollbein und verschwommene Bandmassen, welche die entsprechenden Tarsalknochen (Os centrale und cuneiforme III) und die Bänder zwischen ihnen bedecken und mit ihnen verschmelzen (cf. Fig. 78 und 79).

Plantar (rückwärts) von der Sehne des M. peroneus longus finden wir zunächst wieder sehnige Massen, welche in der Regel mit dem 2 cm breiten lateralen Seitenbande verschmelzen und die betreffenden Knochen (Calcaneus, Os cuboid.) und die Bänder zwischen ihnen bedecken (cf. Fig. 78 und 79). Auf diese sehnigen Massen folgen plantar (rückwärts) unter der Haut und der Fascie die zum Teil mit verstärktem Periost versehenen Knochen (Calcaneus, Os cuboideum und Köpfchen des lateralen Griffelbeines).

Zwischen dem Sprungbein und dem lateralen Knöchel der Tibia findet sich eine mit Bindegewebsmassen ausgefüllte Längsrinne, in welche das Kapselband des Talo-Cruralgelenkes hereinreicht, sodass es hier sehr oberflächlich liegt; hydropische Zustände der Kapsel werden

Digitized by Google

deshalb in erster Linie hier durch Hervortreten der Kapsel zum Ausdruck gelangen, während im übrigen, wie aus der gegebenen Beschreibung hervorgeht, an der lateralen Sprunggelenksseite die Gelenke zwischen den einzelnen Tarsalknochen wohl verhältnismässig oberflächlich liegen, aber doch immerhin noch von einer Lage sehnigen Gewebes bedeckt sind.

An der **medialen** Seite liegt unter der Haut ausser ganz dünnen Zweigen des N. saphenus (Fig. 73 p) und der Fascie (s. S. 249) im Bereiche des distalen (unteren) Unterschenkelendes der scharf hervor-

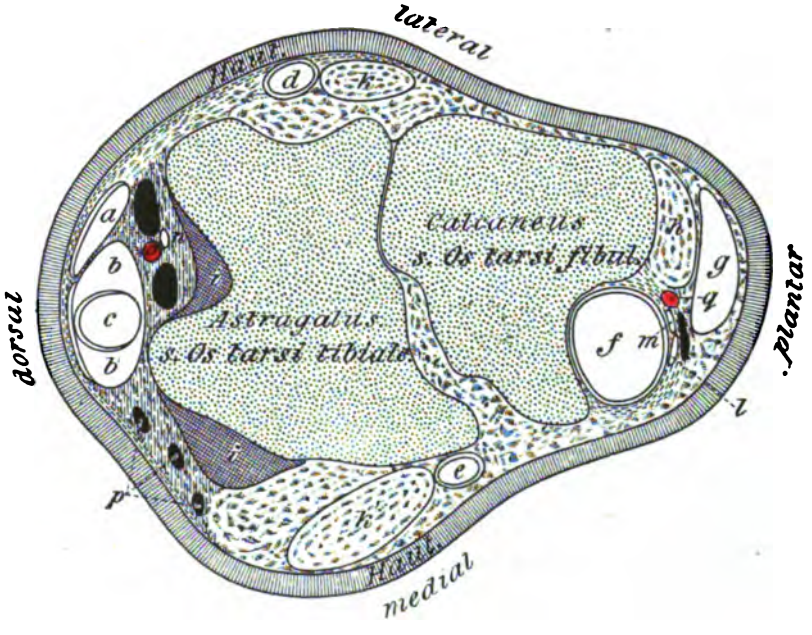

Fig. 78. Gefrier-Querschnitt durch das Sprunggelenk. Der Schnitt ist durch die proximale (obere) Reihe der Tarsalknochen geführt. Die Schnittrichtung giebt die in Fig. 50 mit 42 bezeichnete Linie an; die Abbildung zeigt die proximale (obere) Fläche der in Fig. 50 mit r bezeichneten Scheibe.

a Sehne des M. ext. digitor. longus (an der Oberfläche mit einer Sehnenscheide versehen, die ungefähr in der Mitte der vorigen Scheibe beginnt), b, b sehniger Teil des M. tibialis anticus, welcher c die Sehne des muskulösen Teiles des M. tibialis anticus durchtreten lässt (beide mit einer Sehnenscheide versehen), d Sehne des M. peroneus longus (von einer Sehnenscheide umhüllt), e Sehne des M. flexor digitor. longus (von einer Sehnenscheide umgeben, die nahe der proximalen Fläche der vorigen Scheibe beginnt), f Sehne des M. flexor digitor. profundus (in einer Sehnenscheide liegend), g Sehne des M. flexor digitorum sublimis (M. plantaris). Dieselbe erhält in der Scheibe an ihrer Unterfläche eine Sehnenscheide. Sie ist ausserdem von einem starken Fasciengurt umgeben. h Lig. tarsi plantare, i i geöffnete Gelenkkapsel, k laterales und k' mediales Seitenband (beide nicht scharf abgesetzt), l und m medialer und lateraler N. plantaris (Sohlennerv), n N. peroneus profundus, o A. tibialis antica mit den begleitenden Venen, p Haut-Venen, q A. tibialis postica.

Digitized by Google

tretende, abgerundete Malleolus medialis (innerer Knöchel) resp. das distale Ende der Tibia (Fig. 73 und 74) und ca. 4—5 cm zehenwärts von demselben unter der Fascie der nahezu horizontal verlaufende, $1^1/_2$ cm breite, platte, mediale Schenkel des fleischigen Teiles des M. tibialis anticus (Fig. 74 d''). Derselbe ist durch die Haut fühl- und bei zarter Haut sogar sichtbar und liegt mit seinem Ende noch unter dem medialen Seitenbande. An seiner Unterfläche befindet sich die S. 251 beschriebene Bursa. Die Eröffnung der Bursa bezw. die Durchschneidung des ganzen Schenkels ist gegen Spat (Dieckerhoff) und gegen Hahnentritt (Siedamgrotzky) empfohlen worden.

Unter (bedeckt von) dem erwähnten Sehnenschenkel und im übrigen in der Verlängerung des medialen Knöchels finden wir sehnige und bandartige Massen, die durch Verschmelzung der Fascie und des medialen Seitenbandes entstanden sind. Das letztere hebt sich demnach nicht scharf ab (Fig. 78 und 79). In einem von diesem Sehnengewebe gebildeten Kanale liegt plantar (rückwärts) am Malleolus bezw. dem distalen (unteren) Ende der Tibia und dem Seitenbande die von einer Sehnenscheide umgebene, ca. $^3/_4$ cm breite, anfangs auf eine kurze Strecke durch die Haut fühlbare Sehne des M. flexor digitor. longus (Fig. 67 $_{10}$, 73 d, 78 e und 79 c), welche anfangs gerade zehenwärts und dann schräg plantar (rückwärts) verläuft und sich am proximalen (oberen) Ende des Mittelfusses an die Sehne des M. flexor hallucis longus (tiefen Zehenbeugers) anlegt, ohne vorläufig mit ihr zu verschmelzen.

Unter den sehnigen Massen befinden sich die Knochen (Astragalus, Os centrale, Os tarsale 1—3, die Enden der Tibia und des Metatarsus und der mediale Fortsatz des Fersenbeines) bezw. die Bänder zwischen denselben (Fig. 78 und 79). An die erwähnten Teile schliesst plantar (rückwärts), im allgemeinen am Uebergange der medialen zur plantaren (hinteren) Seite unter der Haut und der starken Fascie resp. unter einem Sehnengurte (s. S. 249) gelegen, die ca. 2 cm breite und $1^1/_2$ cm dicke, längsverlaufende Sehne des M. flexor hallucis longus an, welche von einer Sehnenscheide (s. S. 252) umgeben und an ihrer Unterfläche anfangs noch muskulös ist. Im Bereiche des distalen Endes vom Unterschenkelbein liegt sie zwischen letzterem und dem Calcaneus (Fersenbein) (Fig. 73 g) in dem Rollausschnitte des letzteren und verläuft von hier aus schräg plantar (rückwärts) und zehenwärts, sodass sie am eigentlichen Sprunggelenk direkt an der plantaren (hinteren) Seite liegt (Fig. 78 f und 79 a). Medial von der Sehne (resp. dem Muskel) liegen im Bereiche des Unterschenkelendes (cf. Fig. 67) die ca. 3 mm dicke A. tibialis postica, von der ein dünner (1—$1^1/_2$ mm dicker) Zweig (äussere Sprunggelenksarterie; Gurlt) (Fig. 67 $_{19}$) zwischen der Sehne und der Tibia

Digitized by Google

nach aussen tritt, während der ca. 2½ mm starke Hauptstamm den S. 254 beschriebenen Bogen bildet, aus welchem die dünne A. tibialis recurrens (Fig. 67 $_{21}$) entspringt, und sich an der Grenze zum eigentlichen Sprunggelenk in die beiden dünnen Plantararterien teilt (s. Fig. 67 und plantare Seite). Der ganze Endstamm liegt so oberflächlich, dass er leicht unterbunden werden kann. Mit den Arterien verlaufen die entspr. Venen und der Anfang der V. plantaris und der starke N. tibialis (Fig. 67 $_{27}$); der letztere liegt am caudo-medialen (hinteren-inneren) Rande der Sehne und ist schon in seine beiden Aeste (Fig. 67 $_{28}$ und $_{29}$) gespalten, die jedoch noch vollkommen an einander liegen und sich erst am eigentlichen Sprunggelenk von einander trennen (s. plantare Seite).

Zwischen der Sehne des M. flexor hallucis longus und der Tibia dehnt sich die Kapsel des Roll-Unterschenkelbeingelenks beckenwärts aus, sie liegt mithin medianwärts in der Rinne zwischen beiden ziemlich oberflächlich, während sie am übrigen Teile der medialen Fläche von stärkeren Bandmassen bedeckt ist.

d. An der **plantaren** Seite finden wir im Bereiche des distalen (unteren) Tibia-Endes vor Allem das Fersenbein. Zwischen ihm und der Tibia entsteht ein Zwischenraum, der unterschenkelwärts breit ist, zehenwärts sich aber dreieckig zuspitzt. Zwischen der plantaren Seite des Fersenbeines und der hier oft bedeutend verdickten, am Fersenbeinhöcker mit einer Bursa subcutanea (s. S. 258) versehenen Haut liegt die platte, ½—¾ cm dicke Sehne des M. plantaris (Fig. 77), welche an dem Tuber calcanei eine 8—10 cm breite Kappe bildet, die noch auf die Seitenteile des Fersenbeines überragt und sich dort befestigt (Fig 73 und 67) und an ihrer Unterfläche einen Schleimbeutel (s. Fig. 77 c, d und S. 253) besitzt: sie liegt direkt dem Ende der Achillessehne und dem von einem verstärkten Periost überzogenen Fersenbeinhöcker auf (cf. Fig. 77); zehenwärts verschmälert sich dieselbe allmählich wieder. Zwischen der Achilles- und Plantarsehne befindet sich eine Sehnenscheide und unter der ersteren ein Schleimbeutel (s. S. 253). Auf die Achillessehne folgt proximal vom Fersenhöcker in der Tiefe die Sprunggelenkssehne des M. biceps und semitendinosus. Zehenwärts vom Tuber Calcanei liegt unter der Sehne des M. plantaris (Kronenbeinbeugers) und ihrem Schleimbeutel das hintere Band (Lig. tarsi plantare) (Fig. 78 h; Fig. 77), welches direkt das Fersenbein deckt. Die Seitenteile des letzteren sind an und nahe dem Höcker von dem kappenförmig verbreiterten Teile der Sehne des M. plantaris bedeckt; im übrigen liegt die laterale Fläche unter der Haut und der Fascie resp. dem verstärkten Periost (Fig. 78.) Oro-lateral liegt am Höcker in Bindegewebe das dünne Ende des N. suralis mit dem Anfange der V. saphena parva (Fig. 73 k).

Digitized by Google

Im Bereiche des eigentlichen Sprunggelenkes und des proximalen (oberen) Metatarsusendes ändern sich die Verhältnisse in folgender Weise:

Rein plantar liegt unter der Haut die platte, ca. 2½ cm breite und ¾ cm dicke, durch die Haut hindurch deutlich fühlbare Sehne des Kronenbeinbeugers, M. plantaris (Fig. 78 g, 79 b; Fig. 77), welche anfangs an ihrer Unterfläche noch eine Sehnenscheide (s. Fig. 77 und S. 253) besitzt. Unter ihr liegt das starke Lig. tarsi plantare (hinteres Band) (Fig. 78 h, Fig. 77) und medianwärts unter der Seite 249 erwähnten starken Fascien-

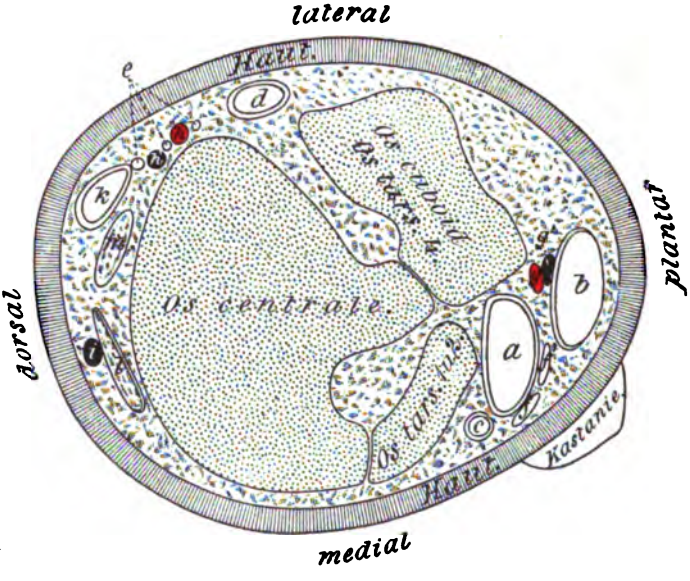

Fig. 79. Gefrier-Querschnitt durch das Sprunggelenk. Der Schnitt ist in horizontaler Richtung durch das Os centrale geführt. Die Schnittrichtung giebt die in Fig. 50 mit 42 bezeichnete Linie an; die Abbildung zeigt die proximale (obere) Fläche der in Fig. 50 mit r bezeichneten Scheibe.

a Sehne des M. flexor digitorum profundus (von einer Sehnenscheide umgeben, dieselbe endet ganz nahe der distalen (unteren) Fläche der Scheibe, b Sehne des M. flexor digitorum subl. (auf ihrer Unterfläche ist dieselbe mit einer Sehnenscheide versehen, welche ungefähr in der Mitte des Scheibe endet), c Sehne des M. flexor digitorum longus (von einer Sehnenscheide umhüllt, welche in der Scheibe endet), e Zweige des N. peroneus, f medialer und f' lateraler N. plantaris (Sohlennerv); beide liegen noch ganz nahe bei einander, g A. tibialis postica (Endstamm) mit der entspr. Vene (g'), h A. tibialis antica mit der entspr. Vene (h'), i V. magna saphena, k Sehne des M. extensor digitor. longus (von einer Sehnenscheide umgeben, welche ein wenig unter der Mitte der Scheibe endet).

Auf der dorsalen (vorderen) Seite des Os centrale liegen bedeutende sehnige Massen, die den Sehnenschenkeln des M. tibialis anticus angehören; doch sind die letzteren nicht scharf getrennt; es markiert sich nur bei l ein wenig mehr der mediale Schenkel des muskulösen Teiles des genannten Muskels und bei m der laterale (resp. mittlere).

Digitized by Google

platte (resp. Sehnengurt) auf der von dem verdickten Periost überzogenen Sehnenfläche des Seitenfortsatzes des Sprungbeines, resp. auf den Bandmassen, welche die distale (untere) Knochenreihe und das proximale Metatarsusende bedecken, die von einer Sehnenscheide eingeschlossene, starke, rundliche Sehne des M. flexor hallucis longus (Hufbeinbeugers) (Fig. 78 f, Fig. 79 a). Dieselbe wird nicht vollkommen von der Sehne des M. plantaris bedeckt, sondern stösst medio-plantar direkt an die oben erwähnte Fascienplatte und die Haut und zwar nahe dem Unterschenkelende mehr als zehenwärts. An ihrer plantaren (hinteren) Seite verlaufen innerhalb der Fascienplatte der N. plantaris lateralis und medialis je mit der entspr. dünnen Plantararterie und einer Vene (V. plantaris med.) (cf. Fig. 67, 78 und 79). Nach dem proximalen Ende des Mittelfusses hin wenden sich Nerv und Arterie an den entspr. Rand der tiefen Beugesehne (Sehne des M. flexor hallucis longus).

Im distalen (unteren) Drittel des eigentlichen Sprunggelenkes und am proximalen (oberen) Ende des Mittelfusses liegt medial an der Sehne des M. flexor hallucis longus noch die rundliche, von einer Sehnenscheide eingeschlossene Sehne des M. flexor digitorum longus (Fig. 79 c und Fig. 67 $_{10}$). An der Grenze zum Mittelfuss kommen zu den erwähnten Teilen, zwischen den beiden Griffelbeinen gelegen, noch der Anfang des Fesselbeinbeugers (Fig. 77), welcher die Aa. und Vv. intermetatarseae plantares und deren quere Verbindungsbögen deckt, und das Unterstützungsband der tiefen Beugesehne hinzu. Die diesbezüglichen Verhältnisse stimmen mit den Seite 116 beim Metacarpus beschriebenen überein; eine Abweichung tritt nur insofern hervor, als das erwähnte Unterstützungsband meist nur dünn und schwach ist.

b. Mittelfuss (Metatarsus).

Allgemeines und äussere Besichtigung. Die Grundlage desselben bilden das stark entwickelte Os metatarsi III (mittleres Hintermittelfussbein) und die rudimentären Ossa metatarsi II und IV (seitliche Hintermittelfussbeine, Griffelbeine).

Die Gestalt des Hintermittelfusses ist dieselbe wie die des Vordermittelfusses (s. S. 109), der erstere ist jedoch etwas länger und mehr cylindrisch und erscheint dadurch schlanker.

An der vorderen Seite tritt die Sehne des langen Zehenstreckers deutlich hervor; ein wenig nach aussen von ihr ist nahe der Sprunggelenksgegend auch die Sehne des seitlichen Zehenstreckers festzustellen. An der plantaren Seite sind die Verhältnisse im allgemeinen dieselben wie an der entspr. Fläche des Metacarpus, nur bei genauer Untersuchung kann

Digitized by Google

man noch am inneren Rande der tiefen Beugesehne nahe der Sprunggelenksgegend die dünne Sehne des langen Zehenbeugers (M. flexor digitorum longus) feststellen. Ausserdem ist an Stelle der starken A. digitorum communis nur eine schwache A. plantaris medialis am medialen Rande der tiefen Beugesehne vorhanden. An der inneren Seite tritt die V. saphena magna deutlich hervor, während an der äusseren Seite in der Rinne zwischen dem Griffelbein und dem Mt. 3 die A. intermetatarsea dorsalis lateralis (grosse Mittelfussarterie) deutlich zu fühlen ist; ausserdem hebt sich an dieser Fläche das untere, knopfförmig verdickte Ende des Griffelbeines scharf ab.

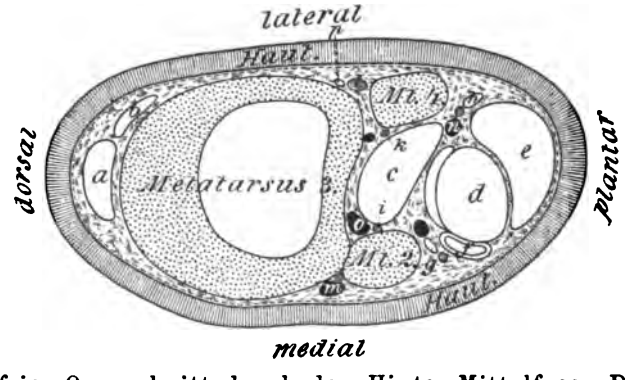

Fig. 80. Gefrier-Querschnitt durch den Hinter-Mittelfuss. Der Schnitt ist zwischen 1. und 2. Viertel des Metatarsus im rechten Winkel zu dessen Längsachse geführt. Die Schnittrichtung giebt die in Fig. 50 mit 43 bezeichnete Linie an. Die Abbildung zeigt die proximale (obere) Fläche der in Fig. 50 mit s bezeichneten Scheibe. a Sehne des M. extensor digitor. longus, b Sehne des M. peroneus longus (sie vereinigt sich in der Scheibe mit a), c Fesselbeinbeuger, d Sehne des M. flexor digitor. prof. mit ihrem dünnen Unterstützungsbande, e Sehne des M. flexor digitorum sublimis, f Sehne des M. flexor digitorum longus, welche sich mit d vereinigt, g N. plantaris medialis (innerer Sohlennerv), h N. plantaris lateralis (lateraler Sohlennerv); beide in Begleitung der entspr. A. und V. plantaris, i A. intermetatarsea plantaris medialis mit der entspr. Vene (o), k A. intermetatarsea plantaris lateralis, l A. intermetatarsea dorsalis lateralis, m V. saphena magna; sie bedeckt die dünne A. intermetatarsea dorsalis medialis, n V. plantaris lateralis, o V. intermetatarsea plantaris, p Endzweig des N. peroneus profundus.

Im übrigen stimmen die Verhältnisse mit den Seite 109 beim Metacarpus geschilderten überein.

Topographisches. Die topographischen Verhältnisse am Hintermittelfusse sind im wesentlichen dieselben wie am Vordermittelfusse (Mittelhand) (s. S. 110—116). Die geringen Abweichungen ergeben sich aus der folgenden Uebersicht der Lagerungsverhältnisse am Mittelfusse.

Dorsal (vorn) liegen unter der Haut und der starken Fascie (s. S. 249) neben einander die platte, 1—1½ cm breite, durch die Haut fühlbare Sehne

Digitized by Google

des M. extensor digitorum longus (in der Mitte) (Fig. 80 a, 81 k, 82 c) und die ungefähr halb so breite, schräg zehenwärts und dorsal (vorwärts) verlaufende, durch die Haut fühlbare Sehne des M. peroneus (lateral von ersterer) (Fig. 80 b); die letztere fehlt in den distalen zwei Dritteln (Fig. 81 und 82), weil sie sich mit der ersteren vorher vereinigt. Nahe der Vereinigungsstelle wird sie öfter zu Heilzwecken (Hahnentritt) durchschnitten. In dem Dreieck zwischen beiden befindet sich der ganz dünne, platte M. extensor digitorum brevis (Fig. 63 $_5$), welcher dem Knochen direkt anliegt und die 3—3½ mm dicke A. intermetatarsea dorsalis lateralis und einen dünnen Zweig des N. peroneus profundus bedeckt. Die beiden letzteren liegen weiterhin seitlich in der Rinne zwischen lateralem Griffelbein und dem Mt. 3 (Fig. 80 l, p und Fig. 76 $_{11'}$). Hier kann die

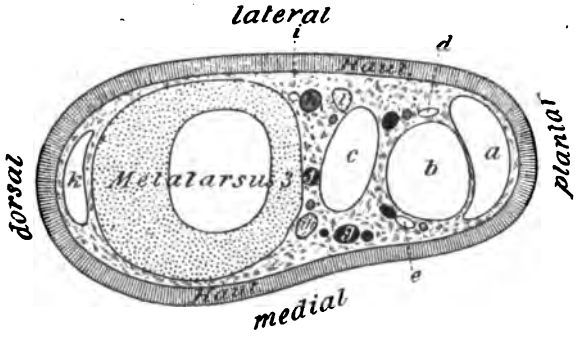

Fig. 81. Gefrier-Querschnitt durch den Hinter-Mittelfuss. Der Schnitt ist durch die Mitte des Metacarpus im rechten Winkel zu dessen Längsachse geführt. Die Schnittrichtung giebt die in Fig. 50 mit 44 bezeichnete, punktierte Linie an. Die Abbildung zeigt die proximale (obere) Fläche der in Fig. 50 mit t bezeichneten Scheibe. a Sehne des M. flexor digitorum sublimis, b Sehne des M. flexor digitor. profundus, c Fesselbeinbeuger, d lateraler und e medialer N. plantaris mit der entspr. dünnen Plantararterie und -Vene, f V. intermetatarsea plantaris, g V. saphena magna, h A. intermetatarsea dorsalis lateralis mit i einem Zweige des N. peroneus profundus, k Sehne des M. ext. digitor. longus.

Arterie zum Pulsfühlen benutzt werden. In der distalen (unteren) Hälfte des Metatarsus verliert sich der Nervenzweig und die Arterie wendet sich allmählich auf die plantare Seite (Fig. 81 h und 82 i). Im übrigen liegt seitlich die Haut mit der Fascie am Knochen (Fig. 80—82).

Plantar liegen am mittleren Hintermittelfussbeine lateral das Os metatarsi IV, medial das Os metatarsi II (Griffelbeine) (Fig. 80); die letzteren enden bald und fehlen somit am distalen Drittel bez. Viertel des Mittelfusses (Fig. 82). Zwischen beiden Griffelbeinen liegt der ganz sehnige M. interosseus medius (Fig. 80 und 81 c). Plantar von letzterem liegt in der proximalen Hälfte in der Regel das schwache Unterstützungsband

Digitized by Google

(cf. Fig. 80), dann folgt am ganzen Metatarsus die rundliche Sehne des M. flexor digitorum pedis profundus (Fig. 80 d und 81 und 82 b) und plantar von dieser die mehr platte Sehne des M. flexor digitorum pedis sublimis (Fig. 80 e und 81 und 82 a); dann folgt die Seite 249 beschriebene Fascie und die Haut. In der distalen (unteren) Hälfte des Metatarsus befindet sich zwischen beiden Sehnen eine Sehnenscheide (s. S. 92).

Im proximalen Viertel finden wir ausserdem am medialen Rande der tiefen Beugesehne (M. flexor hallucis longus s. flex. digit. ped. profundus) die

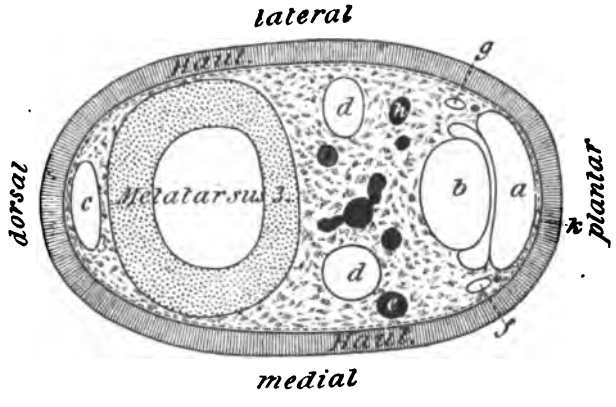

Fig. 82. Gefrier-Querschnitt durch den Hinter-Mittelfuss. Der Schnitt ist zwischen 3. und 4. Viertel des Metatarsus im rechten Winkel zu dessen Längsachse geführt. Die Schnittrichtung giebt die in Fig. 50 mit 45 bezeichnete, punktierte Linie an. a Sehne des M. flexor digitor. sublimis, b Sehne des M. flexor digitor. profundus; zwischen beiden befindet sich eine Sehnenscheide, die sich seitlich ziemlich stark ausbuchtet und proximal (nach oben) bis nahe zur Mitte der vorhergehenden Scheibe reicht, c Sehne des M. ext. digitor. longus, d, d Schenkel des Fesselbeinbeugers, e V. saphena magna, f medialer und g lateraler N. plantaris mit der entspr. dünnen Plantararterie, h V. plantaris lateralis, i A. intermetatarsea dorsalis lateralis, k Ramus communicans zwischen beiden Nn. plantares.

dünne, von einer Sehnenscheide (s. S. 253) umgebene, ein wenig schräg gerichtete Sehne des M. flexor digitorum longus (Fig. 80 f), welche sich gegen das mittlere Drittel des Mittelfusses hin mit der Sehne des M. flexor hallucis longus vereinigt. In der Rinne zwischen Mt. 2 und Mt. 3 liegt die sehr dünne A. intermetatarsea dorsalis medialis (cf. Fig. 80); zwischen dem M. interosseus medius und dem Mt. 3 verlaufen nahe den Griffelbeinen die dünnen Aa. intermetatarseae plantares und die entspr. Venen (Fig. 80 und 81).

An den Seitenrändern der tiefen Beugesehne liegen jederseits eine Plantarvene, eine schwache -Arterie und ein starker -Nerv, die Arterie in

Digitized by Google

der Regel in der Mitte, der Nerv am plantaren (hinteren), die Vene am dorsalen (vorderen) Rande, resp. seitlich zwischen tiefer Beugesehne und Fesselbeinbeuger (cf. Fig. 75, 76, 80, 81, 82). Ausserdem verläuft an der medialen Seite der proximalen zwei Drittel des Metatarsus noch die V. saphena magna, welche aus dem Sohlenbogen entspringt und dann schräg über das mediale Griffelbein zunächst zwischen dieses und den Mt. 3 tritt und dann in derselben Richtung weiter nach dem medialen Teile der Beugefläche des Tarsus verläuft.

Der Ramus communicans zwischen beiden Nn. plantares (Fig. $76_{15'}$) verläuft ungefähr an der Grenze zwischen 3. und 4. Viertel, also weiter zehenwärts als am Metacarpus, sonst in derselben Richtung (s. S. 113).

Am distalen Viertel des Metatarsus sind anstatt des M. interosseus nur noch zwei seitliche Schenkel desselben vorhanden, zwischen denen sich gewaltige Bindegewebs- und Sehnenmassen mit der A. intermetatarsea dorsalis lateralis befinden, welch' letztere die Aa. intermetatarseae plantares aufnimmt und sich dann in die Aa. digitales plantares spaltet, welche zehenwärts und etwas lateral verlaufen, sodass sie in der Höhe des Metatarso-Phalangeal-Gelenkes an der Seitenfläche der Sesambeine liegen. Ausserdem befinden sich in diesem Bindegewebe grosse Venen (Sohlenbogen).

Die Mm. lumbricales und Mm. interossei laterales sind am Metatarsus in der Regel zwar ein wenig besser entwickelt als am Metacarpus, können topographisch aber kaum in Betracht kommen.

Ueber Tenotomie und Neurotomie am Metatarsus und der Zehe gilt das beim Vorderfuss Gesagte.

Die topographischen Verhältnisse an den Zehengliedern bieten keine wesentlichen Abweichungen von denen der Schultergliedmasse und sind dort (S. 117—135) bereits erwähnt worden.

Digitized by Google

Digitized by Google

Verzeichnis

der im Texte gebrauchten fremdsprachlichen Ausdrücke von Gefässen, Muskeln, Nerven, Fascien und Knochen mit Beifügung der von anderen Autoren gebrauchten gleichbedeutenden Bezeichnungen.

(Die Ziffern bedeuten die Seiten.)

a. Arterien (Schlagadern) bez. Venen.*)

A. abdominalis. Baucharterie, umbogene oder vordere umschlungene Darmbeinarterie. A. circumflexa ilei 150.
— acromialis. Vordere Schulterarterie, Schulterhöhenarterie 19. 39.
— axillaris, Achselarterie, Achselschlagader 18.
— brachialis. Armbeinarterie, Armarterie, Armschlagader 38.
— caudae lateralis. Seitenarterie des Schweifes 151.
V. cephalica. Innere Hautvene, grosse innere Hautvene, grosse Schienbeinvene 39. 71. 96.
A. circumflexa femoris interna. Innere oder hintere umschlungene Oberschenkelarterie 189.
— — — externa. Aeussere oder vordere umschlungene Oberschenkelarterie. Untere Darmbeinmuskelarterie 151.
A. circumflexa humeri ant. Vordere umschlungene Armbeinarterie 38.
— — — post. Hintere umschlungene Armbeinarterie 39.
— — ilei siehe A. abdominalis.
— — scapulae. Umschlungene oder äussere Schulterarterie 19.
— coccygea. Mittlere Schweifarterie 151.
— collateralis radialis inf. Seitenarterie d. Speiche. Vordere Vorarmbeinarterie. A. ulnaris, kleine Vorarmschlagader 39.
— — ulnaris. Seitenarterie des Ellenbogens 39. 71.
Aa. digitales volares. Seitenarterien d. Zehe. Fesselschlagadern 96.
— — plantares. Seitenarterien d. Zehe. Fesselschlagadern 254.
A. digitorum communis. Grosse Schienbein- od. grosse Vordermittelfussarterie. Schienbeinschlagader 71. 95.
Aa. digitorum volares — Aa. digitales volares.
A. profunda penis. Tiefe Arterie der Rute 151.
— dorsalis pedis (tibialis antica) 254.
— epigastrica inferior. Hintere Bauchdeckenarterie 151.
— femoralis. Schenkelarterie. Darmbeinarterie A. iliaca 150. 189.
— femoris anterior. Vordere Oberschenkelarterie 189.
— — inferior. Untere Schenkelbeinarterie, hintere untere Schenkelarterie, hinterer Muskelast d. A. femoralis 151. 189.
— — profunda. Tiefe Oberschenkelarterie 189.
— glutaea superior. Gesässarterie, Kruppenarterie, hintere od. obere Darmbeinarterie 151.
— — inferior. Sitzbeinarterie, untere Gesässarterie 151.
— hämorrhoidalis media. Innere Mastdarmarterie 151.

*) Von den Venen sind nur diejenigen aufgeführt, welche nach Lage oder Namen vollkommen von der entspr. Arterie abweichen.

Digitized by Google

A. hypogastrica. Beckenarterie, Hüftarterie, inn. Darmbeinarterie 151.
— ileo-lumbalis. Lendendarmbeinarterie, vordere Darmbeinmuskelarterie, A. glutaca anterior, iliaca 151.
V. iliaca. Darmbeinvene, gemeinschaftliche Darmbeinvene 151.
A. iliaca propria. Darmbeinarterie siehe A. femoralis 150. 189.
— intermetacarpea volaris medialis (secunda) und lateralis (tertia). Aeussere und innere Griffelschlagader. Hintere äussere und innere Zwischenknochenarterie (interna = kleine Schienbeinarterie) 71. 96.
A. intermetatarsea dorsalis lateralis. Vordere äussere Zwischenknochenarter., grosse od. lateral. Schienbeinarterie 254.
— — — medialis. Vordere inn. Zwischenknochenarterie 255.
— — plantaris lateralis. Hintere äussere Zwischenknochenarterie, äussere Griffelarterie 255.
— — — medialis. Hintere inn. Zwischenknochenarterie, innere Griffelarterie, tiefe oder kleine Schienbeinarterie 255.
— interossea externa s. communis. Aeussere od. gemeinschaftl. Zwischenknochenarterie 71.
— — recurrens. Zurücklauf. Zwischenknochenarterie.
— — volaris (plantaris) externa und interna. Hintere äussere und innere Zwischenknochenarterie (int. kl. Schienbeinarterie). Laterale u. mediale tiefe Schienbeinarterie, äussere und innere Griffelarterie; entsprechen den Aa. intermetacarpeae und intermetatarseae 71. 96. 255.
A. ischiadica minor siehe glutaea inferior 151.
— malleolaris externa und interna (lateralis und medialis). Innere u. äussere Sprunggelenksarterie od. Knöchelarterie (die A. malleol. interna (medialis) entspricht der fortlaufenden A. tibialis postica) 254.
V. mediana. Mittlere Vene, medialer Ast der V. cephalica 40.
A. mediana (radialis). Speichenarterie, Kegelarterie 71. 95.
— obturatoria. Verstopfungsarterie 151. 189.
— perinei. Mittelfleischarterie 151.
— plantaris externa (lateralis). Aeussere (laterale) Sohlenarterie, hintere äussere (laterale) Schienbeinarterie 254.
— — interna (medialis). Innere (mediale) Sohlenarterie, hintere innere (mediale) Schienbeinarterie 254. Diese Arterien führen in manchen Anatomien nur den Namen äusserer und innerer Ast der inneren Sprunggelenksarterie.
V. plantaris. Hintere innere Hautvene (V. malleolaris interna) 233.
— — lateralis. Gleichbedeutend mit V. interossea (intermetatarsea) plantaris externa (lateralis). Hintere äussere Zwischenknochenvene, hintere laterale Schienbeinvene 255.
V. plantaris medialis Hintere mediale Schienbeinvene 255.
A. poplitaca. Kniekehlenarterie 233.
— profunda brachii. Tiefe Armarterie 39.
— pudenda ext. Aeussere Schamarterie 151.
— — int. Innere Schamarterie 151.
— radialis (mediana). Speichenarterie, gr. Vorarmschlagader 71. 95.
— sacralis lateralis. Seitenkreuzbeinarterie 151.
— — media. Mittlere Kreuzbeinarterie.
V. salvatella et cephalica pollicis. Vordere Hautvene des Vorarmes 69.
A. saphena. Innere Hautarterie 189.
V. saphena magna (grosse) innere Hautvene 233. 255.
— — parva, äussere Hautvene 233.
A. spermatica ext. Aeussere Samenarterie 150.
— subscapularis. Unterschulterarterie. Hintere Schulterarterie 19.
— tarsea perforans (intermetatarsea s. interossea plantaris medialis) 254.
— thoracico-dorsalis. Langer, hinterer Muskelast der A. subscapularis 19.
V. thoracica externa. Sporader. Aeussere Brustvene 39.
A. tibialis antica. Grosse Unterschenkelarterie, vordere Schenkelbeinarterie 233. 254.
— — postica. Kleine Unterschenkelarterie, hintere Schenkelbeinarterie 233. 253.
— transversa scapulae. Querlaufende Schulterarterie 19.

Digitized by Google

A. uterina. Gebärmutterarterie 150.
Rete carpi dorsale. Vorderes Netz der Vorderfusswurzel 96.

b. Fascien.

Fascien im allgemeinen 4.
Fascia antibrachialis, Vorarmbinde 62.
— cruris. Unterschenkelfascie 223.
— femoralis medialis, ileopectinea. Innere Schenkelfascie 185.
— glutaealis. Kruppenfascie 149.
— iliaca, ileo-lumbalis, lumbo-iliaca. Innere Lendenfascie 148.
— lata. Breite Schenkelbinde 184.
— manus. Handfascie, Fascie des Vorderfusses 94.
— omo-brachialis. Schulterarmbinde 7.
— pedis. Fascie des Fusses 249.
— pelvis. Innere Beckenfascie 148.
— subcutanea. Unterhautfascie 4.
— subscapularis. Unterschulterbinde 7.
— superficialis 4.

c. Knochen.

Antibrachium. Vorarm.
Astragalus. Rollbein, Wirbelbein.
Calcaneus. Sprungbein, Fersenbein.
Carpus. Vorderfusswurzel.
Crus. Unterschenkel.
Femur. Oberschenkel und Oberschenkelbein.
Fibula. Wadenbein, kleines Unterschenkelbein, Dorn.
Fovea patellaris. Kniescheibengelenkfläche.
Humerus. Arm, Armbein, Oberarmbein, Querbein.
Metacarpus. Vordermittelfuss.
Metatarsus. Hintermittelfuss.
Os accessorium. Os pisiforme. Erbsenbein, Hakenbein.
— carpale I und II siehe Os multangulum majus und minus.
— — III siehe Os capitatum.
— — IV siehe Os hamatum.
— carpi radiale siehe Os naviculare.
— carpi ulnare siehe Os triquetrum.
— capitatum. Kopfbein, ungleich vielseitiges Bein. Kahnbein.
— centrale siehe Os naviculare.
— coxae. Hüftbein. Beckenbein.
— cuboideum. Würfelbein.
— cuneiforme primum et secundum. Pyramidenbein, pyramidenförmiges Bein, 1. und 2. keilförmiges Bein.
— — tertium. Kleines Kahnbein, kleines schifförm. Bein, drittes keilförmiges Bein.
— femoris. Oberschenkelbein, Backbein.
— hamatum. Hakenbein, grosses keilförmiges, kegelförmiges Bein.
— humeri. Armbein.
— ileum. Darmbein.
— intermedium siehe Os semilunare.
— scapulare. Schulterblatt.
— ischii. Sitzbein. Gesässbein. Tragbein.
— metacarpi II, Mc. 2. Inneres, mediales Griffelbein.
— metacarpi III, Mc. 3. Mittlerer Vordermittelfussknochen, Schien- od. Röhrenbein, Röhre.
— metacarpi IV, Mc. 4. Laterales, äusseres Griffelbein.
Os metatarsi laterale s. quartum (Mt. 4). Laterales, äusseres Griffelbein.
— — mediale s. secundum (Mt. 2). Mediales, inneres Griffelbein.
— — tertium (Mt. 3). Schienbein, mittleres Hintermittelfussbein.
— multangulum majus. Grosses vieleckiges Bein, Erbsenbein.
— — minus. Kleines vieleckiges Bein, kleines keilförmiges oder halbmondförmiges Bein.
— naviculare des Tarsus. (Grosses) Kahnbein, grosses schifförmiges Bein.
— — des Carpus. Kahnbein, würfelförmiges Bein.
— pisiforme siehe Os accessorium.
— pubis. Schambein, Schoossbein.
— semilunare. Halbmondbein, keilförmiges Bein.
— tarsale primum et secundum siehe Os cuneiforme I und II.
— — tertium siehe Os cuneiforme III.
— — quartum siehe Os cuboideum.
— tarsi fibulare siehe Calcaneus.
— — tibiale siehe Talus (Astragalus).
— triquetrum. Dreieckiges Bein, vieleckiges Bein, unregelmässiges Bein.
Ossa carpalia. Vorderfusswurzelknochen.
— cruris. Unterschenkelbeine (grosses u. kleines).
— tarsalia. Sprunggelenksknochen.
Phalanx prima (I). Fesselbein, erstes Zehenglied.
— secunda (II). Kronenbein, zweites Zehenglied.

Digitized by Google

Phalanx tertia (III). Hufbein, drittes Zehenglied.
Radius. Speiche, Vorarmbein.
Scapula. Schulterblatt.
Spina humeri. Umdreher des Armbeines 6.
— scapulae. Schulterblattgräte.
Sustentaculum tali. Innerer oder Seitenfortsatz des Rollbeins.
Talus. Rollbein, Wirtelbein.
Tarsus, Hinterfusswurzel. Sprunggelenk.
Tibia. (Grosses) Unterschenkelbein, Schienbein, Keule.
Trochanter. Umdreher.
Trochlea patellaris. Kniescheibenrolle.
Tuber ischiadicum (ischii). Sitzknorren, Sitzbeinhöcker.
Ulna. Ellbogenbein, Keule.

d. Muskeln.

M. abductor pollicis longus siehe extensor pollicis longus.
— adductor (femoris) ist gleich M. adductor magnus und brevis.
— — brevis(longus). Kurzer Einwärtszieher, mittlerer Schambackbeinmuskel. Mittlerer Einwärtszieher, kurzer Zuzieher, langer Einwärtszieher des Oberschenkels 188.
— — magnus. Grosser (dicker) Einwärtszieher d. Oberschenkels, gross. Zuzieher, hint. Schambackbeinmuskel 188.
— anconaeus externus (lateralis). Aeusserer oder mittlerer, viereckiger Strecker des Vorarms, äusserer Armbeinellenbogenmuskel, lateraler Kopf des M. triceps br. 38.
M. anconaeus internus (medialis). Innerer oder kurzer Strecker des Vorarms, medialer Kopf des M. triceps br., innerer Armbeinellenbogenmuskel 38.
— — longus. Dicker oder dreieckiger Strecker des Vorarms, grosser Schulterblattellbogenmuskel, Schulterblattkopf des M. triceps br. 14.
— — parvus s. quartus. Kurzer, kleiner oder hinterer oder kurzer äusserer Strecker d. Vorarms, Knorrenmuskel, tiefer oder kleiner Kopf des Ellbogenstreckers, kleiner Armbeinellenbogenmuskel 38.
— biceps brachii. Langer oder gerader oder zweiköpfiger Beuger d. Vorarms, zweiköpfiger Vorarmmuskel, Schulter-Vorarmbeinmuskel 36.
— — femoris. Auswärtszieher des Hinterschenkels, dreiköpfiger Muskel d. Hinterbacke. Aeuss. und vorderer Kreuzsitzbeinmuskel d. Schenkels, langer, mittlerer und kurzer Auswärtszieher, dreiästiger Auswärtszieher d. Unterschenkels 138.
— brachialis internus. Kurzer oder gewundener Beuger des Vorarms. Arm-Vorarmbeinmuskel, innerer Armbeinmuskel 36.
Caput longum tricipis brachii. Dicker Vorarmstrecker siehe M. anconaeus longus.
— laterale tricipis brachii. Lateraler Armbeinkopf, äusser. Vorarmstrecker, siehe M. anconaeus ext.
Caput mediale tricipis brachii. Medialer Armbeinkopf, innerer Vorarmstrecker, siehe M. anconaeus int.
M. capsularis. Kapselbandspanner, kleiner Schulterarmbeinmuskel 16. 39.
— coccygeus. Seitwärtszieher des Schweifs, Gesässbeinmuskel des Schweifs 150.
— coracobrachialis. Heber des Armbeins, Rabenschnabelarmbeinmuskel, Rabenschnabelmuskel, mittlerer Schulterarmbeinmuskel 16.
— cruralis siehe femoralis.
— cucullaris s. trapezius. Kappen-, Kapuzenmuskel 9.
— — inferior. Dreieckiger Muskel 9.
— — sup. Ungleich viereckiger Muskel, oberer Nackenbandschulterm., Kapuzenmuskel 9.
— deltoideus. Deltamuskel. langer oder grosser Auswärtszieher des Armbeins, äusserer langer Beuger des Armbeins, grosser Schulterumdrehermuskel 15.
— depressor caudae brevis. Kurzer innerer Niederzieher, unterer kurzer Kreuzbeinmuskel des Schweifs 150.
— — — longus. Langer äusserer Niederzieher, unterer langer Kreuzbeinmuskel d. Schweifs 150.
— extensor carpi radialis. Strecker des Vordermittelfusses oder langer oder gerader Strecker des Schienbeins, Armschienbeinm., Schienbeinstrecker 64. 91.

Digitized by Google

M. extensor carpi ulnaris. Aeusserer Beuger der Vorderfusswurzel, äuss. (lateraler) Armhakenbeinmuskel, äuss. Kniebeuger 66.

— — cruris quadriceps. Kniescheibenstrecker siehe M. quadriceps.

— — digiti minimi (quinti) M. extensor medius. Kurzer gemeinschaftlicher Zehenstrecker, kurzer Zehenstrecker, innerer Fesselbeinstrecker, Strecker d. Fesselbeins, Vorarmbeinmuskel des Fesselbeins oder des Fessel-, Kronen- u. Hufbeins 64. 90.

— — digitorum (pedis) brevis. Kurz. Zehenstrecker. Rollbeinmuskel des Hufbeins. Kurzer Strecker des Fessel-, Kronen- und Hufbeins 251.

— — — (pedis) longus. Langer Zehenstrecker, Backbeinmuskel des Fessel-, Kronen- u. Hufbeins, langer Hufbeinstrecker 226. 252.

— — — communis (extens. digiti longus). Längerer gemeinschaftl. Zehenstrecker, Hufbeinstreck., Strecker des Fessel-, Kronen- und Hufbeins, Armbeinmusk. d. Fessel-, Kronen- und Hufbeins 64. 90.

— — pollicis longus (extensor pollicis longus et brevis und abductor pollicis longus). Schiefer Strecker der Vorderfusswurzel, Kniestrecker, gewundener oder kurzer Schienbeinstrecker, Vorarmschienbeinmusk., schiefer Abzieher des Vorderkniees 66.

M. femoralis (s. cruralis). Eigentlicher Schenkelmuskel, tiefer Kopf des M. quadriceps, vorderer Backschenkelbeinmuskel, mittlerer Kniescheibenmuskel 187.

— flexor carpi radialis. Beuger des Vordermittelfusses, Beuger des Schienbeines, Armgriffelbeinmuskel, Griffelbeinbeuger 67.

— — — ulnaris. Innerer Beuger der Vorderfusswurzel, Ellbogenbeuger der Vorderfusswurzel, innerer Kniebeuger, inn. (medialer) Armhakenbeinmuskel 67.

— — digitorum (pedis) longus. Seiten- oder dünner oder langer Beuger des Hufbeins, kleiner Schenkelhufbeinmuskel 231. 253.

— — digitorum profundus (perforans). Hufbeinbeuger, tiefer Zehenbeuger, Beuger des Hufbeines, Arm-Vorarmbeinmuskel d. Hufbeins, fünfköpfiger Hufbeinbeuger, durchbohrender Beuger 68. 92. 231. 252.

— — — pedis profundus 231.

— — — sublimis (perforatus). Oberflächlicher Zehenbeuger, Beuger des Kronenbeins, Armkronenbeinmuskel, durchbohrter Beuger 67. 91. 253.

— — — pedis sublimis siehe M. plantaris.

— — hallucis longus. Tiefer Zehenbeuger, langer oder dicker Beuger des Hufbeins, grosser Schenkelhufbeinmuskel, Hufbeinbeuger, 231. 252.

Mm. gastrocnemii. Wadenmuskeln, Backfersenbeinmuskeln, gr. Fersenbeinstrecker, Zwillingsmuskeln, zweibäuchiger Sprunggelenksstrecker 208. 227.

— gemini s. gemelli. Kleine Zwillingsmuskeln 177.

M. gemellus superior. Oberer Zwillingsmuskel 177.

— — inferior. Unterer Zwillingsmuskel 177.

— glutaeus maximus. Aeuss. Gesäss-, Backen- oder Kruppenmuskel, oberer (äusserer) Darmbeinumdrehermuskel 155.

— — medius. Grosser Gesäss-, Backen- oder Kruppenmuskel, grosser Backenmuskel, gross. u. mittlerer Darmbeinumdrehermuskel 156.

— — minimus. Kleiner Gesäss-, Backen- oder Kruppenmuskel, kleiner (unterer) Darmbeinumdrehermuskel 157.

— gracilis. Breiter (schlanker) Einwärtszieher des Hinterschenkels, Scham-Schenkelbeinmuskel 187.

— ileo-psoas. Darmbein-Lendenmuskel, Lendendarmbackbeinmuskel 144.

— iliacus internus. Innerer Darmbeinmuskel, Darmbackbeinmuskel 146.

— infraspinatus. Hinterer, unterer Grätenmuskel 18.

Mm. interossei. Griffelmuskeln 93.

— interosseus s. intermetacarpeus medius volaris. Fesselbeinbeuger, mittlerer Zwischenknochenmuskel, Spannband, oberes Aufhängeband der Sesambeine, Schienbeinmuskel des Fesselbeins 93.

Digitized by Google

M. interosseus (intermetatarseus) medius plantaris. Hinterer Zwischenknochenmuskel, Fesselbeinbeuger 252.
— latissimus dorsi. Breiter oder grosser Rückenmuskel, Rücken-Armbeinmuskel 8.
— levator ani. Heber, Vorzieher des Afters 150.
— — caudae brevis. Kurzer od. innerer Heber, Kreuzbeinmuskel d. Schweifs 150.
— — — longus. Langer od. äusserer Heber, Seitenkreuzbeinmuskel des Schweifs 150.
— longissimus dorsi. Langer Rückenmuskel
Mm. lumbricales s. vermiculares. Wurmförmige Muskeln.
M. obturator externus. Aeusserer Verstopfungsmuskel 177.
— — internus. Innerer Verstopfungsmuskel 165.
— pectineus. Schambeinmuskel, Kammmuskel, vorderer Schambeinmuskel 188.
Mm. pectorales. Brustmuskeln 11. 12.
M. pectoralis major. Breiter, oberflächlicher Brustmuskel, kl. Brustarmbeinmuskel u. Brustvorarmbeinmuskel 11.
— — — portio clavicularis. Schlüsselbeinportion der Brustmuskeln, vordere Abteilung des breiten Brustmuskels, vorderer Brustmuskel.
— — — — sterno-costalis. Breiter Brustmuskel, Brustvorarmmuskel, Rippenportion der Brustmuskeln 12.
— — minor. Tiefer Brustmuskel 11.
M. pectoralis minor portio humeralis. Gross. Brustmuskel, grosser Brustarmbeinmuskel, Armbeinportion der Brustmuskeln 11.
— — — — scapularis. Kleiner Brustmuskel, Brustbeinschultermusk., Schulterportion, Schulterteil d. Brustmuskeln 11.
— peroneus (longus). Langer oder dritter Wadenbeinmuskel, Schenkelbeinmuskel des Sprunggelenks, Seitenstrecker d. Hufbeins oder der Zehe, mittlerer Zehenstrecker 227. 251.
— piriformis. Birnförmiger oder pyramidenförmiger Muskel 156.
— plantaris (flexor digitorum pedis sublimis). Oberflächlicher oder durchbohrter Zehenbeuger, Kronenbeinbeuger, Back-Kronenbeinmuskel 229. 253. Er umfasst auch den M. flexor digitorum brevis.
— poplitaeus. Kniekehlenmuskel, schiefer oder gewundener Backschenkelbeinmuskel 229.
— psoas magnus (major). Grosser Lendenmuskel, Lendenwirbel-Backbeinmuskel 144.
— — parvus (minor). Klein. Lendenmuskel, Lendendarmbeinmuskel 144.
— quadratus femoris. Viereckiger Schenkelmuskel, Kleiner Gesässbackbeinmuskel, schlanker Muskel 177.
— — lumborum. Viereckig. Lendenmuskel.
— quadriceps femoris. Vierköpfiger Strecker des Unterschenkels od. Kniescheibenmuskel 186.
M. radialis volaris. Speichenmuskel, Speichenkopf d. Hufbeinbeugers 69.
— rectus femoris. Mittlerer Kopf des M. quadriceps. gerader Schenkelmuskel, vorderer Darmschenkelbeinmuskel 186.
— rhomboideus superior (s. minor s. levator scapulae). Vorderer, oberer rautenförmiger Muskel, Winkelmuskel, Halswirbelschultermuskel, Nackenbandschultermuskel, unterer Nackenbandschultermuskel, (kl., obererer) Heber des Schulterblatts 9.
— — inferior (major). Rückenschultermuskel, unterer (hinterer) rautenförmiger Muskel 9.
— pyramidalis. Nach Franck ist der Kreuzbeinumdrehermuskel (birnförm. Muskel) ein Teil des M. obturatorius int.
— sartorius. Dünner oder schmaler od. langer Einwärtszieher, Schneidermuskel, innerer Darmschenkelbeinmuskel 144.
— semimembranosus. Dick. Einwärtszieher d. Hinterschenkels (des Unterschenkels, des Oberschenkels), gr. Gesässbackbeinmuskel, halbmembranöser Muskel d. Hinterbacke 141.
— semitendinosus. Langer Einwärtszieher d. Hinterschenkels, hinterer (inn.) Kreuzsitzbeinmuskel d. Schenkels, halbsehniger Muskel der Hinterbacke, zweiköpfiger Einwärtszieher 141.
— serratus anticus (major). Breiter gezahnter, gross. Sägemuskel, Rippenschultermuskel 8.

Digitized by Google

M. soleus (plantaris nach Günther). Dünner (schiefer) Strecker des Sprunggelenks, Schenkelfersenbeinmuskel, kleiner Fersenbeinstrecker 229.
— sterno - cleido - mastoideus. Gemeinschaftlich. Kopf-, Hals-Armmuskel, Armwirbelwarzenmusk., Oberarmheber, Kopfnicker 11.
— subcutaneus scapulae et humeri. Schulterhautmuskel 13.
— subscapularis. Unterschultermuskel, Unterschulterblattmuskel, innerer od. unterer Schulterblattmuskel 18.
— supraspinatus. Vorderer, oberer Grätenmuskel 17.
— tensor fasciae antibrachialis s. extensor cubiti longus. Langer Strecker des Vorarms, langer Schulterellenbogenmuskel, langer Ellenbogenstrecker 13.
— — — latae. Spanner d. breiten Schenkelbinde, äusserer Darmschenkelbeinmuskel 143.
— tenuis femoris. Dünner Schenkelmuskel, Kapselbandspanner, kleiner Darmbeinmuskel, Kapselbandmuskel.
— teres major. Grosser runder Muskel, Niederzieher oder innerer Beuger des Armbeins, grosser Schulterarmbeinmuskel, Einwärtszieher des Oberarmbeines 16.
— — minor. Kleiner runder Muskel, kurzer Auswärtszieher des Armbeins, äusserer kurzer Beuger des Armbeins, mittlerer Schulterumdrehermuskel 15.
M. tibialis anticus. Vorderer Unterschenkelmuskel. Beuger des Sprunggelenks, dritter Wadenbeinmuskel, Schienbeinbeuger, Backschenkelbeinmuskel des Schienbeins 225. 250.
— — posticus. Hinterer Unterschenkelmuskel, oberflächlicher, hinterer Kopf des M. flexor hallucis longus 231.
— trapezius siehe cucullaris.
— triceps brachii. Dreiköpfiger Vorarmstrecker, vierköpfiger Ellenbogenstrecker (M. quadriceps cubiti extensor, M. extensor triceps et anconaeus quartus) (siehe Mm. anconaei: caput longum, laterale und mediale.
— — surae. Dreiköpfiger Strecker des Sprunggelenkes.
— ulnaris volaris. Ellenbogenmuskel. Ellbogenkopf d. Hufbeinbeugers 69.
— vastus lateralis. Aeuss. dicker Schenkelmuskel, lateraler Kopf des M. quadriceps, äuss. Backschenkelbeinmuskel 186.
— — medialis. Innerer dick. Schenkelmuskel, medial. Kopf des M. quadriceps, innerer Backschenkelbeinmuskel 186.

e. Nerven.

N. accessorius. Beinnerv, elfter Nerv 19.
— axillaris. Achselnerv 21. 40.
— cruralis (femoralis). Schenkelnerv 153.
Nn. cutanei externi superiores. Obere äussere Hautnerven 40. 71.
N. cutaneus externus. Aeuss. (vorderer) Hautnerv 40.
N. cutaneus internus. Innerer Hautnerv 40. 72.
— — femoris externus (anterior). Aeusserer (vorderer, äusserer) Hautnerv d. Oberschenkels 153. 191.
— — — posterior. Hinterer Hautnerv des Oberschenkels 154. 191.
— — humeri. Schulterhautzweig des N. axillaris.
— femoralis (cruralis). Schenkelnerv 153.
— glutaeus inferior. Unterer (hinterer) Gesässnerv, kl. Hüftnerv, Sitzbeinnerv 191.
— — superior. Oberer Gesäss- oder Kruppennerv, vorderer Gesässnerv 154.
— hämorrhoidalis posterior. Hinterer Mastdarmnerv 154.
— ileo-hypogastricus. Darmbeinbauchnerv. Lendenbauchnerv 153.
— ileo - inguinalis. Darmbeinleistennerv, Lendenleistennerv 153.
Nn. infrascapulares. Unterschulternerven 21.
N. ischiadicus. Hüftnerv 154.
— medianus. Mittelnerv 40. 71. 97.
— musculo-cutaneus. Muskelhautnerv 40.
— obturatorius. Verstopfungsnerv 153. 191.
— peroneus. Wadenbeinnerv 233.
— — profundus. Tiefer Wadenbeinnerv 233 256.
— — superficialis. Oberflächlicher Wadenbeinnerv 233. 256.
— plantaris lateralis. Aeuss. Sohlen- od. Schienbeinnerv (Griffelnerv) 256.
— — medialis. Innerer Sohlen- od. Schienbeinnerv (Griffelnerv) 256.
— pudendus extern. Acuss. Schamnerv.

Digitized by Google

N. pudendus internus. Innerer Schamnerv 154.
— radialis. Speichennerv 40.
— respiratorius. Aeusserer Atmungsnerv. Oberer Ast der hinteren Brustnerven 21.
— saphenus. Innerer Hautnerv 191.
— spermaticus externus. Aeuss. Samennerv 153.
— suprascapularis. Oberer, vordererSchulternerv 19.
N. suralis s. cutaneus tibiae longus posterior. Langer hint. Hautnerv. Wadennerv 233.
Nn. thoracici. Brustnerven 21.
N. tibialis. Unterschenkelbeinnerv, Schenkelbeinnerv 233.
— ulnaris. Ellbogennerv 40. 71. 97.
— volaris lateralis u. medialis (Ramus externus und internus des N. medianus). Aeusserer und innerer Volarnerv, äuss. und innerer Ast des N. medianus, äusserer (lateraler) u. innerer (medial.) Schienbeinnerv 97.
Plexus brachialis. Arm- od. Achselgeflecht 19.
— lumbalis. Lendengeflecht 153.
— sacralis. Kreuzgeflecht 154.

Berlin, Druck von W. Büxenstein.

Digitized by Google

Verlag von PAUL PAREY in Berlin SW., 10 Hedemannstrasse.

Handbuch der vergleichenden Histologie und Physiologie

der

Haussäugetiere.

Bearbeitet von

Prof. Dr. **Bonnet** in Giessen, Prof. Dr. **Csokor** in Wien, Dr. **Edelmann** in Dresden, Prof. Dr. **Eichbaum** in Giessen, Prof. Dr. **Ellenberger** in Dresden, Prof. Dr. **Flesch** in Bern. Prof. **Kitt** in München, Prof. Dr. **Latschenberger** in Wien, Prof. Dr. **Polansky** in Wien, Prof. Dr. **Schindelka** in Wien, Dozent Dr. **Schlampp** in München, Prof. Dr. **Sussdorf** in Stuttgart, Prof. **Tereg** in Hannover,

herausgegeben von

Dr. W. Ellenberger,

Professor an der Königl. Sächsischen Tierärztlichen Hochschule in Dresden.

Mit 818 in den Text gedruckten Abbildungen und vier Tafeln.

Erster Band: **Histologie.** Preis 25 M.

Zweiter Band: **Physiologie.** I. Teil, Preis 25 M. II. Teil, Preis 25 M.

Seit Schöpfung der Zellenlehre und Begründung der Gewebelehre und der gesamten mikroskopischen Anatomie als einer besonderen Wissenschaft sind ungefähr 50 Jahre verflossen, und noch immer fehlt es an einem umfassenden Handbuche der Histologie der Haussäugetiere. Auch fehlte bis dahin ein Originalwerk über die Physiologie der Haustiere, und war es daher an der Zeit, dass diese Werke geschaffen wurden. Da bei den obwaltenden Verhältnissen ein derartiges Werk, für welches die thatsächliche Basis nur durch höchst mühevolle und zeitraubende vergleichende Untersuchungen aller Teile und Organe und der Verrichtungen des Körpers aller Haustierarten zu gewinnen war, einzig und allein auf dem Wege der Arbeitsteilung, d. h. durch Zusammenarbeiten mehrerer Forscher geschaffen werden konnte, entschloss sich Professor Ellenberger, das nunmehr vollendet vorliegende Werk in Gemeinschaft mit anderen Fachgelehrten herauszugeben.

Es galt ein Werk zu schaffen, welches nicht von Compilatoren, sondern von selbstständigen Forschern, von Männern bearbeitet sein musste, die Selbsterforschtes gaben und die rückhaltlos auch die Lücken zeigten, welche auf ihren Arbeitsgebieten noch auszufüllen sind.

Das Werk ist für **Tierärzte** und **Veterinärstudenten**, für diejenigen **Aerzte**, die sich für vergleichende Medizin interessieren, für die **Universitätslehrer** der medizinischen Fakultät, für die **Forscher** auf den Gebieten der **Zoologie**, vergleichenden **Anatomie**, **Physiologie** und **Histologie** und der normalen und pathologischen **Anatomie** bestimmt.

Zu beziehen durch jede Buchhandlung.

Digitized by Google

Verlag von PAUL PAREY in Berlin SW., 10 Hedemannstrasse.

Grundriss der vergleichenden Histologie der Haussäugetiere.

Von

Dr. W. Ellenberger,

Professor an der Königl. Tierärztlichen Hochschule zu Dresden.

Mit 373 Textabbildungen u. einem Anhang: Anleitung zu histologischen Untersuchungen.

Gebunden, Preis 7 M.

Grundriss der Entwickelungsgeschichte der Haussäugetiere.

Von

Dr. med. Robert Bonnet,

o. ö. Professor der Anatomie und Vorstand der Anatomischen Anstalt in Giessen.

Mit 201 Textabbildungen. Gebunden, Preis 8 M.

Die Lehre von der tierischen Wärme.

Auf Grundlage der mechanischen Wärmetheorie, unter Berücksichtigung pathologischer Verhältnisse.

Bearbeitet von

J. Tereg,

Professor an der Tierärztlichen Hochschule in Hannover.

Preis 5 M.

Die Gesundheitspflege

der

landwirtschaftlichen Haussäugetiere.

Praktisches Handbuch

von

Dr. Carl Dammann,

Geh. Regierungsrat und Medizinalrat, Professor und Direktor der Königl. Tierärztlichen Hochschule in Hannover.

Zweite, neubearbeitete Auflage.

Mit 20 Farbendrucktafeln und 68 Textabbildungen.

Ein starker Band. Gebunden, Preis 14 M.

HAUBNER's

landwirtschaftliche Tierheilkunde.

Elfte, umgearbeitete Auflage,

herausgegeben von

Dr. O. Siedamgrotzky,

Kgl. Sächs. Ober-Medizinalrat, Prof. an der Kgl. Tierärztl. Hochschule zu Dresden und Landestierarzt.

Mit 160 Textabbildungen. Gebunden, Preis 12 M.

Zu beziehen durch jede Buchhandlung.

Digitized by Google

Verlag von PAUL PAREY in Berlin SW., 10 Hedemannstrasse.

Anatomie und Physiologie des Rindes.

Von **Fürstenberg-Leisering.**

Zweite Auflage,

vollständig neu bearbeitet von

C. F. Müller,

Geh. Reg.-Rat, Prof. an der Königl. Tierärztl. Hochschule in Berlin.

Mit 375 in den Text gedruckten Holzschnitten.

Preis 18 M. Gebunden 20 M. 50 Pf.

Anatomie und Physiologie des Pferdes.

Von **C. F. Müller,**

Geh. Reg.-Rat, Professor an der Königl. Tierärztl. Hochschule in Berlin.

Mit 226 in den Text gedruckten Holzschnitten.

Preis 21 M. Gebunden 23 M. 50 Pf.

Die Hufkrankheiten des Pferdes,

ihre Erkennung, Heilung und Verhütung.

Von **Dr. H. Möller,**

Prof. a. d. Tierärztl. Hochschule und Lehrer a. d. vereinigten Artillerie- und Ingenieurschule in Berlin.

Zweite, umgearbeitete Auflage.

Mit 46 eingedruckten Holzschnitten. Gebunden, Preis 7 M.

Der Trichinenschauer.

Leitfaden für den Unterricht in der Trichinenschau und für die mit der Kontrolle und Nachprüfung der Trichinenschauer beauftragten

Veterinär- und Medizinalbeamten.

Von **Dr. A. Johne,**

Professor an der Königlichen Tierärztlichen Hochschule in Dresden.

Vierte, durchgesehene und verbesserte Auflage.

Mit 115 Textabbildungen und einem Anhang:

Gesetzliche Bestimmungen über Trichinenschau.

Gebunden, Preis 3 M. 50 Pf.

Reichsgesetze und preussische Landesgesetze

über die

Abwehr und Unterdrückung von Viehseuchen

nebst den zur Ausführung derselben ergangenen Vorschriften und anderen die Handhabung der Veterinär-Polizei betreffenden Bestimmungen.

Text-Ausgabe mit Anmerkungen.

Herausgegeben von **B. Beyer,**

Geh. Ober-Reg.-Rat und vortragender Rat im Kgl. Ministerium für Landwirtschaft, Domänen und Forsten.

Zweite, neubearbeitete Auflage.

Gebunden, Preis 5 M.

Amtlich empfohlene Ausgabe.

Zu beziehen durch jede Buchhandlung.

Digitized by Google

Verlag von PAUL PAREY in Berlin SW., 10 Hedemannstrasse.

Systematische und topographische

Anatomie des Hundes.

Bearbeitet von

Dr. W. Ellenberger, und **Dr. H. Baum,**

Professor an der Tierärztl. Hochschule in Dresden. Prosektor an der Tierärztl. Hochschule in Dresden.

Mit 208 in den Text gedruckten Originalholzschnitten und 37 lithographischen Tafeln.

Ein starker Band in Gross-Lexikon-Format.

Gebunden, Preis 32 M.

Für die experimentelle Medizin sind der Hund, das Kaninchen und der Frosch hervorragend wichtige Tiere. Ueber die Anatomie des Kaninchens und Frosches existieren, ebenso wie über die Anatomie des Pferdes und Rindes, bereits eingehende Werke. Dagegen hatte die Anatomie des Hundes bis in die Neuzeit eine besondere Darstellung noch nicht erfahren. Auf Anregung des weltberühmten Physiologen C. Ludwig in Leipzig fassten die Herausgeber den Entschluss, die Anatomie des Hundes zu bearbeiten und die Ergebnisse ihrer Untersuchungen der Oeffentlichkeit zu übergeben.

Das Werk ist für jeden bestimmt, der sich für die anatomischen und zoologischen Wissenschaften und die Tierzuchtlehre interessiert, insbesondere für die Forscher auf dem Gebiete der Medizin und Veterinärmedizin, der vergleichenden Anatomie und Zoologie und für alle Veterinäre.

Die dem Werke beigegebenen Abbildungen sind vorzügliche Originalholzschnitte, und die 37 lithographischen Tafeln enthalten Gefrierschnitte durch den Rumpf, die Gliedmassen und den Hals des Hundes.

Die Krankheiten des Hundes

und ihre Behandlung.

Von

Professor Dr. Georg Müller,

Dirigent der Klinik für kleinere Haustiere an der Tierärztlichen Hochschule zu Dresden.

Mit 93 Textabbildungen. In Leinen gebunden, Preis 16 M.

Zu beziehen durch jede Buchhandlung.

Berlin. Druck von W. Büxenstein.

Digitized by Google

Digitized by Google

Digitized by Google

Digitized by Google

Digitized by Google

UNIVERSITY OF MICHIGAN
3 9015 06853 3788



Digitized by Google

Digitized by Google